

ББК 56.1


С44

УДК 616.8-079.2(035)

Рецензент:

В. А. Карлов, д-р мед. наук, проф., зав. кафедрой нервных болезней
лечебного факультета Московского медицинского
стоматологического института им. Н. А. Семашко.

For summary see page 320



Скоромец А. А.

С44 Топическая диагностика заболеваний нервной системы: Руководство для врачей. — Л.: Медицина, 1989. — 320 с.: ил.
ISBN 5-225-01582-4

В руководстве с учетом современных достижений науки изложены анатомия и физиология нервной системы, освещены основные неврологические симптомы и синдромы, дано их топографо-анатомическое объяснение. Уделено внимание методике выявления нарушения функций нервной системы. Впервые подробно описаны клинические варианты поражения периферической нервной системы, включая туннельные синдромы; даны диагностические тесты для выявления патологии отдельных мышечных групп. Приведены современные дополнительные методы исследования больных в неврологическом и нейрохирургическом стационарах.

Для врачей-невропатологов, нейрохирургов и врачей других специальностей.

С $\frac{4108100000-133}{039(01)-89}$ 132—89

ББК 56.1

ISBN 5-225-01582-4

© Издательство «Медицина», Москва, 1989 г.

ОГЛАВЛЕНИЕ

Предисловие	5
Раздел первый ВВЕДЕНИЕ В КЛИНИЧЕСКУЮ НЕВРОЛОГИЮ	
Глава 1. Функциональная морфология нервной системы	7
Морфогенез	7
Гистологическое строение	11
Глава 2. Рефлексы и их изменения	18
Глава 3. Общая чувствительность и ее нарушения	27
Глава 4. Произвольные движения и их нарушения	47
Глава 5. Экстрапирамидные наруше- ния движений	65
Паркинсонизм (72). Экстрапира- мидные гиперкинезы (74).	
Глава 6. Мозжечок и расстройства ко- ординации движений	77
Глава 7. Расстройства функций череп- ных нервов	85
I пара. Обонятельный нерв (85).	
II пара. Зрительный нерв (89).	
III пара. Глазодвигательный нерв (95). IV пара. Блоковый нерв (98).	
VI пара. Отводящий нерв (98). Со- дружественные движения глазных яблоков (99). V пара. Тройничный нерв (102). VII пара. Лицевой нерв (106). VIII пара. Преддверно-улит- ковый нерв (111). IX пара. Языко- глоточный нерв (115). X пара. Блуждающий нерв (117). XI пара. Добавочный нерв (119). XII пара. Подъязычный нерв (119). Бульбар- ный и псевдобульбарный парали- чи (120).	
Глава 8. Расстройства высших мозго- вых функций	122
Речь и ее расстройства	126
Гнозис и его расстройства	131
Праксис и его расстройства	133
Память и ее расстройства	135
Мышление и его расстройства	137
Сознание и его расстройства	138
Невротические синдромы	140

CONTENTS

Preface	5
Section one INTRODUCTION TO CLINICAL NEUROLOGY	
Chapter 1. The functional morphology of nervous system	7
Morphogenesis	7
Histological structure	11
Chapter 2. Reflexes and their changes	18
Chapter 3. General sensitivity and its disturbances	27
Chapter 4. Voluntary movements and their disturbances	47
Chapter 5. Extraparamidal disturbances of movements	65
Parkinsonism (72). Extraparamidal hyperkineses (74).	
Chapter 6. Cerebellum and incoordina- tion of muscular action	77
Chapter 7. Disturbances of functions of cranial nerves	85
I pair. Olfactory nerve (85). II pair. Optic nerve (89). III pair. Oculomo- tor nerve (95). IV pair. Trochlear nerve (98). VI pair. Abducent nerve (98). Associated movements of eye- balls (99). V pair. Trigeminal nerve (102). VII pair. Facial nerve. (106). VIII pair. Vestibulocochlear nerve (111). IX pair. Glossopharyngeal nerve (115). X pair. Vagus nerve (117). XI pair. Accessory nerve (119). XII pair. Hypoglossal nerve (119). Bulbar and pseudobulbar pa- ralyses (120).	
Chapter 8. Disturbances of higher men- tal functions	122
Speech and its disturbances	126
Gnosis and its disturbances	131
Praxis and its disturbances	133
Memory and its disturbances	135
Thinking and its disturbances	137
Consciousness and its disturbances	138
Neurotic syndromes	140

Глава 9. Расстройства функций вегетативной нервной системы	141
Вегетативная иннервация глаза	150
Иннервация мочевого пузыря и расстройств мочеиспускания	153
Иннервация прямой кишки и расстройства дефекации	155
Дермографизм	156
Пиломоторные рефлексы	157
Потоотделение	158
Кожная температура	159
Зоны Захарьина — Геда	161

Chapter 9. Disturbances of functions of the vegetative nervous system	141
Vegetative innervation of the eye	150
Innervation of the urinary bladder and disturbances of urination	153
Innervation of the rectum and disturbances of defecation	155
Dermographism	156
Pilomotor reflexes	157
Sweating	158
Skin temperature	159
Zones of Zakharyin — Head	161

Раздел второй

ТОПИЧЕСКАЯ ДИАГНОСТИКА ОЧАГОВЫХ ПОРАЖЕНИЙ НЕРВНОЙ СИСТЕМЫ

Section two

TOPICAL DIAGNOSTICS OF FOCAL INJURIES OF THE NERVOUS SYSTEM

Глава 10. Симптомы поражения различных долей головного мозга	167
Лобные доли (167). Теменные доли (170). Височные доли (171). Затылочные доли (172). Лимбический отдел (173). Мозолистое тело (174). Подкорковые отделы мозга (175).	
Глава 11. Симптомы поражения мозгового ствола и черепных нервов	181
Средний мозг и синдромы его поражения (183). Продолговатый мозг и синдромы его поражения (185). Мозжечок и симптомы его поражения (188).	
Глава 12. Симптомы поражения спинного мозга и спинномозговых корешков	189
Синдромы поражения отдельных участков поперечного среза спинного мозга (191). Синдромы поражения по длинной оси спинного мозга (192).	
Глава 13. Симптомы поражения периферической нервной системы	195
Поражение шейных нервов, шейного сплетения и его ветвей	197
Шейные спинномозговые нервы	197
Плечевое сплетение (201). Средний нерв (209). Лучевой нерв (219). Локтевой нерв (228). Синдромы поражения плечевого сплетения (236).	
Глава 14. Поражения поясничного, крестцового и копчикового сплетений и их нервов	241
Поясничное сплетение	241
Бедренный нерв	250
Крестцовое сплетение	254
Седалищный нерв	257
Большеберцовый нерв	261
Малоберцовый нерв	267
Половой и копчиковый нервы	271
Глава 15. Симптомы поражения оболочек мозга. Изменения в спинномозговой жидкости	271
Глава 16. Дополнительные методы обследования неврологических больных	281
Приложение	311
Список литературы	314
Предметный указатель	316

Chapter 10. Symptoms of injuries of different lobes of the brain	167
Frontal lobes (167). Parietal lobes (170). Temporal lobes (171). Occipital lobes (172). Limbic part (173). Corpus callosum (174). Subcortical parts of the brain (175).	
Chapter 11. Symptoms of injuries of the brainstem and cranial nerves	181
Midbrain and syndromes of its injury (183). Medulla oblongata and syndromes of its injury (185). Cerebellum and symptoms of its injury (188).	
Chapter 12. Symptoms of injury of the spinal cord and spinal dorsal roots	189
Syndromes of injury of different parts of a transverse section of the spinal cord (191). Syndromes of injury — along the long axis of the spinal cord (192).	
Chapter 13. Symptoms of injury of the peripheral nervous system	195
Injury of the cervical nerves, cervical plexus and its branches	197
Cervical spinal nerves	197
Brachial plexus (201). Median nerve (209). Radial nerve (219). Ulnar nerve (228). Syndromes of injury of the brachial plexus (236).	
Chapter 14. Injuries of the lumbar, sacral and coccygeal plexuses and their nerves	241
Lumbar plexus	241
Femoral nerve	250
Sacral plexus	254
Sciatic nerve	257
Tibial nerve	261
Fibular nerve	267
Cenital and coccygeal nerves	271
Chapter 15. Symptoms of injury of meninges. Alterations in the cerebrospinal fluid	271
Chapter 16. Additional methods of examination of neurological patients	281
Appendix	311
List of literature	314
Index	316

ПРЕДИСЛОВИЕ

Многочисленный отряд клиницистов-неврологов в нашей стране ежегодно пополняется молодыми врачами, нуждающимися в настольном руководстве по топической диагностике поражений нервной системы. Предлагаемая книга основана на данных современной литературы и богатом клиническом и педагогическом опыте кафедры нервных болезней и нейрохирургии 1-го Ленинградского ордена Трудового Красного Знамени медицинского института им. И. П. Павлова, где успешно продолжают традиции отечественных корифеев клинической неврологии — акад. В. М. Бехтерева, проф. М. П. Никитина, Е. В. Вендеровича, Д. К. Богородинского и др.

Руководство состоит из двух разделов. В первом разделе по системно-функциональному принципу освещены краткие анатомо-физиологические сведения о нервной системе. Их знание необходимо для понимания данных, получаемых при обследовании больных. Здесь же приведены приемы выявления отдельных симптомов (рефлексы, пробы, тесты).

В свете новых нейрофизиологических данных рассмотрена организация функций мозга по системному принципу. Уточнена роль вегетативной нервной системы в обеспечении высших мозговых функций и экстрапирамидной системы в осуществлении движений. Показано значение нейромедиаторов и нейропептидов. Пересмотрено представление о механизме глубоких рефлексов, и обоснована ошибочность выделения так называемых периостальных и сухожильных рефлексов.

Материал во втором разделе книги изложен по топографо-анатомическому принципу. В нем изложены данные по локализации очага с учетом совокупности всех развивающихся у больного расстройств. Отдельная глава посвящена современным методикам дополнительного исследования неврологических больных, включая радионуклидные методы, компьютерную томографию, ядерный магнитный резонанс и др.

В руководстве подробно описаны приемы и тесты, которые применяются для обследования неврологических больных, особенно при поражении периферической нервной системы, нарушениях высших мозговых функций.

Обращено внимание на ведущие этиологические факторы, вызывающие отдельные патологические синдромы, а также на патогномоничные признаки, указывающие на определенные нозологические формы поражений нервной системы.

Автор справедливо подчеркивает, что логика клинического мышления невропатолога основывается на анатомо-физиологических данных о нервной системе. Не обладая ясным представлением об анатомии и физиологии нервной системы, невозможно стать квалифицированным клиницистом-неврологом. Последовательность изложения материала в этом руководстве позволяет сформировать у начинающего врача именно такую логику клинического мышления. Это особенно важно на современном этапе организации здравоохранения потому, что в практической медицине выявляется тенденция к переоценке значения данных, дополнительных методов обследования и снижения уровня активности клинического мышления. Автор отдает предпочтение именно клиническим методикам обследования в классической неврологии, которые способствуют формированию профессиональных навыков и личности врача.

Д-р мед. наук, проф. В. И. Гребенюк

ВВЕДЕНИЕ В КЛИНИЧЕСКУЮ НЕВРОЛОГИЮ

Глава 1

ФУНКЦИОНАЛЬНАЯ МОРФОЛОГИЯ
НЕРВНОЙ СИСТЕМЫ

МОРФОГЕНЕЗ

В онтогенезе элементы нервной системы человека развиваются из эмбриональной *эктодермы* (нейроны и нейроглия) и *мезодермы* (оболочки, сосуды, мезоглия). Уже к концу 3-й недели развития человеческий эмбрион имеет вид овальной пластинки около 1,5 см в длину. В это время из *эктодермы* формируется *нервная пластинка*, которая располагается продольно по спинной стороне зародыша. В результате неравномерного размножения и уплотнения *нейроэпителиальных* клеток срединная часть пластинки прогибается и возникает *нервный желобок*, который углубляется в тело эмбриона. Вскоре края нервного желобка смыкаются, и он превращается в *нервную трубку*, обособленную от кожной *эктодермы*. По бокам нервного желобка с каждой стороны выделяется группа клеток; она образует между нервными валиками и *эктодермой* сплошной слой — *ганглиозную пластинку*. Она служит исходным материалом для клеток чувствительных нервных узлов (черепных, спинномозговых) и узлов вегетативной нервной системы.

В сформировавшейся нервной трубке можно выделить 3 слоя: *внутренний эпендимный слой* — его клетки активно делятся митотически, *средний слой* — *мантимальный* (плащевой) — его клеточный состав пополняется и за счет митотического деления клеток этого слоя, и в результате перемещения их из внутреннего *эпендимного* слоя; *наружный слой*, называемый краевой вуалью (образуется отростками клеток двух предыдущих слоев).

В дальнейшем клетки внутреннего слоя превращаются в цилиндрические *эпендимные* (глиальные) клетки, выстилающие центральный канал спинного мозга. Клеточные элементы мантийного слоя дифференцируются в двух направлениях. Из них возникают *нейробласты*, которые постепенно превращаются в зрелые нервные клетки, и *спонгиобласты*, дающие начало различным видам клеток нейроглии (астроцитам и олигодендроцитам).

По мере дифференцировки *нейробласта* изменяется субмикроскопическое строение его ядра и цитоплазмы. В ядре возникают участки различной электронной плотности в виде нежных зерен и нитей. В цитоплазме в большом количестве выявляются широкие цистерны и более узкие каналы эндоплазматической сети, увеличивается количество рибосом, хорошего развития достигает пластинчатый комплекс. Тело *нейробласта* постепенно приобретает грушевидную форму, от его заостренного конца начинает развиваться отросток — *нейрит* (аксон). Позднее дифференцируются другие отростки — *дендриты*. *Нейробласты* превращаются в зрелые нервные клетки — *нейроны* (термин «нейрон» для обозначения совокупности тела нервной клетки с аксоном и дендритами был предложен W. Waldeir в 1891 г.). *Нейробласты* и *нейроны* в период эмбрионального развития нервной системы митотически делятся. Иногда картину митотического и амитотического деления *нейронов* можно наблюдать и в постэмбриональном периоде. Размножаются *нейроны* и *in vitro*, в условиях культивирования нервной ткани. В на-

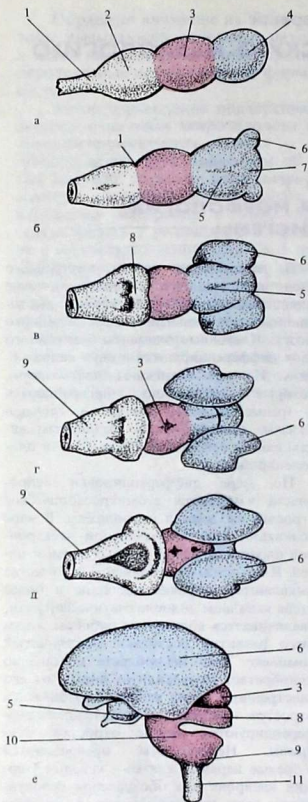


Рис. 1. Эмбриональное развитие мозга.

а — формирование трех первичных пузырей; б — формирование вторичных пузырей; 1 — перешеек ромбовидного мозга; 2 — задний мозг; 3 — средний мозг; 4 — передний мозг; 5 — промежуточный мозг; 6 — полушарие большого мозга; 7 — конечная пластинка; 8 — задний мозг с мозжечком; 9 — продолговатый мозг; 10 — мост; 11 — спинной мозг.

стоящее время возможность деления некоторых нервных клеток можно считать установленной.

От нервной (медуллярной) трубки, тянущейся параллельно хорде и дорсально от нее вправо и влево, выпячивается расчлененная ганглиозная пластинка, формирующая спинномозговые узлы. Одновременная миграция нейробластов из медуллярной трубки влечет за собой формирование симпатических пограничных стволов с паравертебральными сегментарными узлами, а также превертебральных, экстраорганных и интрамуральных нервных ганглиев. Отростки клеток спинного мозга (мотонейроны) подходят к мышцам, отростки клеток симпатических узлов распространяются во внутренние органы, а отростки клеток спинномозговых узлов пронизывают все ткани и органы развивающегося зародыша, обеспечивая их афферентную иннервацию.

При развитии головного конца мозговой трубки принцип метамерии не соблюдается. Расширение полости мозговой трубки и увеличение массы клеток сопровождается образованием первичных мозговых пузырей, из которых в последующем происходит формирование головного мозга.

К 4-й неделе эмбрионального развития в головном конце нервной трубки формируются 3 первичных мозговых пузыря (рис. 1). Для унификации принято употребление в анатомии таких обозначений, как «сагиттальный», «фронтальный», «дорсальный», «вентральный», «ростральный» и др. (рис. 2). Самым ростральным отделом нервной трубки является передний мозг (prosencephalon), за ним следуют средний мозг (mesencephalon) и задний мозг (rhombencephalon). В последующем (на 6-й неделе) передний мозг делится еще на 2 мозговых пузыря: конечный мозг (telencephalon) — полушарие большого мозга и некоторые базальные ядра, и промежуточный мозг (diencephalon). С каждой стороны промежуточного мозга вырастает глазной пузырь, из которого формируются нервные элементы глазного яблока. Глазной бокал, образованный этим выростом, вызывает изменения в лежащей непосредственно над ним эктодерме, что приводит к возникновению хрусталика.

В процессе развития в среднем мозге происходят значительные изменения, связанные с образованием специализированных рефлекторных центров, имеющих отношение к зрению, слуху, а также к болевой, температурной и тактильной чувствительности.

Ромбовидный мозг подразделяется на задний мозг (metencephalon), включающий мозжечок и мост, и продолговатый мозг (myelencephalon или medulla oblongata).

Скорость роста отдельных частей нервной трубки различна, вследствие чего по ее ходу образуется несколько изгибов, которые в последующем развитии эмбриона исчезают. В области соединения среднего и промежуточного мозга изгиб мозгового ствола под углом 90° сохраняется.

К 7-й неделе в полушариях мозга хорошо выражены полосатое тело и зрительный бугор, гипофизарные воронка и карман (Ратке) смыкаются, намечается сосудистое сплетение.

К 8-й неделе в коре головного мозга появляются типичные нервные клетки, становятся заметными обонятельные доли, отчетливо выражены твердая, мягкая и паутинная оболочки мозга.

К 10-й неделе (длина зародыша 40 мм) формируется дефинитивная внутренняя структура спинного мозга.

К 12-й неделе (длина зародыша 56 мм) выявляются общие черты в строении головного мозга, характерные для человека. Начинается дифференцировка клеток нейроглии; в спинном мозге видны шейное и поясничное утолщения, появляются конский хвост и конечная нить спинного мозга.

К 16-й неделе (длина зародыша 112 мм) становятся различимы доли головного мозга, полушария покрывают большую часть мозгового ствола, появляются бугорки четверохолмия; более выраженным становится мозжечок.

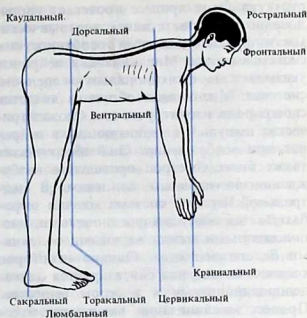
К 20-й неделе (длина зародыша 160 мм) завершается формирование спаек (комиссур) и начинается миелинизация спинного мозга.

Типичные слои коры головного мозга видны к 25-й неделе, борозды и извилины головного мозга формируются к 28–30-й неделе; с 36-й недели начинается миелинизация головного мозга.

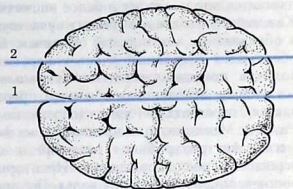
К 40-й неделе развития уже существуют все основные извилины мозга, вид борозд как бы напоминает их схематическую зарисовку.

В начале второго года жизни подобная схематичность исчезает и появляются различия за счет формирования небольших безымянных борозд, которые заметно изменяют общую картину распределения основных борозд и извилин.

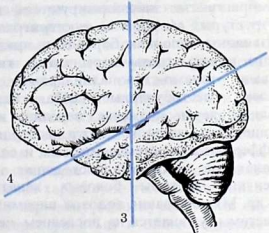
В развитии нервной системы важную роль играет миелинизация нервных



а



б



в

Рис. 2. Принятые анатомические обозначения.

а — изображение человека в положении, соответствующем позе тела четвероногого, и с указанием отделов головы, туловища и конечностей (в целях сопоставления и единообразия терминов); б — головной мозг сверху; в — головной мозг сбоку.

1 — срединная (сагитальная) плоскость; 2 — парасагитальная плоскость; 3 — фронтальная (коронарная) плоскость; 4 — плоскость, лежащая под углом 15–20° к горизонтальной (плоскость латеральной борозды).

структур. Этот процесс протекает упорядоченно, в соответствии с анатомическими и функциональными особенностями систем волокон. Миелинизация нейронов указывает на функциональную зрелость системы. Миелиновая оболочка является своего рода изолятором для биоэлектрических импульсов, возникающих в нейронах при возбуждении. Она обеспечивает также более быстрое проведение возбуждения по нервным волокнам. В центральной нервной системе миелин вырабатывается олигодендроглиоцитами, расположенными между нервными волокнами белого вещества. Однако некоторое количество миелина синтезируется олигодендроглиоцитами и в сером веществе. Процесс миелинизации начинается в сером веществе около тел нейронов и продвигается вдоль аксона в белое вещество. Каждый олигодендроглиоцит участвует в образовании миелиновой оболочки. Он обертывает отдельный участок нервного волокна последовательными спиральными слоями. Миелиновая оболочка прерывается перехватами узла (перехватами Ранвье). Миелинизация начинается на 4-м месяце внутриутробного развития и завершается после рождения. Некоторые волокна миелинизируются только на протяжении первых лет жизни. В периоде эмбриогенеза миелинизируются такие структуры, как пре- и постцентральная извилина, шпорная борозда и прилежащие к ней отделы коры мозга, гиппокампы, таламо-стриопалидарный комплекс, вестибулярные ядра, нижние оливки, червь мозжечка, передние и задние рога спинного мозга, восходящие афферентные системы боковых и задних канатиков, некоторые нисходящие эфферентные системы боковых канатиков и др. Миелинизация волокон пирамидной системы начинается на последнем месяце внутриутробного развития и продолжается в течение первого года жизни. В средней и нижней лобных извилинах, нижней теменной дольке, средней и нижней височных извилинах миелинизация начинается только после рождения. Они формируются самыми первыми и связаны с восприятием сенсорной информации (сенсомоторная, зрительная и слуховая кора) или осуществляют связь

с подкорковыми структурами. Это филогенетически более старые отделы мозга. Области, в которых миелинизация начинается позднее, относятся к филогенетически более молодым структурам и связаны с формированием внутрикорковых связей.

Таким образом, нервная система в процессах фило- и онтогенеза проходит длительный путь развития и является самой сложной системой, созданной эволюцией. По М. И. Аствацатурову (1939), сущность эволюционных закономерностей сводится к следующему. Нервная система возникает и развивается в процессе взаимодействия организма с внешней средой, она лишена жесткой стабильности и изменяется и непрерывно совершенствуется в процессах фило- и онтогенеза. В результате сложного и подвижного процесса взаимодействия организма с внешней средой вырабатываются, совершенствуются и закрепляются новые условные рефлексы, лежащие в основе формирования новых функций. Развитие и закрепление более совершенных и адекватных реакций и функций — результат действия на организм внешней среды, т. е. приспособления его к данным условиям существования (адаптация организма к среде). Функциональной эволюции (физиологической, биохимической, биофизической) соответствует эволюция морфологическая, т. е. вновь приобретенные функции постепенно закрепляются. С появлением новых функций древние не исчезают, вырабатывается определенная соподчиненность древних и новых функций. При выпадении новых функций нервной системы проявляются ее древние функции. Поэтому многие клинические признаки заболевания, наблюдаемые при нарушении эволюционно более молодых отделов нервной системы, проявляются функционированием более древних структур. При болезни происходит как бы возврат на более низкую ступень филогенетического развития. Примером может служить повышение глубоких рефлексов или появление патологических рефлексов при снятии регулирующего влияния коры большого мозга. Самыми ранними структурами нервной системы являются филогенетически более молодые отделы,

в частности — кора полушарий большого мозга, в которой еще не выработались защитные механизмы, в то время как в филогенетически древних отделах на протяжении тысячелетий взаимодействия с внешней средой были сформированы определенные механизмы противодействия ее факторам. Филогенетически более молодые структуры мозга в меньшей степени обладают способностью к восстановлению (регенерации).

ГИСТОЛОГИЧЕСКОЕ СТРОЕНИЕ

Нервная система имеет сложное гистологическое строение. В ее состав входят нервные клетки (нейроны) с их отростками (волоконками), нейроглия и соединительнотканнные элементы. Основной структурно-функциональной единицей нервной системы является *нейрон* (нейронит). В зависимости от числа отростков, отходящих от тела клетки, различают 3 типа нейронов — *мультиполярные*, *биполярные* и *униполярные*. Большинство нейронов в ЦНС представлены биполярными клетками, имеющими один аксон и большое количество дихотомически разветвляющихся дендритов. Более подробная их классификация учитывает особенности формы (пирамидные, веретенообразные, корзинчатые, звездчатые) и размеров — от очень маленьких до гигантских [например, длина гигантопирамидальных нейронов (клеток Беца) в двигательной зоне коры — 4–120 мкм]. Общее число таких нейронов только в коре обоих полушарий мозга достигает 10 млрд.

Биполярные клетки, имеющие аксон и один дендрит, встречаются в различных отделах ЦНС также довольно часто. Такие клетки характерны для зрительной, слуховой и обонятельной систем — специализированных сенсорных систем.

Значительно реже обнаруживаются униполярные (псевдоуниполярные) клетки. Они находятся в мезэнцефальном ядре тройничного нерва и в спинномозговых узлах (ганглии задних корешков и чувствительных черепных нервов). Эти клетки обеспечивают определенные виды чувствительности — болевую, температурную, тактильную, а также чувство давления, вибрации, стереогнозии и восприятия

расстояния между местами двух точечных прикосновений к коже (двумерно-пространственное чувство). Такие клетки, хотя и называются униполярными, на самом деле имеют 2 отростка (аксон и дендрит), которые сливаются вблизи тела клетки. Для клеток этого типа характерно наличие своеобразной, очень плотной внутренней капсулы из глиальных элементов (клеток-сателлитов), через которую проходит цитоплазматическая отростки ганглиозных клеток. Наружная капсула вокруг клеток-сателлитов образована соединительнотканнными элементами. Истинно униполярные клетки обнаружены только в мезэнцефальном ядре тройничного нерва, которое проводит проприоцептивные импульсы от жевательных мышц в клетки таламуса.

Функция дендритов заключается в проведении импульса по направлению к телу клетки (афферентно, целлюлопентально), от ее рецептивных областей. В целом тело клетки, включая и аксонный холмик, может рассматриваться как часть рецептивной области нейрона, поскольку аксонные окончания других клеток образуют синаптические контакты на этих структурах так же, как и на дендритах. Поверхность дендритов, получающих информацию от аксонов других клеток, значительно увеличивается за счет небольших выростов (шипики). Это места потенциального образования синапсов.

Аксон проводит импульсы афферентно (целлюлофугально) — от клеточного тела и дендритов. При описании аксона и дендритов исходят из возможности проведения импульсов только в одном направлении — так называемый *закон динамической поляризации нейрона*. Одностороннее проведение характерно только для синапсов. По нервному волокну импульсы могут распространяться в обоих направлениях. В окрашенных срезах нервной ткани аксон узнают по отсутствию в нем тигроидного вещества, тогда как в дендритах, по крайней мере в начальной их части, оно выявляется.

Тело клетки (перикарион) при участии своей РНК выполняет функцию трофического центра. Возможно, оно не оказывает регулирующего влияния на направление движения импульсов.

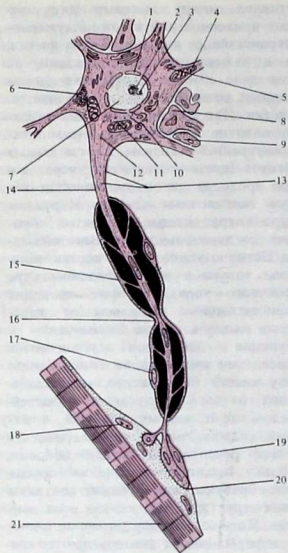


Рис. 3. Строение нейрона с нервно-мышечным синапсом.

1 — ядро; 2 — ядрышко; 3 — сателлит ядрышка; 4 — дендрит; 5 — эндоплазматическая сеть с гранулами РНК (базофильное вещество); 6 — липофусцин; 7 — гранулы ДНК; 8 — синаптическое окончание; 9 — ножка астроцита; 10 — пластинчатый комплекс; 11 — митохондрия; 12 — аксонный холмик; 13 — нейрофибриллы; 14 — аксон; 15 — миелиновая оболочка; 16 — перехват узла; 17 — ядро леммоцита; 18 — ядро мышечной клетки; 19 — леммоцит; 20 — нервно-мышечный синапс; 21 — мышца.

Нервные клетки обладают способностью воспринимать, проводить и передавать нервные импульсы. Они синтезируют медиаторы, участвующие в их проведении (нейротрансмиттеры), ацетилхолин, катехоламины, индоламины, а также липиды, углеводы и белки. Некоторые специализированные нервные клетки обладают способностью к нейрокринии (синтезируют белковые продукты — октапептиды, например антидиуретический гормон, вазопрессин, окситоцин в клетках

супраоптического и паравентрикулярного ядер гипоталамуса). Другие нейроны, входящие в состав базальных отделов гипоталамуса, вырабатывают так называемые релизинг-факторы, которые оказывают влияние на функцию аденогипофиза.

Для всех нейронов характерна высокая интенсивность обмена веществ, поэтому они нуждаются в постоянном поступлении кислорода, глюкозы и других веществ.

Тело нервной клетки имеет свои особенности строения, которые обусловлены специфичностью их функции (рис. 3).

Тело нейрона, помимо внешней оболочки, имеет трехслойную цитоплазматическую мембрану, состоящую из двух слоев фосфолипидов и белков. Мембрана выполняет барьерную функцию, защищая клетку от поступления чужеродных веществ, и транспортную, обеспечивающую поступление в клетку необходимых для ее жизнедеятельности веществ. Различают пассивный и активный транспорт веществ и ионов через мембрану. *Пассивный транспорт* — это перенос веществ в направлении уменьшения электрохимического потенциала, по градиенту концентрации (свободная диффузия через липидный бислой, облегченная диффузия — транспорт веществ через мембрану). *Активный транспорт* — перенос веществ против градиента электрохимического потенциала при помощи ионных насосов. Выделяют также цитоз — механизм переноса веществ через мембрану клетки, который сопровождается обратимыми изменениями структуры мембраны. Через плазматическую мембрану не только регулируется поступление и выход веществ, но и осуществляется обмен информацией между клеткой и внеклеточной средой. Мембраны нервных клеток содержат множество рецепторов, активация которых приводит к повышению внутриклеточной концентрации циклического аденозинмонофосфата (цАМФ) и циклического гуанозинмонофосфата (цГМФ), регулирующих клеточный метаболизм.

Ядро нейрона — это наиболее крупная из клеточных структур, видимых при световой микроскопии. В большинстве нейронов ядро располагается в центре тела клетки. В плазме клетки расположены

гранулы хроматина, представляющие комплекс дезоксирибонуклеиновой кислоты (ДНК) с простейшими белками (гисто-нами), негистоновыми белками (нуклео-протеидами), протаминами, липидами и др. Хромосомы становятся видны лишь во время митоза. В центре ядра располо-жено ядрышко, содержащее значительное количество РНК и белков, в нем форми-руется рибосомальная РНК (рРНК).

Генетическая информация, заключен-ная в ДНК хроматина, подвергается транскрипции в матричную РНК (мРНК). Затем молекулы мРНК прони-кают через поры ядерной мембраны и поступают в рибосомы и полирибо-сомы гранулярного эндоплазматического ретикула. Там происходит синтез мо-лекул белка; при этом используются ами-нокислоты, приносимые специальными транспортными РНК (тРНК). Этот про-цесс называется трансляцией. Неко-торые вещества (цАМФ, гормоны и др.) могут увеличивать скорость транскрип-ции и трансляции.

Ядерная оболочка состоит из двух мембран — внутренней и внешней. Пory, через которые осуществляется обмен между нуклеоплазмой и цитоплазмой, зани-мают 10% поверхности ядерной оболоч-ки. Кроме того, внешняя ядерная мем-брана образует выпячивания, из которых возникают тяжи эндоплазматической се-ти с прикрепленными к ним рибосомами (гранулярный ретикулум). Ядерная мем-брана и мембрана эндоплазматической се-ти морфологически близки друг другу.

В телах и крупных дендритах нервных клеток при световой микроскопии хоро-шо видны глыбки *базофильного вещества* (вещество или субстанция Ниссля). При электронной микроскопии выявлено, что базофильное вещество представляет со-бой часть цитоплазмы, насыщенную уплощенными цистернами гранулярного эндоплазматического ретикула, содер-жащего многочисленные свободные и прикрепленные к мембранам рибосомы и полирибосомы. Обилие рРНК в рибо-сомах обуславливает базофильную окраску этой части цитоплазмы, видимую при световой микроскопии. Поэтому базо-фильное вещество отождествляют с гра-нулярным эндоплазматическим ретикулу-

мом (рибосомами, содержащими рРНК). Размер глыбок базофильной зернистости и их распределение в нейронах разных типов различны. Это зависит от состоя-ния импульсной активности нейрона. В больших двигательных нейронах глыб-ки базофильного вещества крупные и ци-стерны расположены в нем компактно. В гранулярном эндоплазматическом ре-тикулуме в рибосомах, содержащих рРНК, непрерывно синтезируются новые белки цитоплазмы. К этим белкам отно-сятся белки, участвующие в построении и восстановлении клеточных мембран, метаболические ферменты, специфические белки, участвующие в синаптическом проведении, и ферменты, инактивирую-щие этот процесс. Вновь синтезиро-ванные в цитоплазме нейрона белки по-ступают в аксон (а также в дендриты) для замещения израсходованных белков.

Если аксон нервной клетки перерезает-ся не слишком близко к перикариону (чтобы не вызвать необратимых повре-ждений), то происходит перераспреде-ление, уменьшение и временное исчезнове-ние базофильного вещества (хроматолиз), и ядро перемещается в сторону. При ре-генерации аксона в теле нейрона наблю-дается перемещение базофильного ве-щества по направлению к аксону, увеличи-вается количество гранулярного эндо-плазматического ретикула и числа ми-тохондрий, усиливается белковый синтез и на проксимальном конце перерезанного аксона возможен появление отростков.

Пластинчатый комплекс (аппарат Гольджи) — система внутриклеточных мембран, каждая из которых предст-авляет собой ряды уплощенных цистерн и секреторных пузырьков. Эту систему цитоплазматических мембран называют агранулярным ретикулумом ввиду отсут-ствия прикрепленных к ее цистернам и пузырькам рибосом. Пластинчатый комплекс принимает участие в транспор-те из клетки определенных веществ, в частности белков и полисахаридов. Зна-чительная часть белков, синтезированных в рибосомах на мембранах гранулярного эндоплазматического ретикула, посту-пив в пластинчатый комплекс, превра-щается в гликопротеины, которые упа-ковываются в секреторные пузырьки,

а затем выделяются во внеклеточную среду. Это указывает на наличие тесной связи между пластинчатым комплексом и мембранами гранулярного эндоплазматического ретикулула.

Нейрофиламенты можно выявить в большинстве крупных нейронов, где они располагаются в базофильном веществе, а также в миелинизированных аксонах и дендритах. Нейрофиламенты по своей структуре являются фибриллярными белками с не выясненной до конца функцией.

Нейротрубочки видны только при электронной микроскопии. Их роль заключается в поддержании формы нейрона, особенно его отростков, и участии в аксоплазматическом транспорте веществ вдоль аксона.

Лизосомы представляют собой пузырьки, ограниченные простой мембраной и обеспечивающие фагоцитоз клетки. Они содержат набор гидролитических ферментов, способных гидролизовать вещества, попавшие в клетку. В случае гибели клетки лизосомальная мембрана разрывается и начинается процесс аутолиза — вышедшие в цитоплазму гидролазы расщепляют белки, нуклеиновые кислоты и полисахариды. Нормально функционирующая клетка надежно защищена лизосомальной мембраной от действия гидролаз, содержащихся в лизосомах.

Митохондрии — структуры, в которых локализованы ферменты окислительного фосфорилирования. Митохондрии имеют внешнюю и внутреннюю мембраны и располагаются по всей цитоплазме нейрона, образуя скопления в концевых синаптических расширениях. Они являются своеобразными энергетическими станциями клеток, в которых синтезируется аденозинтрифосфат (АТФ) — основной источник энергии в живом организме. Благодаря митохондриям в организме осуществляется процесс клеточного дыхания. Компоненты тканевой дыхательной цепи, так же как система синтеза АТФ, локализованы во внутренней мембране митохондрий.

Среди других различных цитоплазматических включений (вакуоли, гликоген, кристаллоиды, железосодержащие гра-

нулы и др.) есть и некоторые пигменты черного или темно-коричневого цвета, подобные меланину (в клетках черной субстанции, голубого пятна, дорсального двигательного ядра блуждающего нерва и др.). Роль пигментов окончательно не выяснена. Однако известно, что уменьшение числа пигментированных клеток в черной субстанции связано со снижением содержания дофамина в ее клетках и хвостатом ядре, что приводит к синдрому паркинсонизма (см. гл. 5).

Аксоны нервных клеток заключены в липопротеиновую оболочку, которая начинается на некотором расстоянии от тела клетки и заканчивается на расстоянии 2 мкм от синаптического окончания. Оболочка находится снаружи от пограничной мембраны аксона (аксолеммы). Она, как и оболочка тела клетки, состоит из двух электронно-плотных слоев, разделенных менее электронно-плотным слоем. Нервные волокна, окруженные такими липопротеидными оболочками, называются *миелинизированными*. При световой микроскопии не всегда удавалось видеть такой «изолирующий» слой вокруг многих периферических нервных волокон, которые из-за этого были отнесены к *немиелинизированным* (безмякотным). Однако электронно-микроскопические исследования показали, что и эти волокна также заключены в тонкую миелиновую (липопротеиновую) оболочку (тонкомиелинизированные волокна).

Миелиновые оболочки содержат холестерин, фосфолипиды, некоторые цереброзиды и жирные кислоты, а также белковые вещества, переплетающиеся в виде сети (нейрокератин). Химическая природа миелина периферических нервных волокон и миелина центральной нервной системы несколько различна. Это связано с тем, что в центральной нервной системе миелин образуется клетками *олигодендроглии*, а в периферической — *леммоцитами*. Эти два вида миелина обладают и различными антигенными свойствами, что выявляется при инфекционно-аллергической природе заболевания. Миелиновые оболочки нервных волокон не сплошные, а прерываются вдоль волокна промежутками, которые называются *перехватами узла* (перехватами Ранвье). Такие пере-

хватываются существуют в нервных волокнах и центральной, и периферической нервной системы, хотя их строение и периодичность в разных отделах нервной системы различны. Отхождение ветвей от нервного волокна обычно приходится на место перехвата узла, которое соответствует месту смыкания двух леммоцитов. У места окончания миелиновой оболочки на уровне перехвата узла наблюдается небольшое сужение аксона, диаметр которого уменьшается на $\frac{1}{3}$.

Миелинизация периферического нервного волокна осуществляется леммоцитами. Эти клетки формируют отросток цитоплазматической мембраны, который спиралевидно обертывает нервное волокно. Может сформироваться до 100 спиральных слоев миелина правильной пластинчатой структуры (рис. 4). В процессе обертывания вокруг аксона цитоплазма леммоцита вытесняется к ее ядру; этим обеспечиваются сближение и тесный контакт смежных мембран. Электронно-микроскопически миелин сформированной оболочки состоит из плотных пластинок толщиной около 0,25 нм, которые повторяются в радиальном направлении с периодом 1,2 нм. Между ними находится светлая зона, разделенная надвое менее плотной промежуточной пластинкой, имеющей неправильные очертания. Светлая зона представляет собой сильно насыщенное водой пространство между двумя компонентами бимолекулярного липидного слоя. Это пространство доступно для циркуляции ионов. «Безмякотные» так называемые немиелинизированные волокна вегетативной нервной системы оказываются покрытыми единичной спиральной мембраны леммоцита.

Миелиновая оболочка обеспечивает изолированное, бездекрементное (без падения амплитуды потенциала) и более быстрое проведение возбуждения вдоль нервного волокна. Имеется прямая зависимость между толщиной этой оболочки и скоростью проведения импульсов. Волокна с толстым слоем миелина проводят импульсы со скоростью 70–140 м/с, в то время как проводники с тонкой миелиновой оболочкой со скоростью около 1 м/с и еще медленнее — «безмякотные» волокна (0,3–0,5 м/с).

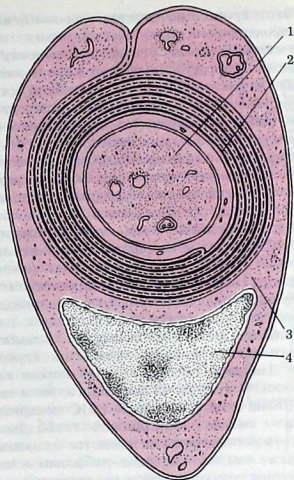


Рис. 4. Схема поперечного среза миелинового нервного волокна (по данным электронной микроскопии).

1 — аксон; 2 — слой миелиновой оболочки; 3 — леммоцит; 4 — ядро леммоцита.

Миелиновые оболочки вокруг аксонов в центральной нервной системе также многослойны и образованы отростками олигодендроцитов. Механизм их развития в центральной нервной системе сходен с образованием миелиновых оболочек на периферии.

В цитоплазме аксона (аксоплазме) имеется много нитевидных митохондрий, аксоплазматических пузырьчков, нейтрофиламентов и нейротрубочек. Рибосомы в аксоплазме встречаются очень редко. Гранулярный эндоплазматический ретикулум отсутствует. Это приводит к тому, что тело нейрона снабжает аксон белками; поэтому гликопротеиды и ряд макромолекулярных веществ, а также некоторые органеллы, такие как митохондрии и различные пузырьки, должны перемещаться по аксону из тела клетки.

Этот процесс называется *аксонным*, или *аксоплазматическим*, *транспортом*.

Определенные цитоплазматические белки и органоиды движутся вдоль аксона двумя потоками с различной скоростью. Один — медленный поток, движущийся по аксону со скоростью 1—3 мм/сут, перемещает лизосомы и некоторые ферменты, необходимые для синтеза нейромедиаторов в окончаниях аксонов. Другой поток — быстрый, также направляется от тела клетки, но его скорость составляет 5—10 мм/ч (примерно в 100 раз выше скорости медленного потока). Этот поток транспортирует компоненты, необходимые для синаптической функции (гликопротеиды, фосфолипиды, митохондрии, дофамингидроксилаза для синтеза адреналина). Механизм аксоплазматического тока до конца не изучен.

Дендриты обычно гораздо короче аксонов. В отличие от аксона дендриты дихотомически ветвятся. В ЦНС дендриты не имеют миелиновой оболочки. Крупные дендриты отличаются от аксона также тем, что содержат рибосомы и цистерны гранулярного эндоплазматического ретикулума (базофильное вещество); здесь также много нейротрубочек, нейрофиламентов и митохондрий. Таким образом, дендриты имеют тот же набор органоидов, что и тело нервной клетки. Поверхность дендритов значительно увеличивается за счет небольших выростов (шипиков), которые служат местами синаптического контакта.

Паренхима ткани мозга включает не только нервные клетки (нейроны) и их отростки, но также нейроглию и элементы сосудистой системы.

При световой микроскопии выявляются несколько типов клеток *нейроглии*, лежащих рядом с нейронами и их отростками. Глия эктодермального происхождения состоит из олигодендритов, волокнистых и плазматических астроцитов и кубических клеток эпендимы. Последние выстилают желудочки и центральный канал головного и спинного мозга. Более мелкие клетки глии, образующие микроглию, имеют мезодермальное происхождение и могут превращаться в фагоциты. Нейроглия имеет огромное значение в обеспечении нормального функционирования нейронов. Она находится в тесных метаболических взаимоотношениях с нейронами, принимая участие в синтезе белка и нуклеиновых кислот и хране-

ния информации. Кроме того, нейроглиальные клетки являются внутренней опорой для нейронов центральной нервной системы — они поддерживают тела и отростки нейронов, обеспечивая их надлежащее взаиморасположение.

Отдельным видам глии приписывают и специальные функции. Олигодендроглиocyты участвуют в образовании и поддержании миелиновых оболочек. В ядрах этих клеток хорошо видны глубокие хроматина, а в цитоплазме имеется много гранулярного эндоплазматического ретикулума и митохондрий. Олигодендроглиocyты располагаются в основном вокруг нейронов. Астроциты практически не содержат гранулярного эндоплазматического ретикулума и имеют мало митохондрий. Эти клетки обычно располагаются между капиллярами и нейронами, а также между капиллярами и клетками эпендимы. Астроцитам приписывают важную роль в обмене веществ между нейронами и кровеносной системой. В большинстве отделов мозга поверхностные мембраны тел нервных клеток и их отростков (аксонов и дендритов) не соприкасаются со стенками кровеносных сосудов или cerebrospinalной жидкостью желудочков, центрального канала и подпаутинного пространства. Обмен веществ между этими компонентами, как правило, осуществляется через так называемый *гематоэнцефалический барьер*. Переносимые с током крови вещества должны пройти прежде всего через цитоплазму эндотелия сосуда. Этот барьер ничем не отличается от барьера эндотелиальных клеток вообще. Затем им нужно пройти через базальную мембрану капилляра, слой астроцитарной глии и, наконец, через поверхностные мембраны самих нейронов. Полагают, что две последние структуры являются главными компонентами гематоэнцефалического барьера.

В других органах клетки ткани мозга непосредственно контактируют с базальными мембранами капилляров, а промежуточный слой, аналогичный слою цитоплазмы астроцитарной глии, отсутствует. Крупные астроциты, которые играют важную роль в быстром внутриклеточном переносе метаболитов в нейроны и из нейронов и обеспечивают избирательный характер этого переноса, вероятно, составляют главный морфологический субстрат гематоэнцефалического барьера. В определенных структурах головного мозга — нейрогипофизе, эпифизе, сером бугре, супраоптической, субфронтовой и других областях — обмен веществ осуществляется очень быстро. Предполагают, что гематоэнцефалический барьер в этих структурах мозга не функционирует.

Микроглия — это мелкие клетки, разбросанные в белом и сером веществе нервной системы. Она выполняет защитную функцию, принимая участие в разнообразных реакциях в ответ на повреждающие факторы. При этом клетки микроглии сначала увеличиваются в объеме, затем митотически делятся. Астроциты и олигодендроглиocyты замещают разру-

шенные нейроны в виде глиозного рубца.

Эпендимальные клетки тоже нередко относят к глиальным клеткам. Они имеют ядро, пластинчатый комплекс и гранулярный ретикулум. Отростки эпендимных клеток находятся в прямом соприкосновении с отростками нейронов и клеток глии в сером и белом веществе мозга. Эпендимальные клетки выполняют пролиферативную опорную функцию, участвуют в образовании сосудистых сплетений желудочков мозга. На поверхности желудочков мозга нервные элементы отделены от цереброспинальной жидкости только слоем эпендимы (кроме некоторых мест). В сосудистых сплетениях также слой эпендимы отделяет цереброспинальную жидкость от капилляров. Эпендимальные клетки желудочков мозга выполняют функцию гематоэнцефалического барьера.

Нервные клетки соединяются друг с другом только путем контакта — *синапса* (греч. *synapsis* — соприкосновение, схватывание, соединение). Синапсы можно классифицировать по их расположению на поверхности постсинаптического нейрона. Различают *аксодендритические синапсы* — аксон оканчивается на дендрите; *аксосоматические синапсы* — образует контакт между аксоном и телом нейрона; *аксо-аксональные* — контакт устанавливается между аксонами. В этом случае аксон может образовать синапс только на немиелинизированной части другого аксона. Это возможно или в проксимальной части аксона, или в области концевой пуговки аксона, так как в этих местах миелиновая оболочка отсутствует. Имеются и другие варианты синапсов: *дендро-дендритные* и *дендросоматические*. Примерно половина всей поверхности тела нейрона и почти вся поверхность его дендритов усеяны синаптическими контактами от других нейронов. Однако не все синапсы передают нервные импульсы. Некоторые из них тормозят реакции нейрона, с которым они связаны (*тормозные синапсы*), а другие, находящиеся на том же нейроне, возбуждают его (*возбуждающие синапсы*). Суммарное действие обоих видов синапсов на один нейрон приводит в каждый данный момент к балансу между двумя противоположными видами синаптических эффектов. Возбуждающие и тормозные синапсы устроены одинаково. Их противоположное действие объясняется выделением в синаптических окончаниях разных хи-

мических нейромедиаторов, обладающих различной способностью изменять проницаемость синаптической мембраны для ионов калия, натрия и хлора. Кроме того, возбуждающие синапсы чаще образуют аксодендритные контакты, а тормозные — аксосоматические и аксо-аксональные.

Участок нейрона, по которому импульсы поступают в синапс, называется *пресинаптическим окончанием*, а участок, воспринимающий импульсы, — *постсинаптическим окончанием*. В цитоплазме пресинаптического окончания содержится много митохондрий и синаптических пузырьков, содержащих нейромедиатор. Аксолема пресинаптического участка аксона, которая вплотную приближается к постсинаптическому нейрону, в отпадке образует пресинаптическую мембрану. Участок плазматической мембраны постсинаптического нейрона, тесно соприкоснувшийся с пресинаптической мембраной, называется постсинаптической мембраной. Межклеточное пространство между пре- и постсинаптическими мембранами называется синаптической щелью.

Строение тел нейронов и их отростков весьма разнообразно и зависит от их функций. Различают *нейроны рецепторные* (чувствительные, вегетативные), *эффекторные* (двигательные, вегетативные) и *сочетательные* (ассоциативные). Из цепи таких нейронов строятся рефлекторные дуги. В основе каждого рефлекса лежат восприятие раздражений, переработка его и перенос на реагирующий орган — исполнитель. Совокупность нейронов, необходимых для осуществления рефлекса, называется *рефлекторной дугой*. Строение ее может быть как простым, так и очень сложным, включающим в себя и афферентные, и эфферентные системы.

Афферентные системы представляют собой восходящие проводники спинного и головного мозга, которые проводят импульсы от всех тканей и органов. Система, включающая специфические рецепторы, проводники от них и их проекции в коре мозга, определяется как *анализатор*. Он выполняет функции анализа и синтеза раздражений, т. е. первичного разложения целого на части, единицы и затем *постепенного сложения*

В ИСТИННО
ОЩЕГО
УНИВЕРСИТЕТ
903-006
ИНВ №

Л. Б. ЧИТАТЕЛЬ
ВЕДЕНИЯ
УНИВЕРСИТЕТ
УНИВЕРСИТЕТ
УНИВЕРСИТЕТ
УНИВЕРСИТЕТ

Субаконен 17
Субаконен

Субаконен, централи
ведущая библиотека

целого из единиц, элементов [Павлов И. П., 1936].

Эфферентные системы начинаются от многих отделов головного мозга: коры больших полушарий, подкорковых узлов, подбугорной области, мозжечка, ствольных структур (в частности, от тех отделов ретикулярной формации, которые оказывают влияние на сег-

ментарный аппарат спинного мозга). Многочисленные нисходящие проводники от этих образований головного мозга подходят к нейронам сегментарного аппарата спинного мозга и дальше следуют к исполнительным органам: поперечно-полосатой мускулатуре, эндокринным железам, сосудам, внутренним органам и кожным покровам.

Глава 2

РЕФЛЕКСЫ И ИХ ИЗМЕНЕНИЯ

Функционирование нервной системы проявляется в виде непрерывно возникающих ответных реакций на раздражающие факторы внешней и внутренней среды. Функциональной единицей нервной деятельности является рефлекс как ответная реакция нервной системы на раздражение. Рефлексы подразделяются на безусловные и условные.

Безусловные рефлексы передаются по наследству, они присущи каждому биологическому виду; их дуги формируются к моменту рождения и в норме сохраняются в течение всей жизни. Однако они могут изменяться под влиянием болезни.

Условные рефлексы возникают при индивидуальном развитии и накоплении новых навыков. Выработка новых временных связей зависит от изменяющихся условий среды. Условные рефлексы формируются на основе безусловных и с участием высших отделов головного мозга.

Учение о рефлексах дало очень много для понимания сущности нервной деятельности, однако с его позиций нельзя было объяснить многие формы целенаправленного поведения. В последние годы понятие о рефлекторных механизмах нервной деятельности дополнилось представлением о биологической активности. В настоящее время общепринятым является представление о том, что поведение как животных, так и человека носит активный характер и определяется не только внешними раздражениями, но и влиянием определенных потребностей. Эти представления получили свое отра-

жение в новых физиологических концепциях «функциональной системы» или «физиологической активности» [Бернштейн Н. А., 1949; Анохин П. К., 1971]. Сущность этих концепций сводится к тому, что мозг может не только адекватно реагировать на внешние раздражения, но и активно строить планы своего поведения. Учение об «акцепторе действия», или «модели потребного будущего», меняет наши представления о характере деятельности нервной системы, позволяет говорить об «опережении действительности». Знание этих новых концепций необходимо при изучении многих сторон нервной деятельности, особенно в плане поведенческих реакций.

Дуги безусловных рефлексов замыкаются в сегментарном аппарате спинного мозга и ствола мозга, но они могут замыкаться и выше, например в подкорковых ганглиях или в коре. Рефлекторная дуга сегментарных рефлексов обычно состоит из 2—3 нервных клеток. Если дуга спинального рефлекса образована двумя нейронами, то первый из них представлен клеткой спинномозгового ганглия, а второй — двигательной клеткой (мотонейроном) переднего рога спинного мозга. Дендрит клетки спинномозгового ганглия имеет значительную длину, он следует на периферию в составе чувствительных волокон нервных стволов. Заканчивается дендрит особым приспособлением для восприятия раздражения — *рецептором*. Аксон клетки спинномозгового ганглия входит в состав заднего корешка; это волокно доходит до мотонейрона переднего рога и с помощью синапса

устанавливает контакт с телом клетки или с одним из ее дендритов. Аксон этого нейрона входит в состав переднего корешка, затем соответствующего двигательного нерва и заканчивается двигательной бляшкой в мышце.

Клетка спинального ганглия со своими отростками именуется *рецепторной*, иначе *афферентной*, или *центростремительной*, частью *рефлекторной дуги*, а мотонейрон переднего рога — *эффекторной*, или *центробежной*, ее частью. Если рефлекторная дуга имеет 2 нейрона, то третий нейрон является *вставочным* между рецепторным и эффекторным нейронами.

Например, коленный рефлекс вызывается при ударе неврологическим молоточком по *lig. patellae*. В ответ сокращается четырехглавая мышца бедра и происходит разгибание нижней конечности в коленном суставе. Дуга этого безусловного рефлекса состоит из двух нейронов. Она замыкается на уровне $L_{II} - L_{IV}$ (рис. 5). Дуги других глубоких рефлексов замыкаются на уровне различных сегментов спинного мозга (табл. 1).

У человека имеется большое число врожденных связей, т. е. безусловных рефлексов, осуществляемых через сегменты спинного мозга и другие отделы центральной нервной системы. В обеспечении функции движения важную роль играют так называемые *тонические рефлексы*. Мышца и вне восприятия импульса активного движения находится в состоянии напряжения, которое обозначается тонусом. При растяжении мышцы возникает ее сопротивление в результате наступающего напряжения. Это явление получило название *миотатического рефлекса* (гр. *туо* — мышца, *tasis* — натяжение). Предложен и другой термин — «*проприоцептивный рефлекс*» (лат. *proprius* — собственный), поскольку раздражение спиралевидного рецептора и ответное рефлекторное сокращение находятся в пределах одной и той же мышцы.

В экспериментах на животных были получены новые данные по электрофизиологии двигательной функции, в частности и по вопросу о мышечном тонусе. Оказалось, что строение двигательных

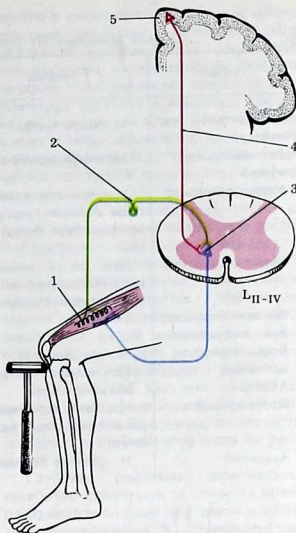


Рис. 5. Схема дуги коленного рефлекса.

1 — спиралевидный рецептор мышечного веретена; 2 — клетка спинномозгового узла; 3 — периферический двигательный нейрон (α -мотонейрон); 4 — пирамидный путь; 5 — центральный двигательный нейрон (гигантопирамидальный нейрон предцентральной извилины коры головного мозга).

клеток передних рогов спинного мозга неодинаково. Наиболее крупные из них обозначены как большие и малые α -мотонейроны, кроме этого существуют еще и γ -мотонейроны [Granit R., 1973].

Большие α -мотонейроны иннервируют белые мышечные волокна, способные совершать быстрые сокращения (фазические). Малые α -мотонейроны иннервируют красные мышечные волокна, играющие важную роль в поддержании тонуса и позы (тонические).

Около $1/3$ клеток передних рогов составляют γ -мотонейроны. Аксоны α - и γ -мотонейронов идут на периферию в передних корешках и периферических нервах.

Уровни замыкания дуг глубоких и поверхностных рефлексов

Рефлекс	Мышцы	Нервы	Сегменты спинного мозга
Сгибательно - локтевой	M. biceps brachii	N. musculocutaneus	C _V - C _{VI}
Разгибательно-локтевой	M. triceps brachii	N. radialis	C _{VI} - C _{VIII}
Карпорадialный	Mm. pronator quadratus, flexor digitorum, profundus, brachioradialis, biceps brachii	Nn. medianus, radialis, musculocutaneus	C _V - C _{VIII}
Брюшной верхний	Mm. rectus abdominis, transversus abdominis, obliquus externus abdominis	Nn. intercostales	T _{VI} - T _{VIII}
Брюшной средний	То же	То же	T _{IX} - T _X
Брюшной нижний	»	»	T _{XI} - T _{XII}
Кремастерный	M. cremaster	N. genitofemoralis	L _I - L _{II}
Коленный	M. quadriceps femoris	N. femoralis	L _{II} - L _{IV}
Ахиллов	M. triceps surae	N. tibialis (ischiadicus)	S _I - S _{II}
Подошвенный	Mm. flexor digitorum longus et brevis, flexor hallucis longus	N. tibialis	L _V - S _I
Анальный	M. sphincter ani externus	Nn. anococcygei	S _{IV} - S _y

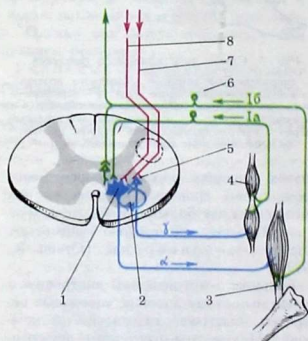


Рис. 6. Схема дуги рефлекса растяжения (миотатического рефлекса).

1 - α-мотонейрон; 2 - нейрон, расположенный в передних рогах спинного мозга (клетка Реншо); 3 - сухожильный рецептор; 4 - мышечное веретено со спиральным рецептором; 5 - γ-мотонейрон; 6 - чувствительные клетки спинномозгового узла; 7 - экстрапирамидные проводники к γ-мотонейрону; 8 - пирамидный путь.

Аксон α-мотонейрона заканчивается концевыми пластинками на мышечных волокнах (α-мышечное, или экстрафузальное мышечное волокно). Аксон γ-мотонейрона подходит к мышечным веретенам. Так обозначаются рецепторные аппараты, функциональное значение которых было выяснено сравнительно недавно. В обоих концах веретена заложены тонкие мышечные волокна (γ-мышечные, или интрафузальные), на них заканчиваются аксоны γ-мотонейронов. В средней (экваториальной) части веретена помещается спиральный рецептор клетки спинального ганглия. Импульс γ-мотонейрона вызывает сокращение мышечных элементов веретена. Это приводит к растяжению экваториальной его области и раздражению расположенных здесь рецепторных волокон - окончаний дендритов клеток спинальных ганглиев - волокна Ia.

Возбуждение переносится на α-мотонейрон, и возникает тоническое напряжение мышцы (рис. 6).

Существуют центральные (супрасегментарные) связи с γ-мотонейронами

спинного мозга. Предполагается, что они как-то регулируют образование рефлекса растяжения. Вероятно, такие связи начинаются в сетевидном образовании мозгового ствола, в мозжечке, в ганглиях экстрапирамидной системы. Не исключается возможность, что такую роль могут играть и пирамидные волокна [Granit R., 1973]. Часть дендритов нервных клеток спинальных ганглиев — волокна 16 (см. рис. 6) — заканчивается не в мышечном веретене, а в рецепторах сухожилий (*сухожильные органы Гольджи*). Они являются рецепторами для проведения импульсов, тормозящих активность α -мотонейронов. Аксоны этих чувствительных нейронов заканчиваются у вставочных клеток, которые контактируют с α -мотонейронами.

Усилие, создаваемое напрягающейся мышцей, вызывает возбуждение этих рецепторов. Последние обладают высоким порогом и возбуждаются лишь при возникновении значительных мышечных усилий. Возникающие при этом потенциалы действия проводятся в спинной мозг и вызывают торможение α -мотонейронов. Торможение мотонейронов передних рогов сопровождается расслаблением синергичных мышц, предохраняя их от чрезмерного перенапряжения, и одновременным сокращением мышц-антагонистов.

Нейрофизиологи и нейрогистологи в течение последних десятилетий получили новые данные о структуре и функции так называемых *проприонейронов* (*интернейронов*) спинного мозга, т. е. нервных клеток, не участвующих в образовании передних корешков. Реншо [Renschaw B., 1946] описал особые нервные клетки, называемые теперь его именем — *клетки Реншо*. Эти клетки расположены в передних рогах спинного мозга и оказывают тормозное, а иногда и облегчающее действие на α -мотонейрон. Перед выходом из спинного мозга аксон α -мотонейрона дает возвратную коллатераль к клетке Реншо. При избыточном возбуждении α -мотонейрона клетка Реншо оказывает на него тормозное действие (так называемое *возвратное торможение*). Что касается роли упоминавшегося возвратного облегчения в отношении α -мотонейрона, то оно изменяет взаимодействие мышц агонистов

и антагонистов, именно ослабляет действие антагониста. Интрафузальные мышечные волокна могут сокращаться под влиянием γ -мотонейронов. Это увеличивает возбудимость спиралевидного рецептора веретена и повышает рефлекс на растяжение мышцы. Под влиянием клеток Реншо изменяется возбудимость α -мотонейронов, что также может отражаться на степени выраженности рефлекса растяжения. Оба указанных явления могут влиять на мышечный тонус, который при поражении периферического α -мотонейрона понижается. Очевидно, это зависит от нарушения дуги рефлекса на растяжение, поскольку α -мотонейрон одновременно является эффекторной частью дуги этого рефлекса. Тонус мышц понижается и при повреждении задних корешков, т. е. при перерыве любого участка дуги сегментарного рефлекса.

В клинической практике рефлексы делят по месту расположения рецепторов на *поверхностные* (кожные, со слизистых оболочек) и *глубокие* (рефлексы на растяжение мышц).

Глубокие рефлексы первоначально ошибочно принимали за ответ на прямое раздражение мышцы при ударе молоточком по сухожилию. В дальнейшем была принята точка зрения о рефлекторной природе этого явления. Еще совсем недавно механизм этих рефлексов представлялся (также ошибочно) следующим образом: удар молоточком раздражает находящийся в сухожилии рецептор, представляющий собой окончание дендрита нервной клетки спинального ганглия. Возникающий в этой клетке импульс передается на нейрон переднего рога, импульс от которого достигает мышцы, вызывая сокращение и движение. Было установлено, что сухожильные рефлексы по своей природе идентичны рефлексам на растяжение. При ударе молоточком происходит растяжение не только сухожилия, но и самой мышцы. Именно в ответ на растяжение возникает рефлекс. Удлинение мышечного волокна на несколько микрон достаточно для его вызывания. Если растяжение совершается медленно, рефлекс приобретает тонический характер. Степень наступающего в этот момент напряжения мышцы

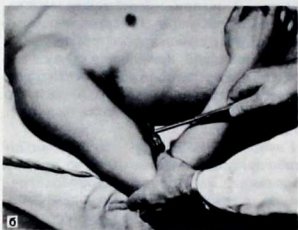
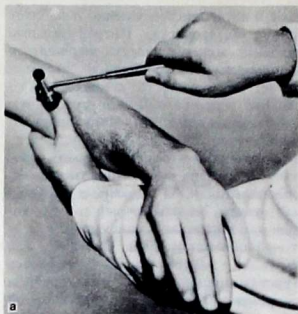


Рис. 7. Исследование рефлекса с двуглавой мышцы плеча.

а — расслабленная верхняя конечность больного находится на предплечье обследующего; б — расслабленная верхняя конечность больного находится на животе, локтевой сустав опирается о постель.

является критерием для измерения ее тонуса. При коротком и отрывистом раздражении молоточком рефлекс становится «физическим», ответное движение имеет характер одиночного короткого сокращения мышцы.

В настоящее время назрела необходимость принимать «сухожильные» рефлексы за одну из разновидностей рефлексов на растяжение. То же относится и к так называемым периостальным, или надкостничным, рефлексам. Эти рефлексы воспроизводятся одной и той же сегментарной дугой, состоящей из двух нейронов — клетки спинального ганглия

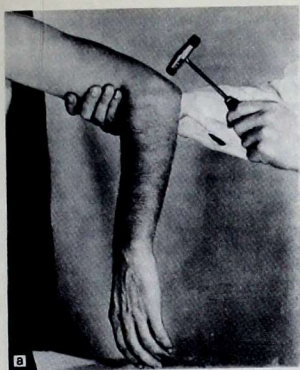и α -мотонейрона. Основным возбудителем «сухожильного» рефлекса, по современным представлениям, является растяжение мышечных веретен. Такое растяжение приводит к раздражению находящегося в сумке веретена спиралевидного рецептора клетки спинального ганглия. Поэтому такие рефлексы следует называть не сухожильными, а *миотатическими*, или *глубокими*. При образовании рефлекса на растяжение мышцы происходит сопряженное действие α - и γ -нейронов передних рогов спинного мозга. Под влиянием супрасегментарных приводов γ -нейроны могут приводить в действие интрафузальные сократительные элементы, чем облегчается образование рефлекса.

На верхних конечностях исследуются следующие глубокие рефлексы.

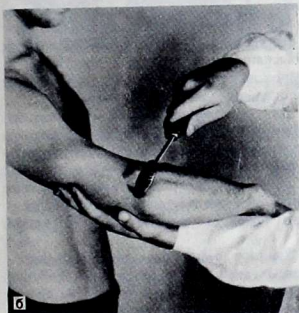Рефлекс с сухожилия двуглавой мышцы плеча (бицепс-рефлекс) вызывается при ударе молоточком по сухожилию этой мышцы над локтевым суставом. У обследуемого слегка сгибается верхняя конечность в этом суставе (рис. 7). В ответ на удар возникают сокращение мышцы и легкое сгибание верхней конечности в локтевом суставе. Этот рефлекс называется сгибательно-локтевым. Его дуга замыкается на уровне $C_5 - C_6$ сегментов спинного мозга, афферентные и эфферентные волокна дуги рефлекса проходят в составе мышечно-кожного нерва.

Рефлекс с сухожилия трехглавой мышцы плеча (трицепс-рефлекс) вызывается ударом молоточка по сухожилию этой мышцы на 1–1,5 см выше локтевого отростка локтевой кости (обесганон), являются сокращение мышцы и разгибание верхней конечности в локтевом суставе (разгибательно-локтевой рефлекс). Способы вызывания: 1) верхняя конечность обследуемого поддерживается в локтевом суставе кистью обследующего, предплечье свободно свисает вниз (рис. 8, а); 2) обследующий поддерживает согнутую руку обследуемого за локтевую область (рис. 8, б). Рефлекторная дуга — чувствительные и двигательные волокна лучевого нерва, замыкается на $C_{VII} - C_{VIII}$.

К глубоким рефлексам на верхней конечности относится и **запястно-лучевой**

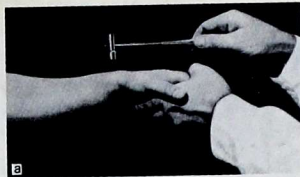


а

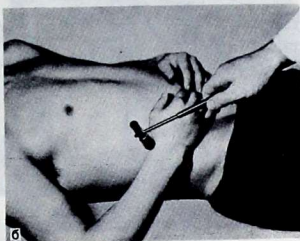


б

(карпорадикальный рефлекс). При ударе молоточком по шиловидному отростку лучевой кости возникают сгибание в локтевом суставе и пронация предплечья. Исходное положение: верхняя конечность сгибается в локтевом суставе под углом около 100° , кисть удерживается обследующим в среднем положении между пронацией и супинацией (рис. 9, а). Этот рефлекс можно исследовать и в положении больного лежа на спине (рис. 9, б). Дуга рефлекса замыкается на уровне $C_V - C_{VIII}$, волокна входят в состав сре-



а



б

Рис. 9. Исследование карпорадикального рефлекса.

а — в положении больного стоя; б — в положении больного лежа на спине.

Рис. 8. Исследование рефлекса с трехглавой мышцы плеча.

а — предплечье больного свободно свисает; б — расслабленная верхняя конечность больного лежит на кисти и предплечье обследующего.

динного, лучевого и мышечно-кожного нервов. Запястно-лучевой рефлекс (ошибочно его называют пястно-лучевым) относят к числу периостальных рефлексов. Полагают, что он вызывается раздражением рецепторов, залеженных в надкостнице, но, вероятнее всего, этот рефлекс относится к миотатическим и возникает от растяжения плечелучевой, круглой пронатора и двуглавой мышц плеча.

Глубокие брюшные рефлексы вызываются при постукивании молоточком по лобковой области на 1–1,5 см справа

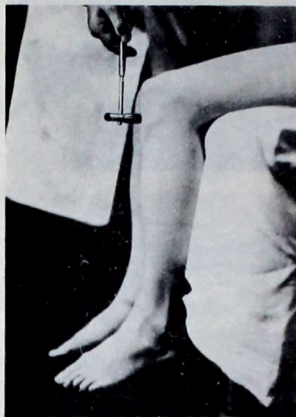


Рис. 10. Исследование коленного рефлекса в положении сидя (голень свободно висит).

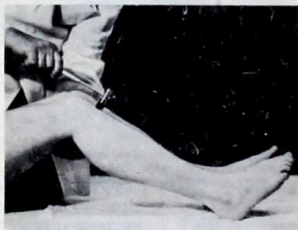

Рис. 11. Исследование коленного рефлекса в положении больного лежа на спине.

и слева от средней линии; в ответ получается сокращение мышц соответствующей стороны брюшной стенки. Рефлекторная дуга замыкается в сегментах $T_{VII} - T_{XII}$.

Коленный рефлекс — разгибание нижней конечности в коленном суставе при ударе по сухожилию четырехглавой мышцы бедра ниже коленной чашечки. Су-

ществует несколько способов исследования коленного рефлекса. В положении сидя больной должен положить нижнюю конечность на другую или сесть таким образом, чтобы его голени свободно свисали и угол сгибания нижних конечностей в коленных суставах составлял 90° (рис. 10). Можно посадить обследуемого так, чтобы стопы свободно опирались о пол, а нижние конечности были согнуты в коленных суставах под тупым углом (рис. 11). В положении больного лежа на спине врач подводит свою левую руку под коленные суставы обследуемого и располагает их так, чтобы угол сгибания в коленных суставах был тупым, а пятки свободно опирались о постель.

Коленные рефлексы у некоторых здоровых людей оказываются заторможенными и вызываются с трудом. В таких случаях прибегают к приему Ендрашика: больному предлагают спать пальцы обеих рук и с силой тянуть кисти в сторону (рис. 12). Эффект Ендрашика объясняют активирующим действием γ -нейронов на интрафузальные мышечные волокна.

Для облегчения вызывания коленных рефлексов внимание больного отвлекают: ему задают вопросы, предлагают считать в уме, делать глубокие вдохи и др.

Дуга коленного рефлекса: чувствительные и двигательные волокна бедренного нерва, сегменты спинного мозга $L_{II} - L_{IV}$.

Ахиллов рефлекс — сокращение икроножных мышц и подошвенное сгибание стопы в ответ на удар молоточком по пяточному (ахиллову) сухожилию. Для обследования больного в положении лежа на спине обследующий левой рукой захватывает стопу, сгибает нижнюю конечность в коленном и тазобедренном суставах, производит тыльное сгибание стопы (рис. 13, а). В положении больного лежа на животе его нижние конечности согнуты под прямым углом в коленных и голеностопных суставах; одной рукой обследующий удерживает стопу, другой ударяет по пяточному сухожилию (рис. 13, б). Обследуемый становится на колени на стул или кушетку так, чтобы стопы его свободно свисали, и в этой его позе производится удар молоточком по пяточно-

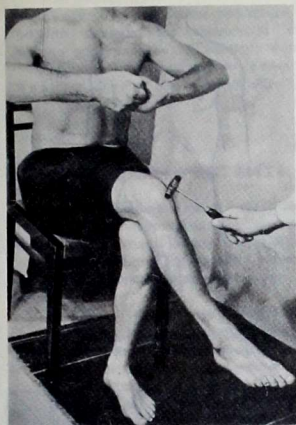

Рис. 12. Исследование коленного рефлекса с использованием приема Ендрашика.

му сухожилию (рис. 14). Дуга рефлекса: чувствительные и двигательные волокна большеберцового нерва, сегменты спинного мозга S_1-S_{II} .

Кроме глубоких рефлексов, у больных обследуют *поверхностные (кожные) рефлексы*.

Брюшные рефлексы: *верхний* вызывает-ся штриховым раздражением кожи живота параллельно реберной дуге (рис. 15, 1), *средний* — таким же раздражением в горизонтальном направлении на уровне пупка (рис. 15, 2), *нижний* — параллельно паховой складке (рис. 15, 3). В ответ сокращаются мышцы живота на одноименной стороне. Обследуемый лежит на спине со свободно вытянутыми нижними конечностями. При сухости кожи в области живота у многорожавших женщин, при ожирении, у лиц в пожилом возрасте при исследовании брюшных рефлексов рекомендуется натягивать кожу живота. Дуга рефлекса проходит через следующие спинальные сегменты: *верхний* брюшной рефлекс — $T_{VI} - T_{VIII}$, *средний* — $T_{IX} - T_X$, *нижний* — $T_{XI} - T_{XII}$.

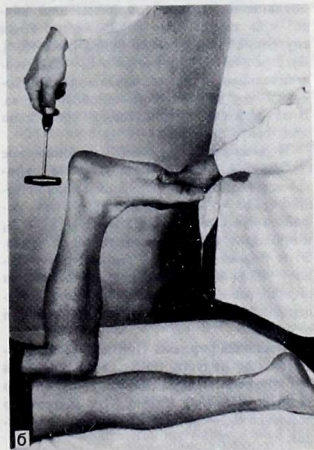
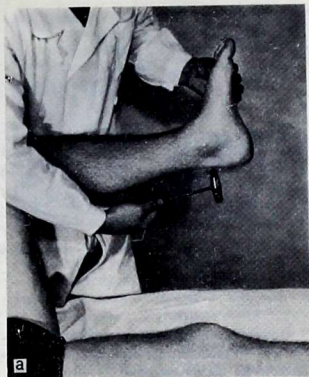


Рис. 13. Исследование ахиллова рефлекса.
а — в положении больного лежа на спине; б — в положении больного лежа на животе.

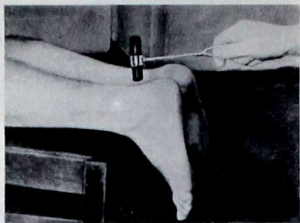


Рис. 14. Исследование ахиллова рефлекса в положении больного стоя на коленях.

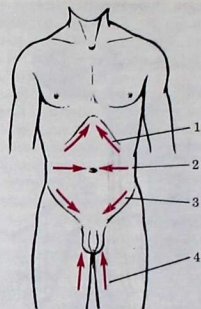


Рис. 15. Зоны вызывания брюшных (1, 2, 3) и кремастерных (4) рефлексов.

Брюшные рефлексы появляются у детей с 5–6 мес (у новорожденных эти рефлексы не вызываются).

Кремастерный (яичковый) рефлекс — сокращение мышцы, поднимающей яичко, при штриховом раздражении кожи внутренней поверхности бедра (рис. 15, 4). Дуга рефлекса замыкается в $L_1 - L_{II}$; чувствительные и двигательные волокна входят в состав бедренно-полового нерва. Этот рефлекс появляется у мальчиков в возрасте 4–5 мес.

Подошвенный рефлекс — подошвенное сгибание пальцев стопы в ответ на штриховое раздражение наружного края подошвы (рис. 16). Спинальная дуга этого рефлекса замыкается в сегментах $L_V - S_{II}$ и проходит в составе седалищного нерва. Этот рефлекс начинает вызываться только у детей в возрасте старше 2 лет; он появляется в связи со способностью поддерживать положение тела при стоянии и ходьбе.

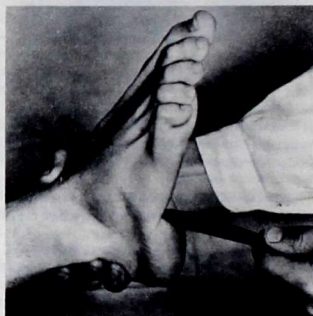

Рис. 16. Исследование подошвенного рефлекса.

Анальный рефлекс. При нанесении уколков около заднего прохода сокращается его круговая мышца (наружный сфинктер заднего прохода). Схема дуги анального рефлекса $S_{IV} - S_V$ n. anosocysugei n. pudendus.

Кроме кожных поверхностных рефлексов, достаточно информативным оказывается исследование рефлексов со слизистых оболочек (*корнеальные, конъюнктивальные, небные и глоточные*). Методики их вызывания освещены в главе о черепных нервах (V, IX и X пары).

При вызывании рефлексов необходимо добиваться от больного возможно более полного расслабления исследуемой конечности. Удары молоточком следует наносить с одинаковой силой. При оценке рефлексов обращают внимание на их выраженность и симметричность. Поэтому исследовать одни и те же рефлексы надо справа и слева и сразу проводить их сравнение. Выраженность рефлексов у здоровых людей может индивидуально колебаться, в частности симметричное

положение или оживление рефлексов при полной сохранности мышечной силы можно расценивать как вариант нормы.

Наблюдаются следующие изменения рефлексов: *понижение* или

утрата (при повреждении рефлекторной дуги), *повышение* и *извращение* (при поражении пирамидной системы и растормаживании сегментарного аппарата спинного мозга).

Глава 3

ОБЩАЯ ЧУВСТВИТЕЛЬНОСТЬ И ЕЕ НАРУШЕНИЯ

Чувствительность — способность живого организма воспринимать раздражения, исходящие из окружающей среды или от собственных тканей и органов, и отвечать на них дифференцированными формами реакций.

Организм непрерывно подвергается действию различных раздражителей: механических, химических, температурных и др. Все внешние агенты прежде всего оказывают влияние на покровы тела. Эти раздражения воспринимаются большим числом нервных волокон, представляющих собой дистальные участки дендритов клеток спинномозговых узлов. В большинстве своем — это так называемые свободные нервные окончания; их так много, что они образуют целые сплетения. Некоторые волокна своим концом входят в эпителиальные структуры, в форме колбы, диска или луковицы. Эти концевые аппараты дендритов и являются рецепторами. Свободные концы волокон и волокна, входящие в специальные рецепторы, воспринимают раздражение и трансформируют его в нервные импульсы.

При раздражении кожи клетка межпозвоночного ганглия (первый нейрон) или гомологичного ему ганглия черепного нерва направляет воспринятые и переработанные ею импульсы не только в эффекторный нейрон для образования сегментарного рефлекса. Одновременно она передает информацию во второй чувствительный нейрон, расположенный в спинном мозге и стволовых образованиях; третий нейрон (в зрительном бугре) передает импульсы в кору головного мозга. Здесь вступает в действие огромный комплекс корковых нервных клеток, и нервный импульс входит в сознание — возникает ощущение. Таким сложилось клас-

сическое представление о формировании ощущений в результате действия на организм раздражителей. Все восприятия воздействий внешней и внутренней среды в физиологии принято объединять понятием «рецепция». Однако не все, что воспринимается нервными рецепторами, ощущается, т. е. входит в сознание. Понятие рецепции шире, чем понятие чувствительности. Примером могут служить сигналы, поступающие от опорно-двигательного аппарата в мозжечок. Они регулируют мышечный тонус и участвуют в координации движений, но импульсы от них к возникновению ощущений не приводят.

Исходя из субъективности ощущений и исключительно важной роли их в установлении взаимосвязи организма с внешней средой, функция рецепций мозга всегда являлась объектом для философских дискуссий по вопросам познания.

На смену идеализму и агностицизму, господствовавшим в физиологии органов чувств в прошлом веке, было создано учение об анализаторах [Павлов И. П., 1936]. Это учение заложило основы естественнонаучного материалистического понимания природы и механизмов ощущений, процессов обучения и поведения.

Анализаторы — это функциональные объединения структур периферической и центральной нервной системы, осуществляющие восприятие и анализ информации о явлениях, происходящих как в окружающей, так и во внутренней среде организма.

Анализаторы подразделяют на 2 группы. Внешние (экстероцептивные) анализаторы осуществляют анализ информации о явлениях, происходящих в окружающей среде или внутри организма. К ним относятся зри-

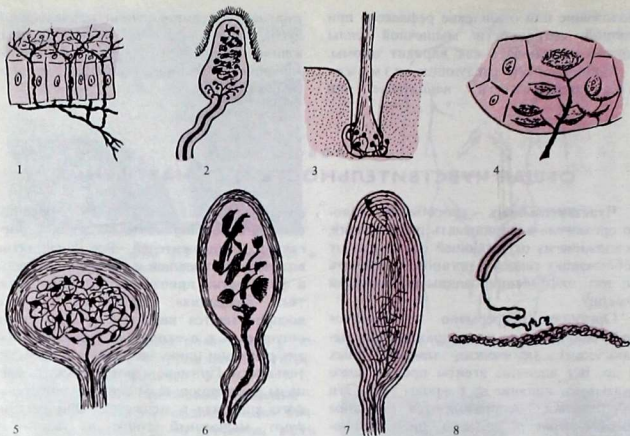


Рис. 17. Виды рецепторов.

1 — свободное нервное окончание — боль; 2 — осязательное тельце (тельце Мейснера) — прикосновение; 3 — рецептор волосяного фолликула — прикосновение, давление; 4 — осязательный мениск (диск Меркеля) — прикосновение; 5 — луковича Краузе (холод); 6 — инкапсулированное чувствительное нервное окончание соединительной ткани кожи (окончание Руффини) — тепло; 7 — луковичеобразное тельце (тельце Гольджи — Машони) — давление; 8 — пластинчатое тельце (тельце Фатера — Пачини) — глубокое давление.

тельный, обонятельный, слуховой, тактильный и др. Внутренние (интероцептивные) анализаторы осуществляют переработку информации об изменениях, происходящих во внутренней среде организма, например информацию о состоянии желудочно-кишечного тракта, сердечно-сосудистой системы, легких и других внутренних органов. Одним из основных внутренних анализаторов является двигательный анализатор, который информирует мозг о состоянии мышечно-суставного аппарата. Мышечная система является не только исполнительным двигательным аппаратом, но и органом проприоцептивной чувствительности. Еще И. М. Сеченовым в 1863 г. показано, что «темному мышечному чувству» принадлежит важная роль в механизмах регуляции движений.

Промежуточное положение между внешними и внутренними анализаторами занимает вестибулярный анализатор. Ре-

цептор находится внутри организма (полукружные каналы), но возбуждается внешними факторами (ускорение и замедление вращательных и прямолинейных движений).

Каждый анализатор состоит из периферического (рецепторного) отдела, проводниковой части и коркового отдела.

Периферический отдел анализатора представлен специализированными рецепторами, преобразующими определенные виды энергии (световую, звуковую, тепловую) в нервные импульсы. Благодаря специализации рецепторов (рис. 17) осуществляется первичный анализ внешних раздражителей. В мозге происходит дифференциация значения этих сигналов. Обусловлено это тем, что сигналы в рецепторной части подвергаются кодированию. Помимо импульсно-кодовой связи, имеют значение и специфические электротонические функциональные связи с различными зонами мозга.

Проводниковая часть анализаторов представлена не только нейронами ядер таламуса и их проекциями к соответствующим областям коры мозга, но и такими образованиями, как ретикулярная формация, структуры лимбической системы, мозжечок. Установлено, что афферентный сигнал, пришедший даже по одному волокну, передается множеству нейронов в специфических, ассоциативных и неспецифических ядрах таламуса, которые, в свою очередь, переключают каждый импульс на еще большее число корковых нейронов.

Корковый отдел анализатора имеет определенную локализацию, например, зрительный — преимущественно в затылочной области, слуховой — в височной, двигательный — в теменной области коры больших полушарий мозга. Границы этих анализаторных зон нечеткие. В корковых отделах анализатора имеются нейроны, реагирующие только на определенное сенсорное раздражение. Это специфические проекционные нейроны (ядро коркового конца анализатора). Рядом с ними находятся неспецифические нервные клетки, реагирующие на различные сенсорные раздражители, т. е. обладающие мульти-сенсорной конвергенцией. Таких нейронов особенно много в ассоциативной области коры головного мозга. Благодаря конвергенции возбуждений на корковом нейроне возможно взаимодействие между многими анализаторами. На основе анализа сигналов, поступающих в мозг от внешних и внутренних рецепторов, осуществляется афферентный синтез информации с последующим формированием программы поведения и аппарата оценки результатов действия — акцептор результатов действия [Анохин П. К., 1955].

Деятельность анализатора не исчерпывается только анализом внешней и внутренней информации, а включает и обратное влияние высших отделов на рецепторную и проводниковую части анализатора. Чувствительность рецепторов (воспринимающая часть) и функциональное состояние передаточных реле (проводниковая часть анализатора) определяются нисходящими влияниями коры головного мозга, что позволяет организму из многих раздражителей активно от-

бирать наиболее адекватную в данный момент сенсорную информацию. Это выражается в виде всматривания, прищуривания, прислушивания и физиологически объясняется снижением порога к зрительным или слуховым раздражителям.

Рецепторы в зависимости от своего расположения условно подразделяются на *экстерорецепторы* (болевые, температурные, тактильные рецепторы), *проприорецепторы* (расположенные в мышцах, сухожилиях, связках, суставах рецепторы, которые дают информацию о положении конечностей и туловища в пространстве, степени сокращения мышц), *интерорецепторы* (расположенные во внутренних органах баро- и хеморецепторы).

В клинической практике исследуют различные рецепторы при нанесении соответствующих раздражений; возникающие у обследуемого ощущения обозначаются, как общая чувствительность.

Ощущения от раздражений экстерорецепторов называются *поверхностной (экстероцептивной) чувствительностью*. Выделяют следующие формы экстероцептивной чувствительности — болевую, тепловую, холодовую и тактильную.

Чувство положения туловища и конечностей в пространстве (мышечно-суставное чувство), чувство давления и веса тела, вибрационная, кинестетическая чувствительность, двухмерно-пространственное чувство относятся к *глубокой чувствительности (батизестезия)*.

Различают также *сложные виды чувствительности*, обусловленные сочетанной деятельностью разных типов рецепторов и корковых отделов анализаторов (чувство локализации, узнавание предметов на ощупь — стереогноз и т. д.).

Интероцептивной чувствительностью называют ощущения, возникающие при раздражении внутренних органов, стенок кровеносных сосудов. В значительной степени они связаны со сферой вегетативной иннервации. В нормальных условиях импульсы от внутренних органов почти не осознаются. Однако при раздражении интероцепторов возникают ощущения дискомфорта, чувства тяжести, боли различной интенсивности. Такого рода ощущение

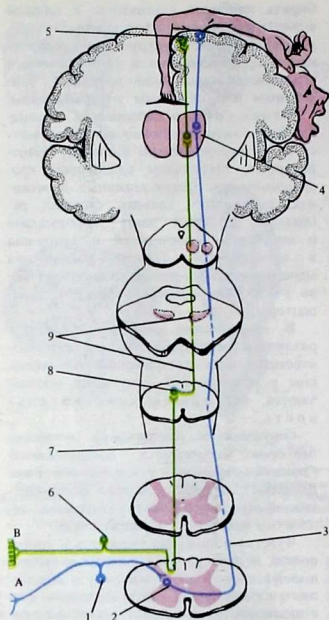


Рис. 18. Схема проводников болевой и температурной (проводники А), сухожильно-мышечной и тактильной (проводники В) чувствительности.

1 — клетка спинномозгового узла; 2 — чувствительная клетка заднего рога; 3 — спинно-таламический тракт; 4 — клетка дорсовентрального ядра таламуса; 5 — кора постцентральной извилины; 6 — клетка спинномозгового узла; 7 — тонкий пучок; 8 — ядро тонкого пучка; 9 — медиальная петля.

ния не строго локализованы, в других случаях они в разной степени оказываются локализованными и связанными с определенным органом.

Кроме общей чувствительности, различают *специальную чувствительность*, возникающую в ответ на раздражение извне особых органов чувств. К этой чувствительности относятся: зрение, слух, обоняние, вкус, причем зрение, слух

и обоняние называются еще *дистантными*, т. е. воспринимающими раздражения на расстоянии, в отличие от *контактных*, при которых раздражитель непосредственно соприкасается с кожей или слизистой оболочкой. К контактным относятся рецепторы тактильной чувствительности (ощущение прикосновения), отчасти также болевые и температурные рецепторы.

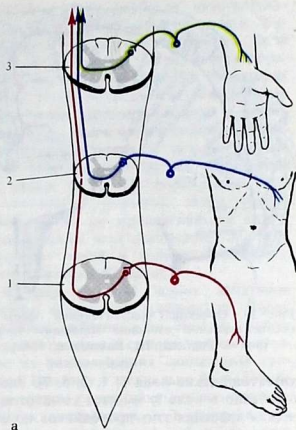
Проводники болевой и температурной чувствительности. Ход проводников болевой и температурной чувствительности (рис. 18, а) отличается от такового глубокой чувствительности (рис. 18, б).

Первый нейрон проводников болевого и температурного чувства, как и других трактов общей чувствительности, представлен нервной клеткой спинномозгового ганглия с ее Т-образно делящимся дендрасоном (отростком, в котором начало дендрита и аксона тесно соприкасаются и возникает впечатление их слияния). Периферический отросток этой клетки в составе спинномозгового нерва, сплетения, периферического нервного ствола идет к соответствующему дерматому (дерматомом называют зону иннервации кожи от одного спинномозгового ганглия и соответствующего сегмента спинного мозга). Дендриты, воспринимающие холодовые раздражения, содержат рецепторы в виде инкапсулированных чувствительных окончаний (луковицы Краузе), а тепловые волокна — в виде неинкапсулированных нервных окончаний (окончания Руффини). Аксоны клеток спинномозгового ганглия образуют спинномозговой нерв и задний корешок. Войдя в вещество спинного мозга, это волокно проходит краевую зону (зону Лиссауэра), затем — студенистое вещество и образуют в основании заднего рога синапс со вторым нейроном чувствительного пути. Клетки второго нейрона составляют так называемые собственные ядра — колонку нервных клеток, проходящую вдоль спинного мозга. Еще до образования синапса аксон нейрона спинномозгового ганглия отдает коллатеральную ветвь для дуги соответствующего сегментарного рефлекса. Аксон второго нейрона затем переходит через переднюю спайку на противоположную сторону в боковой канатик, однако волокно про-

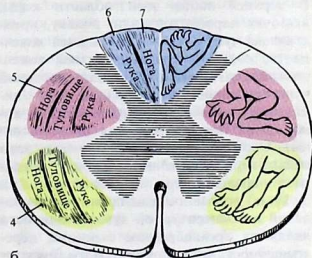
ходит не строго горизонтально, а косо и вверх. Переход осуществляется на 1—2 сегмента выше. Эта анатомическая особенность имеет значение при определении уровня поражения спинного мозга.

Войдя в боковой канатик на противоположной стороне, аксон второго нейрона направляется вверх вместе с аналогичными волокнами, вступающими в боковой канатик ниже. Образуется пучок, проходящий через весь спинной мозг и мозговой ствол. В продолговатом мозге он занимает положение несколько дорсальнее нижней оливы, в мосту и среднем мозге с дорсальной стороны примыкает к *lemniscus medialis*, заканчивается в вентролатеральном ядре таламуса.

По месту начала (спинной мозг) и окончания (вентролатеральные ядра таламуса) этот путь получил название *спинно-таламического*. Волокна в этом пучке распределены очень своеобразно. От дерматомов, расположенных ниже, волокна ложатся в пучки снаружи, а от расположенных более высоко — внутри. В результате на высоте верхнешейных сегментов в спинно-таламическом пучке наиболее латерально располагаются волокна от нижней конечности, медиальнее — от туловища, еще более кнутри — от верхней конечности (рис. 19). Такая закономерность расположения длинных проводников, имеет значение для топической диагностики, особенно это относится к диагностике спинальных опухолей. При экстремедулярной опухоли зона расстройства поверхностной чувствительности начинается с дистальных отделов нижней конечности, а при дальнейшем росте опухоли она распространяется вверх (*восходящий тип нарушения чувствительности*). При интрамедулярной опухоли зона расстройства чувствительности, наоборот, распространяется сверху вниз (*нисходящий тип развития расстройства чувствительности*). Часть аксонов второго нейрона оканчивается в *formatio reticularis* и в неспецифических ядрах таламуса. Аксоны третьего нейрона начинаются в клетках дорсовентрального ядра таламуса; они направляются к заднему бедру внутренней сумки, где зани-



а



б

Рис. 19. Эксцентрическое расположение длинных проводников.

а — схема формирования правостороннего спинно-таламического тракта; б — поперечный срез на уровне верхнешейных сегментов спинного мозга; 1 — поясничный сегмент; 2 — грудной сегмент; 3 — шейный сегмент спинного мозга; 4 — спинно-таламический путь; 5 — пирамидный путь; 6 — клиновидный пучок; 7 — тонкий пучок.

мают положение позади пирамидного пучка, образуя таламокорковый пучок. Затем волокна этого пучка веерообразно расходятся (*corona radiata*) и достигают коры (постцентральная извилина, прилежащие участки теменной доли — цитоар-

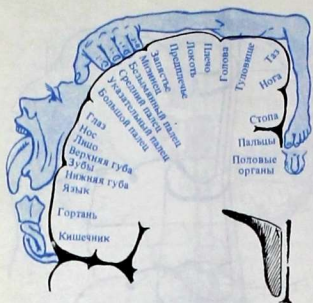


Рис. 20. Проекция чувствительной сферы в постцентральной извилине головного мозга (по W. Penfield, Th. Rasmussen, 1948).

хитектонические поля 3, 1, 2, 5, 7). Здесь (особенно в поле 3) имеется соматотопическая проекция этих проводников по отношению к определенным частям тела. В верхней части этой области коры, включая парацентральную дольку, представлена чувствительность нижней конечности, лица. При этом площадь корковой чувствительности иннервации для дистальных отделов верхних и нижних конечностей больше, чем для проксимальных. Особенно велика она для большого пальца верхней конечности и вокруг области иннервации лица и головы (рис. 20).

Итак, особенностями проводников болевой и температурной чувствительности являются трехнейронное строение, перекрещенность их волокон (раздражение от правой стороны тела воспринимается левым полушарием, и наоборот), совершение перекреста аксонами второго нейрона на протяжении 1–2 вышележащих сегментов спинного мозга.

Специфическая дифференциация чувствительности связана со структурно-физиологическими особенностями периферического нервного волокна. Импульсы по чувствительным волокнам от рецепторов проводятся с различной скоростью в зависимости от толщины миелиновой оболочки и разной частоты отмечаемых при этом колебаний электрических потен-

циалов. Волокна группы А с толстой миелиновой оболочкой проводят импульсы быстрее и обеспечивают глубокую и тактильную чувствительность. Волокна группы В с тонкой миелиновой оболочкой проводят импульсы более медленно и обеспечивают болевую, температурную и тактильную чувствительность. Волокна с однослойной оболочкой миелина (безмякотные) группы С проводят импульсы диффузной не локализованной боли еще более медленно.

Исследования болевой и температурной чувствительности начинают с изучения жалоб. К числу самых частых относят жалобу на боль. В ходе расспроса необходимо выяснить характер боли (острая, тупая, стреляющая, ноющая, колющая, жгучая, пульсирующая и др.), ее локализацию и распространенность, является ли она постоянной или возникает периодически (приступами).

Подобным образом могут быть охарактеризованы так называемые *парестезии*. Этим термином обозначают своеобразные ощущения, когда больные жалуются на чувство ползания мурашек, покалывание, онемение, стягивание, холода и тепла, зуд и другие ощущения, возникающие без нанесения внешних раздражителей.

Далее исследуется чувствительность при нанесении определенных раздражений; выясняется, как большой их воспринимает. При проверке кожной чувствительности необходимо создать надлежащую обстановку, позволяющую больному сосредоточиться (покой, тишина, достаточно комфортная температура воздуха в помещении); при утомлении больного следует сделать перерыв. Задания предлагаются больному в четкой форме; предварительно показывается, какое исследование будет производиться, а затем больной с закрытыми глазами должен определить характер наносимых раздражений. Следует избегать внушающих формулировок, больной должен сам описывать свои ощущения. Раздражения производятся с различными интервалами, ощущения сравниваются на больной и здоровой стороне. Обязательно определяются границы зоны измененной чувствительности.

Исследования начинают с определения болевой чувствительности. Уколы не должны быть слишком сильными и частыми. Сначала нужно выяснить, различает ли больной на исследуемом участке укол или прикосновение. Для этого попеременно, но без правильной последовательности прикасаются к коже тупым или острым предметом, а больному предлагают определить «тупо» или «остро». Уколы должны быть короткими, их следует производить так, чтобы не вызывать резкой болезненности. Для уточнения границы зоны измененной чувствительности исследование проводят как от здорового участка, так и в обратном

направлении. Границы расстройств можно отметить на коже дермографом.

Для исследования термической чувствительности в качестве раздражителей используются пробирками с горячей (+40... +50°C) и холодной (не выше +25°C) водой. Температура воды должна быть достаточной для вызывания отчетливого ощущения тепла и не слишком высокой, чтобы не вызвать ожога. Для ориентировочного суждения иногда можно воспользоваться металлическими предметами с высокой и малой (резиновые предметы, палец исследующего) теплопроводностью.

Сначала выясняют, отличается ли большой теплое от холодного (здоровые замечают разницу в пределах до 2°C). Затем сравнивают интенсивность восприятия температурных раздражений на разных участках кожной поверхности, находят границу пониженной или утраченной температурной чувствительности. Исследование проводится раздельно для тепловой и холодовой чувствительности (они могут нарушаться в разной степени). Температурные раздражения должны наноситься в таком темпе, как уколы, иначе больной не успеет правильно оценить их характер и интенсивность.

Достаточно объективную информацию можно получить при исследовании пороговых характеристик болевой и тактильной чувствительности с помощью градуированного набора щетинок и волосков Фрея (их толщина и сила производимого раздражения кожи постепенно нарастают от первого до десятого номера в наборе). Эта методика позволяет выявить скрытое снижение чувствительности — за счет уменьшения числа правильных ответов или появления ощущения лишь при раздражении более крупными волосками или щетинками.

Целесообразно изучить чувствительную адаптацию: при длительном и неизменном раздражении (уколы кожи булавкой или щетинкой) через некоторое время возникшее ощущение боли угасает, несмотря на продолжающееся раздражение (время адаптации). Патологическое значение имеют укорочение времени адаптации, его удлинение и неустойчивость (при сопоставлении данных исследования различных симметричных участков кожи).

В зоне скрытой гиперестезии выявляется феномен сенсорного угасания: одновременно наносится раздражение двойным стимулом (укол и прикосновение) симметричных участков кожи с двух сторон или двух участков кожи на одной стороне. Через короткий промежуток времени в одном из двух раздражаемых участков, несмотря на продолжающееся раздражение, ощущение угасает.

Глубокая и тактильная чувствительность. Первый этап проводников этого пути, как и других видов общей чувствительности, представлен клеткой спинномозгового ганглия с ее Т-образным делящимся отростком. Его ветвь, играющая роль дендрита, идет на периферию. Если

имеется в виду глубокая чувствительность, то эта ветвь заканчивается в спиралевидном рецепторе сухожилия. Если ветвь воспринимает тактильные раздражения, то она заканчивается в рецепторах в виде телец Меркеля или осзательных телец (телец Мейсснера) в коже и глубоких тканях. Аксон клетки спинномозгового ганглия выступает в задний канатик своей стороны (см. рис. 18, проводники В), отдает ветвь для образования дуги сегментарного рефлекса, затем поднимается вверх до продолговатого мозга. Совокупность этих восходящих волокон образует тонкий и клиновидный пучки (*пучки Голя и Бурдаха*).

В ходе волокон задних канатиков имеется следующая особенность. Вновь входящие волокна, если смотреть снизу вверх, отгесняют к средней линии вошедшие из нижележащих спинальных ганглиев. Поэтому в медиально расположенном тонком пучке проходят волокна для нижних конечностей, а в клиновидном пучке — для туловища и верхних конечностей. Аксоны первых нейронов заканчиваются в ядре тонкого пучка — ядре Голя (*nucleus gracilis*) и ядре Бурдаха — ядре клиновидного пучка (*nucleus cuneatus*). Здесь находятся тела вторых нейронов.

Аксоны вторых нейронов образуют новый пучок, который переходит на противоположную сторону около нижних олив продолговатого мозга. После перекреста этот комплекс волокон принимает восходящее направление, в мосту мозга к нему присоединяются волокна болевой и температурной чувствительности.

В ножках мозга общий чувствительный путь располагается в области покрывки, над черной субстанцией, латеральнее красного ядра и заканчивается в вентролатеральном ядре таламуса. Пучок этот имеет два названия; одно по месту его начала и конца — *fasciculus bulbothalamicus*, другое старое, описательно-анатомическое — *медиальная петля* (*lemniscus medialis*). Очертания пучка на поперечном срезе напоминают петлю. Из третьего нейрона этого пути, тело которого находится в таламусе, направляется аксон к коре мозга. Этот тракт волокон носит название таламокоркового (*tractus thalamo-corticalis*).

В составе таламокортикального пучка аксоны третьих нейронов проходят через заднюю треть задней ножки внутренней сумки, через лучистый венец и оканчиваются в постцентральной и в прецентральной извилинах (поля 2, 2, 1, 4, 6). Как для всех видов кожной чувствительности, проекция частей тела в постцентральной извилине представлена так: чувствительность лица — внизу, туловища и верхние конечности — в середине, нижние конечности — сверху (на медиальной поверхности извилины).

Таким образом, пути глубокой и тактильной чувствительности также состоят из 3 нейронов. Перекрест совершают аксоны вторых нейронов на уровне олив продолговатого мозга. Аксоны третьих нейронов доходят до клеток коры головного мозга.

Общность в строении проводников поверхностной и глубокой чувствительности проявляется в их трехнейронном составе, расположении первого нейрона в спинномозговом ганглии, а третьего — в вентролатеральном ядре таламуса. Второй нейрон для болевой и термической чувствительности располагается вдоль всего спинного мозга в так называемых собственных ядрах спинного мозга. Поэтому переход аксонов этого нейрона на другую сторону растянут по всей длине спинного мозга. В проводниках глубокой и тактильной чувствительности перекрест совершают также вторые нейроны, но перекрещивающиеся волокна расположены более компактно и располагаются в пределах нижней части продолговатого мозга (на уровне нижнего края оливы).

Местом окончания афферентных путей в коре головного мозга является постцентральная извилина с прилегающими участками теменной доли и прецентральной извилины (для глубокой чувствительности). Эта область называется соматической чувствительной зоной I. По некоторым данным, волокна таламокоркового пучка оканчиваются и в области задней части верхней губы латеральной (сильвиевой) борозды (соматическая чувствительная зона II).

Исследование тактильной чувствительности. Тактильную чувствитель-

ность проверяют легким прикосновением к коже ваткой, мягкой кисточкой или тонкой бумагой. Площадь прикосновения не должна превышать 1 см^2 ; не следует производить скользкие, мажущие движения. Больного просят закрыть глаза и при ощущении прикосновения говорить «да». Так же, как и при исследовании болевой и температурной чувствительности, сравнивают ощущения на симметричных участках тела. При отсутствии или понижении чувствительности границы ее изменения при определении наносят на специальный бланк.

Исследование глубокой чувствительности Ощущения, возникающие в результате возбуждения проприорецепторов опорно-двигательного аппарата (мышц, сухожилий, суставов, надкостницы), называют суставно-мышечным чувством. Оно относится к глубокой чувствительности и составляет основу чувства положения и движения (чувство кинестезии).

При исследовании глубокой чувствительности проверяют различно чувство пассивных движений, чувство положения, кинестезию кожи, чувство давления и веса, вибрационную чувствительность.

При исследовании чувства пассивных движений в суставах больному объясняют, какие движения будут производить (вверх — вниз, кнаружи — кнутри), затем просят больного закрыть глаза и определить направление производимого движения (рис. 21). Здоровый человек способен различать перемещение в суставе под углом $1-2^\circ$. Исследование начинают с дистальных отделов конечностей (концевые фаланги), затем переходят к более проксимально расположенным суставам. Пассивные движения в суставах надо производить не слишком плавно, но и не рывками. Если больной не различает легкие движения, амплитуду их увеличивают. Прикасаться к конечностям надо легко, избегать излишних воздействий на кожные экстероцепторы.

Чувство положения исследуется так: конечности придают определенное положение, и больного (при закрытых глазах) просят описать, в каком положении находится конечность. Можно предложить придать такое же положение здоровой конечности или открыть глаза, посмотреть и спросить, так ли он представлял себе положение конечности.

Кинестезию кожи проверяют, смещая складку кожи, а больного просят определить направление перемещения.

В формировании чувства давления и веса также участвует глубокая чувствительность. Эти виды чувствительности в клинике проверяются редко. Обследуемый должен отличить давление от прикосновения и отметить разницу степени оказываемого давления. Ориентировочно это проверяют, сдавливая с разной силой мышцу или надавливая на кожу. Более детальное исследование чувства давления и веса проводится с помощью гирек разной массы, помещаемых на определенные участки конечностей или туловища.

Чувство веса определяют набором гирек, помещаемых на ладонь вытянутой руки обследуемого. В норме улавливается разница массы груза в 10%. Площадь прикосновения должна быть одинаковой.

Восприятие *ощущения вибрации* (паллестезия) возникает при возбуждении глубоких рецепторов колебаниями определенной частоты и амплитуды. В клинической практике пользуются камертонами низкой частоты (64—128 Гц). Ножку вибрирующего камертона надо поставить на костный выступ. Определяют, есть ли ощущение вибрации, ее продолжительность (в секундах) и интенсивность. Интенсивность выясняется путем сравнения с ощущением на симметричном участке. Когда больной перестал ощущать колебания камертона, последний тотчас переносят на заведомо здоровый участок, где вибрация будет еще ощущаться (в норме вибрация ощущается в течение 9—11 с).

Все описанные методики относились к исследованию так называемых простых видов чувствительности. К сложным видам чувствительности относятся: двухмерно-пространственное чувство, чувство локализации, чувство дискриминации, стереогноз.

Исследование *двухмерно-пространственного чувства* проводится так: исследующий рисует тупым предметом на коже больного цифры, буквы или простые фигуры (треугольник, кружок, крест); больной должен распознать их с закрытыми глазами. Писать надо без большого нажима, размеры изображаемых цифр и фигур не должны быть очень крупными.

Чувство локализации проверяется нанесением на разные участки тела тактильного раздражения; больной должен определить место прикосновения. В норме обследуемый указывает это с точностью до 1 см.

Дискриминационное чувство — способность различать 2 одновременно наносимых раздражения на близко расположенных точках поверхности тела. Исследование проводится при помощи циркуля Вебера или эстеziометра Зивекинга. Можно пользоваться циркулем для черчения, измеряя расстояние между его ножками миллиметровой линейкой. Сближая и раздвигая ножки циркуля и одновременно касаясь ими кожи или слизистой оболочки, выясняют у обследуемого, различает ли он оба прикосновения или воспринимает их как одно. Минимальное расстояние, при котором раздражение воспринимается двойным, неодинаково на разных участках тела (в пределах от 1 мм на кончике языка до 60—70 мм в лопаточной области).

Стереогностическое чувство — это способность узнавать при ощупывании знакомый предмет с закрытыми глазами (монету, ключ, булавку, коробку от спичек и т. д.). Здоровый человек обычно правильно узнает предмет и верно характеризует его качества (плотность, мягкость и другие свойства).

При первичном астереогнозе поверхностная и глубокая чувствительность сохраняется; неузнавание предмета зависит от нарушения

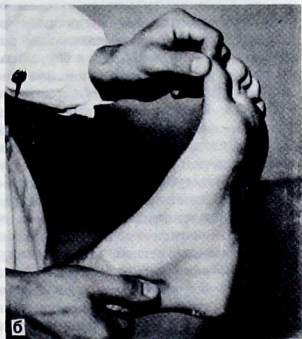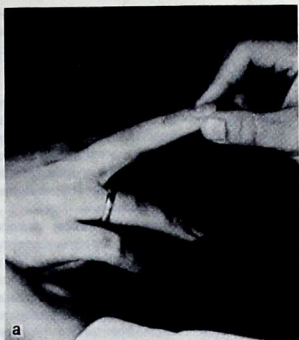


Рис. 21. Исследование чувства пассивных движений.

а — чувство положения в межфаланговых суставах кисти; б — чувство положения в плюснефаланговом суставе большого пальца стопы.

аналитико-синтетической деятельности коркового отдела анализатора. Следует, однако, заметить, что некоторые авторы отвергают существование «чистого» астереогноза и полагают, что при астереогнозе всегда в той или иной степени страдает элементарная чувствительность [Dejerine G., 1914, и др.].

Для исследования чувствительности используются специальные приборы: алгезиметры Рудзита — для болевой чувствительно-

сти, термостезиометры, в частности термостезиометр Рота, — для температурной, баростезиометры — для исследования чувства давления. Употребляются, кроме того, волоски и щетинки Фрея, циркуль Вебера и др.

Патология чувствительности. Проводники общей чувствительности входят в состав почти всех отделов нервной системы, поэтому поражаются довольно часто. Можно выделить симптомы раздражения, выпадения и извращения функции чувствительных проводников.

Наиболее частым признаком раздражения чувствительных нейронов является боль. Общепринятого определения боли нет. Боль — это реальное субъективное ощущение, обусловленное наносимым раздражением или патологическими изменениями в тканях организма [Анохин П. К., Орлов И. В., 1976]. Боль является своеобразным психофизиологическим состоянием человека, возникающим в результате воздействия сверхсильных раздражителей, вызывающих в организме изменения на органическом или функциональном уровне. Боль является сигналом опасности, в связи с которым вступают в действие защитные реакции [Орбели Л. А., 1938]. О характере болевых ощущений можно судить только по жалобам обследуемого. Эта субъективность оценки болевых ощущений привела к необходимости введения понятия *ноцицептивных реакций* (лат. *posere* — вредить) в ответ на действие раздражителей, которые могут вызвать повреждение организма. Боль сопровождается рядом объективных изменений в различных функциональных системах организма, обеспечивающих дыхание, кровообращение, статику и кинетику, вегетативные компоненты, поведение, эмоции, ЭЭГ и др.

Известно *двойное ощущение боли*. Боль возникает сразу после нанесения ноцицептивного раздражения и является кратковременным экстренным сигналом о раздражении. Спустя 1–2 с боль становится более интенсивной, разлитой и длительной. Начальное ощущение боли — так называемая *первичная* (эпикритическая) боль — обусловлено проведением болевого сигнала по толстым, быстро проводящим волокнам типа А. Последующее ощущение — *вторичная* (*протопатиче-*

ская) боль — возникает через некоторый промежуток после первой фазы, носит более диффузный характер и обусловлена проходом возбуждения по тонким, более медленно проводящим волокнам типа С.

Болевой импульс формируется первым, рецепторным, нейроном (клетка спинномозгового ганглия). Однако передача этого импульса вторым нейронам задних рогов спинного мозга контролируется в студенистом веществе по механизмам обратной связи (теория контроля афферентного потока на входе, по R. Melzack, P. Wall, 1965). По спинно-галамическому тракту возбуждение достигает вентробазальной и заднелатеральной групп ядер зрительного бугра. Именно здесь начинается формироваться ощущение боли. Важная роль в обработке информации, поступающей в головной мозг, принадлежит ретикулярной формации и лимбической системе. Ретикулярная формация активирует кору больших полушарий, а лимбическая система имеет непосредственное отношение к памяти, мотивациям и эмоциям.

Осознание боли и локализация ее по отношению к определенной области тела осуществляются при обязательном участии сенсомоторной зоны коры головного мозга. Для дифференциальной диагностики локализации источника боли чрезвычайно важно знание так называемого закона проекции ощущений. Согласно этому закону болевое ощущение, формирующееся в высших отделах центральной нервной системы, всегда относится к начальной рецепторной зоне определенного сенсорного пути независимо от того, в какой точке этого пути наносится раздражение. Например, при любом раздражении волокон локтевого нерва в разных отделах верхней конечности человека всегда возникает ощущение боли в IV–V пальцах кисти, чувствительная иннервация которых обеспечивается этими волокнами.

Интенсивность болевых ощущений зависит от ряда факторов: типа высшей нервной деятельности больного, эмоционального настроения и др. Известно, что сильные мотивации, усилия воли самого больного, переключение внимания на ка-

кой-либо вид интеллектуальной деятельности и другие обстоятельства могут способствовать уменьшению или даже подавлению ощущения боли. Изредка встречается врожденное отсутствие чувства боли (аналгия). При кратковременных или длительных нарушениях психики (некоторые формы шизофрении, обширное поражение лобных долей мозга, алкогольное опьянение) возможно резкое изменение болевой чувствительности и даже безболевое течение тяжелых заболеваний (инфаркт миокарда, язва желудка и др.).

Болевые ощущения, по словам пациентов, могут быть острыми, тупыми, режущими, колющими, жгучими и т. п. При поражении нервных волокон, осуществляющих преимущественно соматическую иннервацию, возникают *соматалгии*, локализованные в зоне разветвления спинномозговых корешков или периферических нервов. Такие боли бывают пароксизмальными или постоянными, обычно не сопровождающиеся нарушениями вегетативно-эффекторной иннервации.

При вовлечении в патологический процесс волокон преимущественно вегетативной чувствительной иннервации — симпатической нервной системы, развиваются *симпаталгии* (*вегеталгии*). Такие боли диффузные, глубокие, давящие, жгучие, могут быть постоянными или пароксизмальными. Часто они сопровождаются спазмом периферических сосудов, «гусиной» кожей, нарушением потоотделения, трофическими расстройствами.

Для дифференциальной диагностики соматалгий и симпаталгий требуются тщательный анализ характера болевого синдрома (локализация, интенсивность, длительность болевого ощущения, частота приступов, так называемый рисунок боли и его совпадение с зоной иннервации нерва или спинномозгового корешка, постоянство или пароксизмальность боли), выяснение наличия или отсутствия сопутствующих нарушений вегетативно-эффекторной иннервации, эффективность медикаментозных средств, воздействующих на различные уровни болевой интеграции и др.

Боли различают местные (локальные), проекционные, иррадиирующие и отраженные (рефлекторные).

Местная боль возникает в области имеющегося болевого раздражения. Причиной ее появления часто бывают заболевания костей, суставов, связочного аппарата, придаточных полостей носа и др. Локальные боли при перкуссии черепа, позвоночника могут указывать на поражение мозга и его оболочек. Нередко локализация боли не совпадает с местом имеющегося раздражения. Это часто наблюдается при радикулитах (пояснично-крестцовых, шейных, грудных), когда, например, дегенеративно-измененный межпозвоночный диск сдавливает волокна первого чувствительного нейрона (чаще всего страдает задний корешок). В результате возникает острая боль в зоне иннервации этого корешка. Боль носит стреляющий, «ланцинирующий» (рвущий) характер. Так как локализация боли не совпадает с местом имеющегося раздражения, такую боль называют *проекционной*. Примером может служить боль при ушибе локтевого сустава — раздражение локтевого нерва, проходящего в *sulcus ulnaris*, вызывает боль в IV—V пальцах. Сюда же относятся и так называемые *фантомные боли* у лиц, перенесших ампутацию: раздражение в культе перерезанных нервов вызывает ощущение боли в отсутствующих отделах конечности (пальцах, кисти, стопе, пятке). Существование фантомных болей доказывает, что в формировании ощущения боли принимает участие кора головного мозга (происходит возбуждение ее участков, связанных с ампутированной частью конечности). Боль может быть *иррадиирующей*, т. е. распространяющейся с одной ветви нерва, раздражаемого патологическим процессом, на другую, свободную от непосредственного раздражения. Например, при пульпите только одного зуба возникает раздражение соответствующей ветви тройничного нерва, однако боль может иррадиировать в зону иннервации и других ветвей.

Результатом такой же иррадации раздражения являются *отраженные боли* при заболеваниях внутренних органов. Патологические импульсы от рецепторов внутренних органов, поступая в задний рог спинного мозга, возбуждают проводники болевой чувствительности соответ-

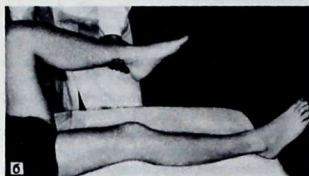
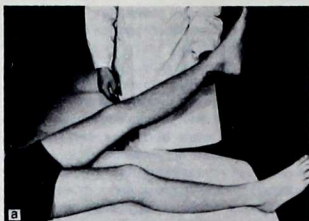


Рис. 22. Исследование симптома Ласега.
а — первая фаза; б — вторая фаза.

ствующих дерматомов, куда и распространяется боль. Это называют *висцеро-сенсорным феноменом*, а участок кожи, куда боль проецируется — зоной *Захарьина — Гедд*. В этих зонах может определяться не только боль, но и повышенная чувствительность. Отраженные боли имеют важное значение в диагностике заболеваний внутренних органов.

Каузалгия — приступообразные боли жгучего характера, которые усиливаются при легком прикосновении, дуновении воздуха, отрицательных эмоциях и локализируются в зоне пораженного периферического нерва. Характерен симптом «мокрой тряпки» — больные испытывают облегчение при прикладывании влажной тряпки к болевой зоне. Каузалгия чаще возникает при частичных повреждениях стволов срединного и большеберцового нервов.

Боль может возникнуть в ответ на сдавление или натяжение нерва или корешка. Эти боли называют *реактивными*. К ним относят такие клинические симптомы, как *болевые точки Валле*. Легче выявить их в местах, где нервные стволы

расположены поверхностно или близко к кости (например, паравертебрально у поперечных отростков, в надключичной ямке, в средней трети внутренней поверхности плеча, по ходу седалищного нерва). Исследование болевых точек следует проводить при закрытых глазах больного. Боли, связанные с заболеванием периферической нервной системы, обычно усиливаются при активных движениях из-за натяжения нервных стволов. Так, форсированный наклон головы может привести к боли в зоне иннервации пораженного спинномозгового корешка (*симптом Нери*), то же возникает при кашле, чиханье, натуживании. Сгибание в тазобедренном суставе выпрямленной нижней конечности при пояснично-крестцовом радикулите вызывает боль в пояснице и по задней поверхности бедра и голени — первая фаза *симптома Ласега* (рис. 22, а), сгибание же в коленном суставе устраняет возникающую боль, и дальнейшее поднятие нижней конечности становится возможным — вторая фаза симптома Ласега (рис. 22, б). При поднятии нижней конечности возникает боль по передней поверхности бедра и в паховой области — *симптом Вассермана*; такая же боль появляется и при сгибании в коленном суставе — *симптом Мацкевича*.

Помимо болей, возникающих при раздражении рецепторов и проводников болевой чувствительности, могут быть и спонтанно возникающие неприятные ощущения. К ним относятся *парестезии* (ощущение покалывания, ползания мурашек, жжения и др.). Парестезии обычно кратковременны, нередко появляются по ночам у больных с компрессионно-ишемическими поражениями нервов конечностей (туннельные синдромы). Спровоцировать появление парестезий можно определенными тестами.

Тест разгибания кисти: пассивное максимальное разгибание кисти в лучезапястном суставе в течение 1 мин (рис. 23). При наличии туннельного синдрома такое разгибание кисти вызывает тактильные парестезии в I—IV пальцах кисти. Это обусловлено усилением компрессии содержимого запястного канала между удерживателем сгибателей и основанием этого канала. В результате такой компрессии углубляется ишемия волокон срединного нерва.

Тест сгибания кисти: максимальное пассивное сгибание кисти в лучезяпястном суставе в течение 1 мин (рис. 24). У больных с синдромом запястного канала возникают парестезии в I—IV пальцах кисти. Это связано со сдавлением срединного нерва сухожилиями сгибателей пальцев и удерживателем сгибателей, между которыми расположен этот нерв.

Тест поднятых верхних конечностей. Больной находится в положении лежа на спине или сидя; он поднимает вверх вытянутые верхние конечности и удерживает их в течение 1 мин. Раннее появление парестезий в пальцах кисти (через 10—15 с) указывает на высокое внеклеточное (тканевое) давление за счет венозного застоя и лимфостаза и значительную степень компрессии соответствующего нерва в определенном канале. При таком положении верхних конечностей понижается гидростатическое давление в артериях дистального их отдела, что приводит к нарушению микроциркуляции в стволе пораженного нерва и возникновению парестезий.

Манжетный тест. На плечо обследуемого накладывают манжету тонометра, в которой поддерживают давление на 10—15 мм рт. ст. выше максимального давления в плечевой артерии. Проба считается положительной, если в течение одной минуты возникают парестезии в пальцах кисти. По секундомеру измеряют время от начала компрессии до момента появления парестезий. Клинические наблюдения показывают, что раннее возникновение парестезий является признаком выраженного компрессионно-ишемического поражения нерва. По мере прогрессирования заболевания определяемый «скрытый» период времени постепенно сокращается, а после адекватного лечения удлиняется. Ряд исследователей рекомендуют проводить компрессию манжетой продолжительностью до 5 мин. При этом возникают не только парестезии, но и гипестезия в пальцах больной кисти.

Тест Тинеля: проводится перкуссия молоточком по ладонной поверхности кисти на уровне удерживателя сгибателей. Перкуссии повторяют 5—6 раз с усилением удара, как при вызывании глубоких рефлексов. Парестезии при такой перкуссии возникают мгновенно и обычно быстро исчезают. Иногда после перкуссии в течение некоторого времени сохраняется чувство онемения. Диагностическое значение имеют парестезии, появляющиеся в зоне иннервации срединного нерва на кисти (I—III пальцы).

Может наблюдаться чрезмерная иритация чувствительных проводников, и тогда наносимые уколы при обследовании воспринимаются как очень интенсивные. В таких случаях говорят о *гиперестезии*, при болевой чувствительности — о *гипералгезии*. Иногда даже при перерезке периферического нерва в соответствующем участке кожи может

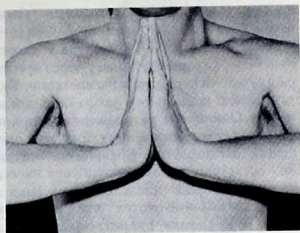


Рис. 23. Тест разгибания кисти.

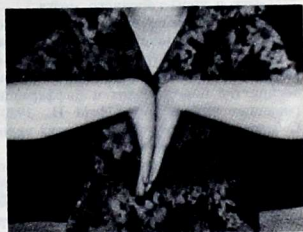


Рис. 24. Тест сгибания кисти.

утрачиваться чувствительность на болевые раздражения, однако в зоне анестезии может возникать ощущение боли — так называемая *anaesthesia dolorosa*. Раздражение центрального отрезка нерва передает возбуждение в определенные участки мозга, что часто воспринимается как боль в соответствующей кожной зоне.

При перерыве (поражении) проводников чувствительности появляются симптомы выпадения — утрата чувствительности (любого вида поверхностной и глубокой), что называется *анестезией*, и понижение ее — *гипестезия*. Утрату болевой чувствительности обозначают термином *аналгезия*, понижение — *гипалгезия*.

В клинике нередко приходится встречаться со своеобразной формой расстройства болевой чувствительности — *гиперпатией*. Она характеризуется повышением

порога восприятия. Единичные уколы больной не ощущает, но серия укулов (5—6 и более) вызывает интенсивную и тягостную боль, которая возникает через некоторый скрытый период как бы внезапно. Указать место наносимого укула больной не может. Одиночные раздражения воспринимаются как множественные, зона этих ощущений расширяется. Восприятие ощущений остается и после прекращения нанесения раздражений (последствие). Иногда укулы воспринимаются как ощущение жара или холода (*температурная дизестезия*). Гиперпатия возникает при поражении различных звеньев кожного анализатора от периферического отдела до таламуса и коры головного мозга.

Были выделены 2 вида чувствительности: более примитивная «протопатическая», вызываемая грубыми раздражениями, и «эпикритическая», обеспечивающая восприятие более тонких и дифференцированных воздействий [Head H., 1920]. О современной интерпретации этих видов чувствительности говорилось выше.

Расстройству болевой чувствительности часто сопутствует *нарушение температурной чувствительности*. Полное выпадение ее обозначают термином *термоанестезия*, понижение — *термогипестезия*. Изредка может наблюдаться *извращение восприятия тепла и холода — термодизестезия*.

Иногда восприятие холода и тепла может расстраиваться раздельно.

Анестезия, гипестезия и гиперестезия могут наступать и при расстройствах тактильной чувствительности.

Качественные нарушения поверхностной чувствительности связаны с извращением содержания принимаемой информации и клинически проявляются: *раздвоением болевого ощущения* (при укуле иглой обследуемый вначале чувствует прикосновение и лишь через некоторое время боль); *полиэстезией* (одиночное раздражение воспринимается как множественное); *аллохейрией* (раздражение больной локализует не там, где оно наносится, а на противоположной половине тела, обычно в симметричном участке); *синестезией* (ощущение раздражения не только на месте его нанесения, но в какой-либо другой области); *дизестезией*

(извращенное восприятие «рецепторной принадлежности» раздражителя, например, тепло воспринимается как холод или наоборот, укул — как прикосновение горячего и т. п.). Нарушение всех видов глубокой чувствительности называется *баптианестезией* и сопровождается *сенсорной атаксией* (см. гл. 6).

Бывают и парциальные выпадения, например, при рассеянном склерозе иногда расстраивается только вибрационная чувствительность. Утрату способности распознавания знакомых предметов путем ощупывания называют *астереогнозом*.

Какими признаками расстройства чувствительности следует пользоваться в топической диагностике? Прежде всего надо принимать во внимание локализацию зоны измененной чувствительности. Это относится к явлениями не только выпадения, но и раздражения (боли, парестезии). Область анестезии или другого вида расстройства чувствительности всегда можно отнести к определенному уровню нарушенного афферентного пути. На этом и строится топическая диагностика по данным расстройств чувствительности. Не всегда страдают все виды чувствительности; одни из них могут выпадать, другие сохраняются. Нарушение одних видов чувствительности при сохранности других получило название *диссоциированных расстройств*. Диссоциированная анестезия указывает на поражение участка мозга, где проводники разной модальности проходят раздельно. Особенно характерно это для поражения задних рогов и передней спайки спинного мозга, а также для очагов в мозговом стволе.

Важным критерием топической диагностики является совпадение или несовпадение локализации двигательных и чувствительных расстройств. При половинном поперечном поражении спинного мозга вследствие разных уровней перехода нервных волокон с одной стороны на другую возникает своеобразная картина: двигательные выпадения развиваются на одной стороне, а чувствительные — на другой — так называемый *синдром Броун-Секара* (см. рис. 103).

Результаты исследования разных видов чувствительности целесообразно фиксировать

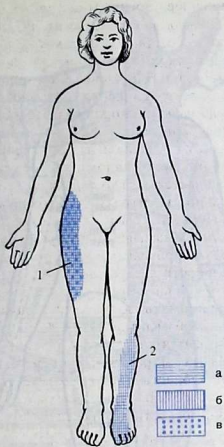


Рис. 25. Совпадение зон разных нарушений чувствительности (схема).

а — утрата болевой чувствительности; б — утрата температурной чувствительности; в — утрата глубокой и тактильной чувствительности.
1 — тотальная анестезия в зоне правого бокового кожного нерва бедра (невралный тип анестезии — утрата болевой, температурной и тактильной чувствительности); 2 — диссоциированная анестезия в зоне левостороннего дерматома L₄ (сегментарный тип анестезии — утрата болевой и температурной, сохранность тактильной чувствительности).

сировать графически. Для этого можно использовать специальные бланки — схемы невралной и сегментарной иннервации, на которые наносятся зоны нарушений чувствительности (рис. 25).

Варианты распределения расстройств чувствительности. При поражении периферического нерва расстройства чувствительности совпадают с зоной его иннервации. Страдают все виды чувствительности. Однако граница анестезии обычно меньше зоны анатомической иннервации вследствие перекрытия соседними нервами.

Тип распределения расстройств чувствительности при поражении нервных стволов называют *невралным*. Эти расстройства сопровождаются параличом или парезом соответствующих мышц.

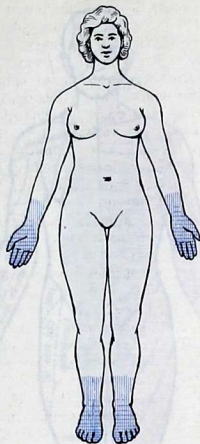


Рис. 26. Дистальный (периферический полиневритический) тип расстройства чувствительности.

Своеобразная картина расстройства чувствительности наблюдается при полиневритах. Чувствительность нарушается в конечных отделах верхних и нижних конечностей. Образно такую картину называют анестезией по типу «перчаток, чулок». Степень расстройств постепенно уменьшается в направлении от конца конечности к ее корню. Такой тип распределения расстройств чувствительности называют *дистальным* или *полиневритическим* (рис. 26). Одновременно с расстройством чувствительности и болями для полиневрита характерны параличи и парезы конечностей также с дистальным распределением.

Поражение нервных сплетений (шейного, плечевого, поясничного и крестцового) проявляется анестезией или гипестезией всех видов чувствительности в области проекции нервного сплетения; в этой же области появляются боли и парестезии.

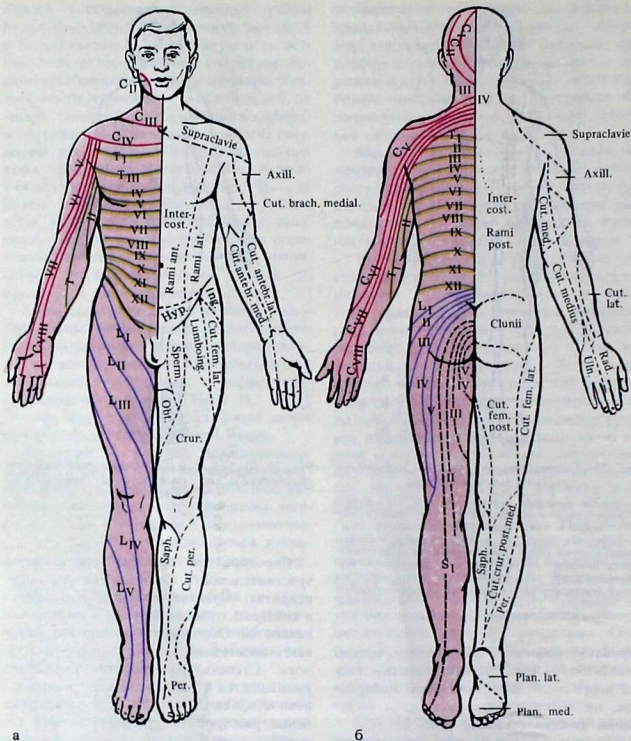


Рис. 27.

Поражение задних спинномозговых корешков приводит к расстройству чувствительности в соответствующих дерматомах. При выключении одного корешка выпадения чувствительности не обнаруживается вследствие компенсации смежными корешками (дерматомы захватывают один за другой, как пластины черепицы). На туловище дерматомы располагаются в виде поперечных полос, на

конечностях продольных, на ягодице в виде концентрических полуокружностей (рис. 27). Расстройства чувствительности при поражении корешков соответствуют указанному распределению. Для корешковых поражений особенно характерны ирритативные явления в форме болей и парестезий в соответствующих дерматомах.

При вовлечении спинномозгового ган-

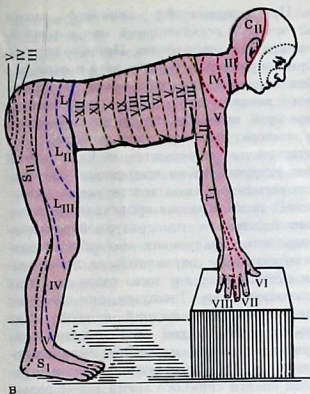


Рис. 27. Распределение кожной чувствительности соответственно нервам и корешкам (схема). а — вид спереди; б — вид сзади; в — схема сегментарного распределения чувствительности (вид сбоку).

глия в пострадавшем дерматоме может появляться высыпание пузырьков — опоясывающий лишай (herpes zoster).

Расстройства чувствительности при поражении спинного мозга на различных уровнях. Патологический процесс (травма, воспаление, опухоль) часто приводит к поперечному поражению спинного мозга. Аfferентные проводники в таком случае могут быть прерваны. Все виды чувствительности ниже уровня поражения оказываются расстроеными (спинальный тип проводникового расстройства чувствительности). Такое распределение нарушений чувствительности в клинике называют *параанестезией* (рис. 28). При этом у больного страдают и эfferентные системы, в частности пирамидный пучок, развивается паралич нижних конечностей — *нижняя спастическая паралигия*.

Исследование чувствительности у таких больных помогает определить уровень поражения (верхнюю границу патологического очага). Если, например, верхняя граница расстройства болевой чувствительности находится на уровне пупка

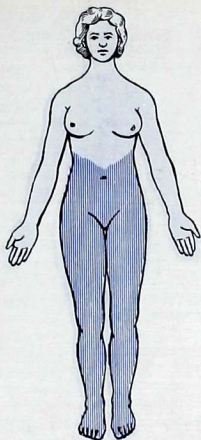


Рис. 28. Спинальный проводниковый тип расстройства чувствительности. Проводниковое расстройство чувствительности с верхней границей на T_{IX}.

(сегмент T_X), то ориентировочно можно сказать, что на этом сегменте спинного мозга находится и верхняя граница патологического очага. При проведении топической диагностики необходимо помнить об особенностях перехода спинно-таламических волокон в спинном мозге с одной стороны на другую. В связи с этим верхнюю границу очага необходимо переместить на 1–2 сегмента вверх и в данном случае считать ее находящейся на уровне T_{IX} или T_{VIII}. Определение границы очага имеет важное значение в локализации опухоли, когда решается вопрос об уровне проведения операции. Следует учитывать то обстоятельство, что имеется несовпадение сегментов спинного мозга и позвонков, которое в нижнем грудном и поясничном отделах составляет уже 3–4 позвонка.

Рассмотрим клиническую картину поражения одной половины поперечного среза спинного мозга. В этом случае на стороне очага расстраивается суставно-

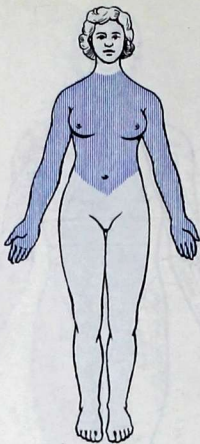


Рис. 29. Спинальный сегментарный тип расстройства чувствительности. Диссоциированная анестезия в виде «куртки» в зоне C_{IV}—T_{IV}.

мышечное чувство (выключается задний канатик), наступает спастический паралич нижней конечности (перерыв перекрещенного пирамидного лучка). На стороне, противоположной очагу, происходит выпадение болевой и температурной чувствительности по проводниковому типу (повреждается спинно-таламический тракт в боковом канатике). Такую клиническую картину называют *параличом Броун-Секара*.

Проводниковые расстройства чувствительности встречаются и при патологических очагах в задних канатиках. При этом утрачивается суставно-мышечное и вибрационное чувство на стороне очага (выключение пучков тонкого и клиновидного). Иногда выпадает и тактильная чувствительность. Выключение задних канатиков наблюдается при сухотке спинного мозга (*tabes dorsalis*), или недостаточности витамина В₁₂ или при миелощемии что проявляется сенситивной атаксией и парестезиями.

При поражениях спинного мозга встречается *сегментарный тип расстройства чувствительности*. Происходит это при повреждении заднего рога и передней белой спайки спинного мозга. В заднем роге располагаются тела вторых нейронов пути, проводящего импульсы болевой и температурной чувствительности от соответствующих дерматомов. Если задний рог разрушается на протяжении нескольких сегментов, в соответствующих дерматомов своей стороны происходит выпадение болевой и температурной чувствительности. Тактильная и глубокая чувствительность сохраняется, ее проводники оказываются вне зоны очага, и, войдя в краевую зону Лиссауэра, они сразу же направляются в задний канатик. Как упоминалось, такой вид расстройства чувствительности называют диссоциированной анестезией. При поражении передней спайки спинного мозга также развивается диссоциированная анестезия, в этом случае в нескольких дерматомов на обеих сторонах. Генез такого распределения анестезии станет понятным, если вспомнить, что аксоны второго нейрона, проводящие болевую и температурную чувствительность, на протяжении всего спинного мозга переходят с одной стороны на другую, что и приводит к двустороннему расстройству.

При локализации очага в передней спайке спинного мозга на уровне нижнешейных и грудных сегментов расстройства чувствительности развиваются в виде «куртки» — *спинальный, сегментарный тип* (рис. 29). Диссоциированная анестезия такой локализации встречается при сирингомиелии (очаги эндогенного разрастания глии, иногда с распадом и образованием полостей в сером веществе спинного мозга). То же наблюдается при сосудистых заболеваниях и при интрамедуллярных опухолях.

При церебральном типе расстройства чувствительности вследствие поражения головного мозга *проводниковая анестезия* всегда находится на противоположной стороне. При поражении правого полушария развивается левосторонняя гемипарестезия и наоборот. Следовательно, границей патологии и нормы оказывается не горизонтальная

(поперечная) линия, а вертикальная — срединная линия тела.

При органических (деструктивных) поражениях граница зоны анестезии на 2—3 см не доходит до срединной линии тела и головы вследствие захождения смежных чувствительных зон одна за другую.

Как известно, в задней ножке внутренней капсулы таламокортикальные волокна, проводящие все виды чувствительности, проходят компактным пучком. Очаги поражения в этом участке мозга (размягчение или кровоизлияние) приводят к развитию *гемианестезии* на противоположной половине тела (рис. 30, а). Больше страдают дистальные отделы конечностей. При повреждении задней ножки внутренней сумки вовлекается и пирамидный пучок. Гемианестезия на стороне, противоположной очагу, будет сочетаться с гемиплегией.

При повреждении участка постцентральной извилины (цитохарактеристические поля 3, 1, 2) анестезия охватывает не всю противоположную сторону тела, а только зону проекции очага. Расстройства чувствительности ограничиваются пределами верхних или нижних конечностей или туловища. Иногда анестезия занимает дистальную часть верхней или нижней конечности с верхней поперечной границей — анестезия по типу «перчатки» или «чулка». Обычно больше страдает глубокая чувствительность.

Патологический очаг может захватывать не только постцентральную извилину, но и верхнюю и нижнюю теменные доли (поля 5, 7). В этом случае расстраиваются сложные виды чувствительности, появляются *астереогноз*, расстройства *дискриминационного* чувства, неузнавание изображаемых на коже цифр, других знаков, нарушение схемы тела (у больного изменяется представление о пропорциях своего тела, положении конечностей). Больному может казаться, что у него появилась «лишняя» конечность (*псевдомелия*), или, наоборот, отсут-

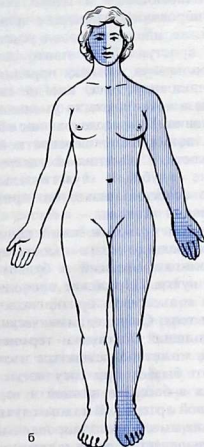
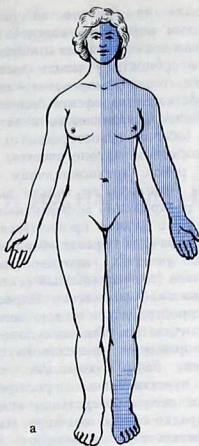


Рис. 30. Проводниковый церебральный тип расстройства чувствительности.

а — гемианестезия; б — альтернирующая гемианестезия.

ствует одна из конечностей (*амелия*). Симптомами поражения верхней теменной области также является *аутопагнозия* — неспособность узнавать части собственного тела; *анозогнозия* — непонимание собственного дефекта болезни, например, больной отрицает наличие у него паралича (обычно левостороннего).

При корковом патологическом очаге (опухоль, рубец, арахноидальная киста) возможны симптомы не только выпадения, но и раздражения афферентных проводников. Это может проявляться приступами различных парестезий в соответствующих участках противоположной стороны тела (так называемый *сенсорный тип парциальной эпилепсии*). Парестезии могут распространяться на всю половину тела и заканчиваться общими судорогами.

При поражении зрительного бугра развивается целый комплекс своеобразных чувствительных расстройств. Появляется *гетеролатеральная гемианестезия*, нередко с захватом лица. На стороне гемианестезии возникают мучительные, колющие, жгучие боли, периодически усиливающиеся и плохо поддающиеся купированию. Малейшее прикосновение к коже, давление, холод усиливают болевой приступ. Боли плохо локализируются больными, обычно иррадируют на всю половину тела, иногда сильнее выражены в покое и слегка уменьшаются при движении. При исследовании обнаруживается понижение поверхностной чувствительности с явлениями *гиперпатии*, нарушение глубокой чувствительности выражено особенно резко, что приводит к сенситивной атаксии.

В пределах правой и левой половины покрышек среднего мозга и моста проходят спинно-таламический и бульботаламический пучки. Поражение проводников приводит к анестезии противоположной половины тела. Спинно-таламический пучок, проводящий болевые и термические импульсы, может повреждаться изолированно. Это бывает при сосудистых расстройствах в бассейне нижней и верхней мозжечковой артерии. В таком случае гемианестезия имеет диссоциированный характер — выпадает болевая и температурная и сохраняется глубокая и тактильная чувствительность.

При очаге в латеральном отделе крышки продолговатого мозга, кроме спинно-таламического пучка, в процесс вовлекаются также спинальный тракт и ядро тройничного нерва. Поражение их приводит к анестезии лица на одноименной стороне. Возникает своеобразное распределение расстройств чувствительности: анестезия лица на стороне очага и диссоциированная гемианестезия на противоположной стороне. Такую картину называют *альтернирующей гемианестезией* (рис. 30, б).

При мелкоочаговом поражении ретикулярной формации, особенно в мезэнцефальных отделах мозга, а также полушарий головного мозга наблюдаются различные мозаичные варианты пятнистой *гипестезии*.

Функциональная (истерическая) гемианестезия характеризуется выпадением всех видов чувствительности или преимущественно болевой на одной половине тела с границей, проходящей строго по средней линии.

Верхняя граница при функциональной паранестезии расположена более горизонтально, чем соответствующий дерматом, граница которого на дорсальной стороне туловища всегда выше, чем на вентральной.

Итак, в зависимости от локализации очага поражения в нервной системе различают 3 типа распределения расстройств чувствительности.

При поражении спинномозговых корешков или периферических нервов развивается один из вариантов *периферического типа* расстройств чувствительности: *невральный* — нарушение всех видов чувствительности в зоне, снабжаемой пораженным нервом; *полиневритический* — расстройства возникают симметрично в дистальных отделах конечностей; *корешковый* — нарушение всех видов чувствительности в зоне соответствующих дерматомов.

При поражении спинного мозга развивается также несколько вариантов *спинального типа* расстройств чувствительности: *сегментарный* — диссоциированное нарушение чувствительности (выпадение болевой и температурной при сохранении тактильной и глубокой) в тех же зонах, что

и при поражении корешков (в зоне дерматомов); *проводниковый* — нарушение чувствительности на всей части тела ниже уровня поражения (параанестезия).

При поражении головного мозга развивается **церебральный тип** нарушения чувствительности также в виде несколь-

ких вариантов: *проводниковый* — расстройство чувствительности на противоположной половине тела (гемианестезия, изредка альтернирующая), *корковый* — зона гипестезии варьирует в зависимости от места очага поражения в постцентральной извилине (чаще моноанестезия).

Глава 4

ПРОИЗВОЛЬНЫЕ ДВИЖЕНИЯ И ИХ НАРУШЕНИЯ

Движение — универсальное проявление жизнедеятельности, обеспечивающее возможность активного взаимодействия как составных частей тела, так и целого организма с окружающей средой. Все движения человека можно разделить на рефлекторные и произвольные.

Рефлекторные двигательные реакции являются безусловными и возникают в ответ на болевые, световые, звуковые и другие раздражения, включая и растяжения мышц. Кроме таких простых рефлекторных двигательных реакций, имеются и сложные реакции в виде серии последовательных целенаправленных движений. Рефлекторные механизмы играют важную роль в обеспечении двигательных функций и регуляции мышечного тонуса. В основе этих механизмов лежит простейший рефлекс на растяжение — миотатический рефлекс (см. гл. 2).

Произвольные движения возникают как результат реализации программ, формирующихся в двигательных функциональных системах ЦНС. Осуществляются эти движения при сокращении мышц-агонистов и синергистов и одновременном расслаблении антагонистов. Таким путем обеспечиваются не только перемещения конечностей, но и более сложные двигательные акты: ходьба, спортивные упражнения, устная и письменная речь и т. п.

Эффекторные отделы произвольных двигательных систем представлены многими анатомическими образованиями. Самый прямой путь от коры до периферии состоит из двух нервных клеток. Тело первого нейрона находится в коре прецентральной извилины. Его принято на-

зывать *центральный (верхним) двигательным нейроном*. Его аксон направляется для образования синапса со вторым — *периферическим (нижним) двигательным — нейроном*. Этот двухнейронный путь, соединяющий кору больших полушарий мозга со скелетной (поперечнополосатой) мускулатурой, клиницисты называют *корково-мышечным* (рис. 31). Совокупность всех центральных двигательных нейронов называют *пирамидной системой*. Сумма элементов второго звена, т. е. периферических нейронов, составляет двигательную эффекторную часть сегментарного аппарата мозгового ствола и спинного мозга. Пирамидная система посредством сегментарного аппарата и мышц приводит программу ЦНС в действие. При повторном выполнении программы произвольное движение может становиться стереотипным и превращаться в автоматическое, переключаясь с пирамидной системы на экстрапирамидную (см. гл. 5).

В филогенетическом отношении пирамидная система — это молодое образование, которое особенно получило развитие у человека. Сегментарный аппарат спинного мозга в процессе эволюции появляется рано, когда головной мозг только начинает развиваться, а кора больших полушарий еще не сформирована. Под пирамидной системой подразумевают комплекс нервных клеток с их аксонами, посредством которых образуется связь коры с сегментарным аппаратом. Тела этих клеток располагаются в V слое прецентральной извилины и в парацентральной дольке (ситоархитектоническое поле 4), имеют большие размеры (40—120 мкм) и треугольную форму. Впервые они

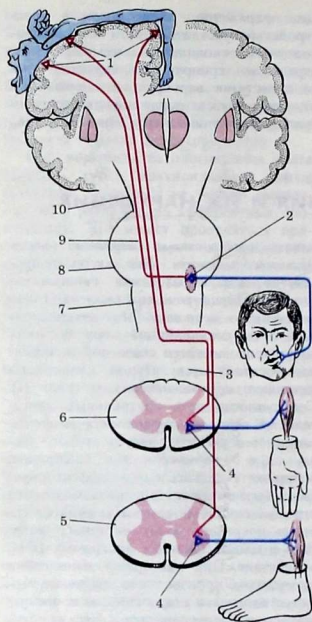


Рис. 31. Схема корково-мышечного пути.

1 — центральные двигательные нейроны (гигантопирамидальные нейроны коры прецентральной извилины головного мозга); 2 — ядро лицевого нерва (периферический мотонейрон к нижней мимической мускулатуре); 3 — корково-спинномозговой путь (пирамидная система); 4 — периферические двигательные нейроны (α -мотонейроны передних рогов спинного мозга); 5 — сегмент поясничного утолщения; 6 — сегмент шейного утолщения; 7 — продолговатый мозг; 8 — мост мозга; 9 — корково-ядерный путь (пирамидная система); 10 — ножка мозга.

были описаны киевским анатомом В. А. Бецом в 1874 г., их называют *гигантопирамидальными нейронами* (клетками Бецца). Существует четкое соматическое распределение этих клеток. Находящиеся в верхнем отделе прецентральной извилины и в парацентральной дольке клетки

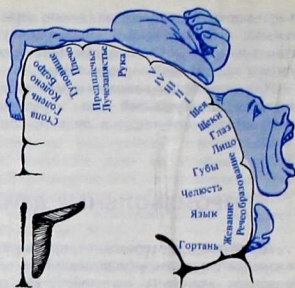


Рис. 32. Проекция двигательной сферы в прецентральной извилине коры головного мозга (по W. Penfield, Th. Rasmussen, 1948).

иннервируют нижнюю конечность и туловище, расположенные в средней ее части — верхнюю конечность. В нижней части этой извилины находятся нейроны, посылающие импульсы к лицу, языку, глотке, гортани, жевательным мышцам. Эффекторные корковые центры мышц конечностей, лица и шеи расположены в области прецентральной извилины в порядке, обратном схеме тела, т. е. внизу представлены клетки, ведающие движениями головы, лица, выше — верхние конечности, а в верхнем и медиальном отделах — нижние конечности.

Другой особенностью двигательных областей коры является то, что площадь каждой из них зависит не от массы мышц, а от сложности и тонкости выполняемой функции. Особенно велика площадь двигательной области кисти и пальцев верхней конечности, в частности большого, а также губ, языка (рис. 32).

В последнее время доказано, что гигантопирамидальные нейроны имеются не только в прецентральной извилине (поле 4), но и в задних отделах трех лобных извилин (поле 6), а также и в других полях коры большого мозга. Аксоны всех этих нервных клеток направляются вниз и кнутри, приближаясь друг к другу. Эти нервные волокна составляют лучистый венец (*corona radiata*). Затем пирамидные проводники собираются в ком-

пактный пучок, образующий часть внутренней капсулы (capsula interna). Так называется узкая пластинка белого вещества, которая расположена спереди между головкой хвостатого и чечевичным ядром (*передняя ножка внутренней капсулы*), сзади — между чечевичным ядром и таламусом (*задняя ножка внутренней капсулы*). Место соединения этих двух ножек под углом, открытым латерально, составляет *колесо внутренней капсулы*. Волокна пирамидной системы образуют колесо и прилегающую к нему часть задней ножки (рис. 33). Колесо сформировано волокнами, направляющимися к двигательным ядрам черепных нервов (корково-ядерные), задняя ножка — пучками волокон к спинальному сегментарному аппарату (корково-спинномозговые), впереди лежит пучок для верхней, а сзади — для нижней конечности. Из внутренней сумки аксоны гигантопирамидальных нейронов проходят в основание ножки мозга, занимая среднюю ее часть. Корково-ядерные волокна располагаются медиально, корково-спинномозговые — латерально. В мосту мозга пирамидный тракт проходит также в его основании, разделяясь на отдельные пучки. В пределах мозгового ствола часть корково-ядерных волокон переходит на противоположную сторону, после чего они образуют синапсы с нейронами двигательных ядер соответствующих черепных нервов.

Другая часть корково-ядерных волокон остается на своей стороне, образуя синаптические связи с клетками ядер этой же стороны. Таким образом, обеспечивается двусторонняя корковая иннервация для глазодвигательных, жевательных мышц, для верхних мимических, для мышц глотки и гортани. Кортиконуклеарные волокна для мышц нижней половины лица и для мышц языка почти полностью переходят на противоположную сторону (эти две мышечные группы получают иннервацию только от коры противоположного полушария).

Корково-спинномозговые волокна пирамидной системы на уровне каудальных отделов моста мозга сближаются и на вентральной части продолговатого мозга образуют два видимых макроскопически валика (пирамиды продолговатого моз-

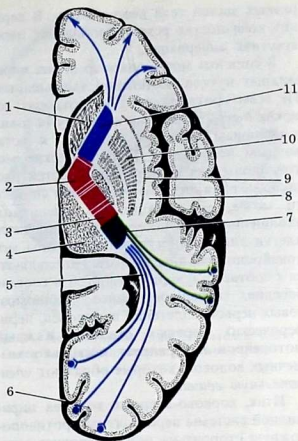


Рис. 33. Схема горизонтального среза (по Флексигу) через середину правого полушария мозга. Строение внутренней капсулы.

1 — головка хвостатого ядра; 2 — колесо внутренней капсулы (tr. corticonuclearis); 3 — задняя ножка внутренней капсулы (tr. corticospinalis); 4 — таламус; 5 — зрительная лучистость; 6 — шпорная борозда затылочной доли; 7 — задняя треть задней ножки внутренней капсулы (tr. spino-bulbo-thalamo-corticalis); 8 — наружная капсула; 9 — ограда; 10 — чечевичное ядро; 11 — передняя ножка внутренней капсулы (tr. fronto-ponto-cerebellaris).

га). Отсюда и произошло обозначение «пирамидная система». На границе продолговатого мозга со спинным мозгом волокна пирамидного пучка переходят на противоположную сторону, и формируется перекрест пирамид (*decussatio pyramidum*).

Перешедшая на противоположную сторону большая часть волокон спускается вниз в боковом канатике спинного мозга, формируя *латеральный* или *перекрещенный пирамидный пучок*. Небольшая часть пирамидных волокон (около 20%) остается на своей стороне и проходит вниз в переднем канатике (*прямой* или *неперекрещенный пирамидный пучок*). Количественное соотношение перекрещенных и неперекрещенных волокон для

разных частей тела неодинаково. В верхних конечностях резко преобладает перекрестная иннервация.

В спинном мозге диаметр обоих пирамидных пучков постепенно уменьшается. На всем протяжении от них отходят волокна к сегментарному аппарату (к α -мотонейронам передних рогов и к вставочным нейронам). Периферические мотонейроны для верхних конечностей располагаются в шейном утолщении спинного мозга, для нижних — в поясничном утолщении. В грудном отделе находятся клетки для мышц туловища. Аксоны мотонейронов спинного мозга направляются к соответствующим мышцам в составе передних корешков, далее спинномозговых нервов, сплетений и, наконец, периферических нервных стволов. Каждый мотонейрон иннервирует несколько мышечных волокон, которые образуют «двигательную единицу».

Итак, корково-ядерные волокна пирамидной системы переходят на противоположную сторону на разных уровнях мозгового ствола, а корково-спинномозговые — на границе продолговатого мозга со спинным мозгом. В результате каждое из полушарий головного мозга управляет противоположной половиной сегментарного аппарата, а значит, и противоположной половиной мышечной системы. Как упоминалось, часть пирамидных волокон в перекрестах не участвует и вступает в контакт с периферическими нейронами одноименной стороны. Такие периферические нейроны получают импульсы из обоих полушарий. Однако двусторонняя иннервация не одинаково представлена в различных мышечных группах. Более она выражена в мышцах, иннервируемых черепными нервами, за исключением нижней половины мимической мускулатуры и языка. Двусторонняя иннервация сохраняется в осевой мускулатуре (шея, туловище), в меньшей степени — в дистальных отделах конечностей. Этот длинный корково-мышечный путь при различных заболеваниях может прерываться на любом участке. Это приводит к утрате произвольного движения в тех или других группах мышц. Полное выпадение произвольных движений называют *параличом* (paralysis), ослабление — *парезом* (paresis).

Паралич или парез наступают при поражении как центрального, так и периферического нейрона, однако признаки паралича будут различными.

Клиническое исследование произвольных движений включает ряд методических приемов. Вначале выясняют, может ли обследуемый активно производить сгибание конечностей во всех суставах, совершаются ли эти движения в полном объеме. При определении ограничения врачом производятся пассивные движения, чтобы исключить местные поражения костно-суставного аппарата (анкилозы, контрактуры и др.). Обездвиженность такого рода не относится к категории параличей или парезов. Обнаружение паралича трудностей не представляет. При выявлении пареза обращают внимание на уменьшение объема активного движения, например при сгибании и разгибании конечности в том или другом суставе. Однако такой способ исследования имеет только ориентировочное значение и не определяет степени пареза. Другой способ выявления пареза — исследование силы сокращения различных мышечных групп. Таким путем можно составить представление о степени пареза и о формуле его распределения. Этот прием получил широкое применение в клинике.

Существуют различные приборы, с помощью которых можно количественно измерить силу сокращения тех или других мышечных групп, но обычно применяют динамометр, которым измеряют силу сжатия кисти (в килограммах) (рис. 34) при выпрямленной руке. Ориентировочно силу сокращения различных мышечных групп можно определить так называемым ручным способом. Противоположествуя какому-нибудь элементарному произвольному движению, совершаемому больным, исследующий определяет усилие, достаточное для остановки этого движения. Существуют две модификации этой методики. При первой врач оказывает препятствие больному при активном движении в различных отделах туловища и конечностей в определенном направлении. Задача обследующего является определение силы сопротивления, которая может приостановить движение, например при сгибании верхней конечности в локтевом суставе. В большинстве случаев используют другую модификацию. Обследуемому предлагают выполнить заданное активное движение и удерживать конечность с полной силой в этой новой позе. Обследующий пытается произвести движение в обратном направлении

и обращает внимание на степень усилия, которое для этого требуется. Например, силу сгибателей предплечья определяют при полном активном сгибании в локтевом суставе. Больного просят оказывать сопротивление при активном сгибании верхней конечности. Обследующий обхватывает своей правой кистью нижнюю часть предплечья и, упираясь левой кистью в середину плеча больного, пытается разогнуть верхнюю конечность в локтевом суставе (рис. 35).

Результаты исследования оцениваются по шестибалльной системе: мышечная сила в полном объеме — 5 баллов; легкое снижение силы (уступчивость) — 4 балла; умеренное снижение силы (активные движения в полном объеме при действии силы тяжести на конечность) — 3 балла; возможность движения в полном объеме только после устранения силы тяжести (конечность помещается на опору) — 2 балла; сохранность шевеления (с едва заметным сокращением мышц) — 1 балл. При отсутствии активного движения, если не учитывать вес конечности, сила исследуемой мышечной группы принимается равной нулю. При мышечной силе в 4 балла говорят о *легком парезе*, в 3 балла — *об умеренном*, в 2—1 — *о глубоком*.

При исследовании мышечной силы ручным способом возможны субъективные оценки результатов. Поэтому при односторонних парезах следует сравнивать показатели симметричных мышечных групп. При поражении верхних конечностей используют кистевой динамометр (при возможности — реверсивный динамометр, позволяющий точно измерять силу мышц-сгибателей и разгибателей предплечья и голени).

Исследование мышечной силы обычно производят в такой последовательности: голова и шейный отдел позвоночника (наклоны головы вперед, назад, вправо, влево, повороты в стороны), верхние и нижние конечности (от проксимальных до дистальных отделов), мышцы туловища. Участвующие в выполнении движений мышцы и иннервация их представлены в табл. 2.

Результаты исследования мышечной силы верхней конечности записываются в историю болезни в форме, по которой легко ориентироваться в степени и распространенности двигательных рас-




Рис. 34. Исследование силы сгибателей пальцев кисти с помощью динамометра.

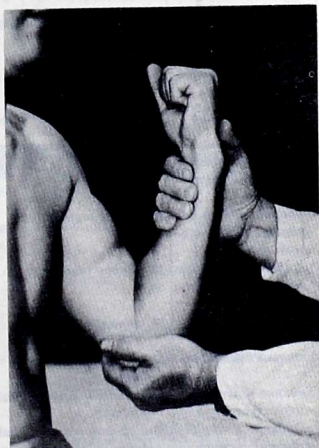

Рис. 35. Исследование силы двуглавой мышцы плеча.

Сегментарная иннервация мышц и их функция

Осуществляемые движения	Мышцы	Нервы	Сегменты спинного мозга
Наклон головы вперед	Mm. sternocleidomastoideus, rectus capitis anterior и др.	Nn. accessorius, cervicales I—III	C _{1—III} и ядро n. accessorii
Наклон головы назад	Mm. splenius capitis, rectus capitis posterior major et minor	Nn. cervicales	C _{1—IV}
Поворот головы в сторону	M. sternocleidomastoideus и др.	N. accessorius	C _{1—III} и ядро n. accessorii
Наклон туловища вперед	Mm. rectus abdominis, obliquus internus abdominis	N. thoracici VIII—XII	T _{VII—XII}
Разгибание туловища	Mm. longissimus thoracis, spinalis thoracis	Rami dorsales n. thoracici	T _{I—XII}
Наклон туловища в стороны	M. quadratus lumborum	Nn. spinales lumbales	T _{XII—L₁—L_{III}}
Движение диафрагмы	Diaphragma	N. phrenicus	C _{IV}
Поднимание плеч (поджимание плечами)	M. trapezius	N. accessorius	C _{III} и ядро n. accessorii
Ротация верхней конечности в плечевом суставе кнаружи	Mm. teres minor, supraspinatus et infraspinatus	N. suprascapularis	C _{IV—C_V}
Ротация верхней конечности в плечевом суставе кнутри	Mm. teres major, subscapularis	N. subscapularis	C _{V—C_{VI}}
Поднимание верхних конечностей до горизонтальной плоскости	M. deltoideus	N. axillaris	C _V
Поднятие верхних конечностей выше горизонтальной плоскости	Mm. trapezius serratus posterior superior et inferior	Nn. axillaris, accessorius, thoracicus longus	C _{V—C_{VI}}
Сгибание верхней конечности в локтевом суставе	M. biceps brachii	N. musculocutaneus	C _{V—C_{VI}}
Разгибание верхней конечности в локтевом суставе	M. triceps brachii	N. radialis	C _{VI—C_{VII}}
Супинация предплечья	M. supinator	N. radialis	C _{V—C_{VI}}
Пронация предплечья	Mm. pronator teres et quadratus	N. medianus	C _{VII—C_{VIII}}
Сгибание в лучезапястном суставе	Mm. flexor carpi radialis et ulnaris	Nn. medianus et ulnaris	C _{VIII}
Разгибание в лучезапястном суставе	Mm. extensor carpi radialis longus et brevis, extensor carpi ulnaris	N. radialis	C _{VII}

Осуществляемые движения	Мышцы	Нервы	Сегменты спинного мозга
Сгибание пальцев кисти в межфаланговых суставах	Mm. interossei palmares, flexor digitorum profundus et superficialis	Nn. medianus et ulnaris	CVII—T _I
Разгибание пальцев кисти в межфаланговых суставах	M. extensor digitorum	N. radialis	CVII—C _{VIII}
Отведение и приведение пальцев	Mm. interossei dorsales et palmares	N. ulnaris	C _{VIII}
Сгибание основных фаланг пальцев кисти при разгибании средних и концевых фаланг	Mm. lumbricales, interossei palmares	Nn. medianus et ulnaris	C _{VIII}
Сгибание нижней конечности в тазобедренном суставе (приведение бедра к животу)	M. iliopsoas и др.	N. femoralis	L _{II} —L _{IV}
Разгибание нижней конечности в тазобедренном суставе	M. gluteus maximus	N. gluteus inferior	L _V —S _I
Приведение нижней конечности в тазобедренном суставе	Mm. adductor longus, magnus et brevis	N. obturatorius internus	L _{II} —L _{III}
Отведение нижней конечности в тазобедренном суставе	Mm. gluteus minimus	N. gluteus superior	L _{IV} —L _V
Ротация нижней конечности в тазобедренном суставе	Mm. gluteus medius et minimus	N. gluteus superior	L _{IV} —L _V
Ротация бедра кнаружи	Mm. gluteus maximus, pyriformis, gemellus superior et inferior, obturatorius internus	Nn. gluteus inferior, ischiadicus, obturatorius internus	L _{IV} —L _V S _I
Сгибание нижней конечности в коленном суставе	Mm. biceps femoris, semitendinosus, semimembranosus	N. ischiadicus	L _V —S _I
Разгибание нижней конечности в коленном суставе	M. quadriceps femoris	N. femoralis	L _{III} —L _{IV}
Разгибание нижней конечности в голеностопном суставе	M. tibialis anterior	N. peroneus profundus	L _{IV} —L _V
Сгибание нижней конечности в голеностопном суставе	M. triceps surae	N. tibialis	S _I —S _{II}
Отведение стопы	M. peroneus longus	N. peroneus superficialis	L _{IV} —L _V

Осуществляемые движения	Мышцы	Нервы	Сегменты спинного мозга
Приведение стопы	Mm. tibialis anterior et posterior	Nn. tibialis, peroneus profundus	L _{IV} —L _V
Сгибание пальцев стопы в плюснефаланговых суставах	Mm. flexor digitorum longus et brevis	N. tibialis	S _I —S _{II}
Разгибание пальцев стопы в плюснефаланговых суставах	Mm. extensor digitorum longus et brevis	N. peroneus profundus	L _{IV} —L _V
Ходьба на носках	Mm. triceps surae, flexor digitorum longus и др.	N. tibialis	S _I —S _{II}
Ходьба на пятках	Mm. tibialis anterior, extensor digitorum longus et brevis и др.	N. peroneus profundus	L _{IV} —L _V

стройств (результаты обследования больного А.):

	Сила мышц справа	Сила мышц слева
Сгибание в локтевом суставе	5	5
Разгибание в локтевом суставе	5	1
Сгибание в лучезапястном суставе	5	5
Разгибание в лучезапястном суставе	5	1
Сгибание пальцев кисти в межфаланговых суставах	5	5
Разгибание пальцев кисти в межфаланговых суставах	5	0
Приведение пальцев кисти	5	5
Разведение пальцев кисти	5	5
Супинация предплечья	5	1

В приведенном примере видно резкое снижение силы (глубокий парез) мышц, которые иннервируются левым лучевым нервом. В некоторых случаях необходимы дополнительные исследования: определение электровозбудимости мышц и нервов, электромиография и др. Определение силы отдельных мышечных групп дополняется наблюдением за моторикой больного в целом (ходьба, переход из положения лежа в положение сидя, вставание со стула и др.).

При обнаружении паралича или пареза тех или других мышечных групп возникает вопрос о топической диагностике очага поражения. При определении лока-

лизации патологического очага используют критерии распределения пареза и сопутствующее ему состояние мышц. При центральном и периферическом параличе они изменяются неодинаково — в противоположном направлении.

Оценку явлений, сопутствующих параличу, начинают с мышечного тонуса. Определяют его путем пальпации мышц и выявления степени их упругости. Кроме того, исследуют сопротивление мышц, возникающее при пассивных движениях в соответствующих суставах, оценивают степень тонического напряжения мышц. При нормальном тонусе это напряжение невелико, однако явно ощутимо. При пальпации мышцы определяется легкая упругость. При выраженной мышечной гипотонии пассивные движения совершаются без сопротивления. Увеличивается их объем. Например, при резкой гипотонии мышц нижнюю конечность в тазобедренном суставе можно согнуть до соприкосновения бедра с передней брюшной стенкой; при сгибании верхней конечности в локтевом суставе запястье и кисть могут быть доведены до плечевого сустава. Пальпаторно мышца воспринимается гипотоничной.

При повышении мышечного тонуса пассивные движения встречают значительное сопротивление, иногда даже труднопреодолимое. Оно выражено только в начале пассивного сгибания и разгибания, затем препятствие как будто

устраняется, и конечность движется свободно (*симптом складного ножа*). Особо четко это определяется, если пассивные движения производить быстро. При спастическом параличе нижние конечности часто выпрямлены, согнуть их удается только при большом усилии. Парализованные мышцы пальпируются более плотными.

В исследованиях некоторых физиологов показано, что в составе пирамидного пучка имеется большое количество аксонов не гигантопирамидальных нейронов, а других нейронов коры и подкорки [Brodal A., 1961; Бьюси П., 1964]. Повышение мышечного тонуса авторы связывают с поражением не собственно пирамидных волокон, а их спутников, в частности корково-ретикулярных волокон (они проходят от клеток премоторной зоны коры к сетевидному образованию ствола мозга и далее к γ -мотонейронам сегментарного аппарата спинного мозга). Поэтому термин «пирамидная гипертония» является неточным, очевидно, правильнее называть повышение тонуса при этом спастичностью мышц.

Для «пирамидной» гипертонии характерно повышение тонуса преимущественно в определенных мышечных группах. На верхних конечностях это пронаторы и сгибатели предплечья, кисти, пальцев, на нижних конечностях — разгибатели голени, сгибатели стопы. Вследствие повышения тонуса мышц при одностороннем параличе конечностей возникает типичная поза с характерным внешним видом — *поза Вернике — Манна*.

Изменения мышечного тонуса наблюдаются также при поражении экстрапирамидной и мозжечковой систем.

В поддержании мышечного гипертонуса при центральном параличе важную роль играют нейрорепептиды (олигопептиды), которые называют фактором поздней асимметрии [Di Giorgio A., 1929]. Если ликвор больного с гемиплегией (вследствие сосудистого, травматического, опухолевого поражения одного полушария большого мозга) ввести эндолумбально здоровому экспериментальному животному, то у этого животного-реципиента быстро развивается нарушение движений в конечностях той же, что и у больного, стороны. Нейрорепептиды, очевидно, действуют на синаптическую мембрану моторных нейронов сегментарного аппарата спинного мозга, высту-

пая в роли синапсомодификатора. Улучшение синаптической передачи может быть следствием повышения чувствительности рецепторов к медиатору или изменения в метаболизме самого медиатора [Клуша В. Е., 1984]. Выявляется динамика активности этих нейрорепептидов в течение болезни — они обнаруживаются через 1—3 сут после развития патологического очага в головном мозге. Эта активность сохраняется на протяжении 1—3 нед и затем снижается.

Итак, нейрорепептиды участвуют в формировании неврологических синдромов. Активность нейрорепептидов ликвора удается снижать, что имеет важное перспективное значение в разработке методов лечения неврологических больных.

При параличе или парезе может наступать атрофия мышц, что характерно для нарушения функции периферического двигательного нейрона. Центральный двигательный нейрон в гораздо меньшей степени влияет на трофику мышц, при его поражении атрофия мышц обычно не наступает или выражена слабо.

Существенное значение в распознавании вида паралича (периферического или центрального) имеет состояние рефлексов.

Симптомы поражения периферического двигательного нейрона. Для паралича, зависящего от поражения периферического мотонейрона, характерны понижение мышечного тонуса, понижение или полное исчезновение глубоких рефлексов, появление атрофии мышц. Такой симптомокомплекс носит название *вялого*, или *атрофического*, *паралича*. Гипотрофия мышц возникает постепенно, амиотрофия становится заметной через 2—3 нед после начала заболевания. Легче обнаружить одностороннее уменьшение. Для объективного подтверждения измеряют конечность на определенном уровне по окружности сантиметровой лентой. Следует помнить, что окружность левых конечностей и у здоровых (правшей) несколько меньше (до 1 см). При периферическом параличе изменяется электровозбудимость нервов и мышц, а также электромиографическая характеристика (гл. 16); иногда повышается механическая возбудимость мышц (в ответ на удар молоточком мышца сокращается). В атрофичных мышцах можно наблюдать быстрые ритмичные сокращения волокон или их пуч-

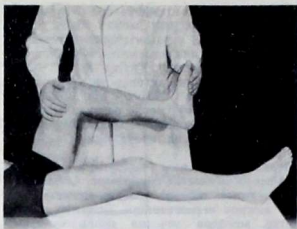


Рис. 36. Исследование клонуса стопы.

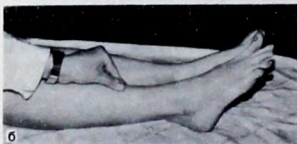
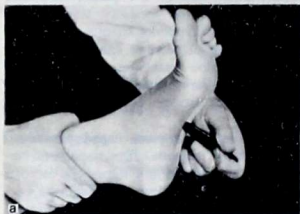
Рис. 37. Патологические рефлексы.
а — Бабинского; б — Оппенгейма.

рогов спинного мозга. Для установления топического диагноза в пределах периферического двигательного нейрона (тело клетки, передний корешок, сплетение, периферический нерв) следует руководствоваться схемой сегментарной и невралной иннервации (см. табл. 2).

Симптомы поражения центрального двигательного нейрона. Пирамидная си-

стема передает программы движений. Поэтому для поражения центрального нейрона характерен паралич не отдельных мышц, а целых групп. Типичным также является симптомокомплекс растормаживания глубоких рефлексов. К их числу относится повышенный мышечный тонус (возникновение спастических явлений). Поэтому такой паралич называют *спастическим*.

Повышаются глубокие рефлексы, расширяются их рефлексогенные зоны. Крайняя степень повышения этих рефлексов проявляется *клонусами*.

Клонус коленной чашечки вызывается у больного, лежащего на спине с выпрямленными нижними конечностями. Обследующий I и II пальцами захватывает верхушку надколенника больного, вместе с кожей сдвигает его вверх, затем сдвигает вниз и удерживает его в таком положении. Сухожилие четырехглавой мышцы бедра натягивается, возникают ритмичные сокращения мышцы и быстрые колебания надколенника вверх и вниз. Клонус держится до тех пор, пока обследующий не прекратит растяжения сухожилия. Этот феномен указывает на высокую степень повышения рефлекса на растяжение.

Клонус стопы вызывается у больного в положении лежа на спине. Врач сгибает нижнюю конечность больного в тазобедренном и коленном суставах, удерживает ее своей кистью за нижнюю треть бедра, другой — захватывает стопу и после максимального подошвенного сгибания сильным толчкообразным движением производит разгибание ее, стремясь сохранить такую позу (рис. 36). В ответ возникают ритмичное сокращение икроножной мышцы и клонус стопы в течение всего времени, пока продолжается растяжение пяточного сухожилия. В основе этого феномена лежит не тонический, а повышенный повторный фазический рефлекс на растяжение. При центральном парезе нижних конечностей клонус стопы возникает иногда как бы спонтанно, но фактически он появляется в результате растяжения сухожилия в то время, когда больной, сидя на стуле, упирается пальцами стопы в пол, а также при попытке вставания.

При центральном параличе кожные рефлексы (брюшные, кремастерные, подошвенные) понижаются или выпадают. Вероятно, это связано с тем, что сегментарные поверхностные рефлексы проявляются лишь при сохранности облегчающих импульсов, поступающих по пирамидным трактам к сегментарному аппарату спинного мозга. Поражение последних сопровождается исчезновением поверхностных рефлексов.

Патологические рефлексы являются довольно постоянными и практически очень важными признаками поражения центрального двигательного нейрона.

Патологические рефлексы на нижних конечностях подразделяют на 2 группы — разгибательные (экстензорные) и сгибательные (флексорные). Среди разгибательных рефлексов наибольшую известность и диагностическое значение приобрел **рефлекс Бабинского**. Его относят к числу кожных рефлексов, сохраняющихся до преддошкольного возраста. В 2—2¹/₂ года этот рефлекс исчезает, что совпадает с миелинизацией пирамидной системы. Очевидно, к этому времени она начинает функционировать и затормаживает этот рефлекс. Вместо него начинает вызываться сгибательный подошвенный рефлекс (см. рис. 16). Рефлекс Бабинского становится патологическим только после 2—2¹/₂ лет жизни. Он является одним из самых важных симптомов, указывающих на поражение центрального двигательного нейрона. В ответ на интенсивное штриховое раздражение наружной части подошвенной поверхности стопы происходит медленное тоническое разгибание I пальца, часто это совпадает с веерообразным расхождением остальных пальцев (рис. 37, а).

Другие патологические рефлексы разгибательного типа выражаются таким же двигательным эффектом — разгибанием I пальца. Различаются они характером и местом приложения раздражителя.

Рефлекс Оппенгейма — разгибание I пальца стопы в ответ на проведение с нажимом подушечкой I пальца обследующего по передней поверхности голени. Движение производят вдоль внутреннего края большеберцовой кости сверху

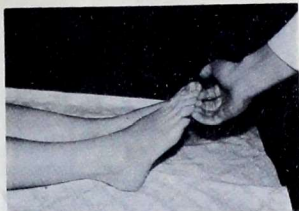

Рис. 38. Исследование рефлекса Россолимо.

вниз (рис. 37, б). В норме при таком раздражении происходит сгибание пальцев в межфаланговых суставах (реже — сгибание в голеностопном суставе).

Рефлекс Гордона — разгибание I пальца или всех пальцев нижней конечности при сдавлении кистью обследующего икроножной мышцы.

Рефлекс Шефера — аналогичное разгибание большого пальца в ответ на сдавление пяточного сухожилия.

Рефлекс Чеддока — разгибание I пальца стопы при штриховом раздражении кожи наружной лодыжки в направлении от пятки к тылу стопы.

Рефлекс Гроссмана — разгибание I пальца стопы при сдавлении дистальной фаланги V пальца стопы.

К сгибательным патологическим рефлексам относятся следующие рефлексы.

Рефлекс Россолимо — быстрое подошвенное сгибание всех пальцев стопы в ответ на отрывистые удары по дистальным фалангам пальцев (рис. 38). В норме наблюдается иногда только сотрясение пальцев. С современных позиций, рефлекс Россолимо следует рассматривать, как повышенный фазический рефлекс на растяжение мышц-сгибателей, в связи с отсутствием пирамидного торможения при поражении центрального двигательного нейрона.

Рефлекс Бехтерева — Менделя — быстрое подошвенное сгибание II — V пальцев при постукивании молоточком по тылу стопы в области III — IV плюсневых костей. В норме пальцы нижней конечности совершают тыльное сгибание или остаются неподвижными.

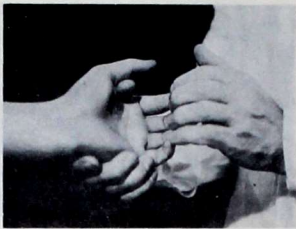

Рис. 39. Исследование рефлекса Россолимо — Вендеровича.

Рефлекс Жуковского — Корнилова — быстрое подошвенное сгибание II — V пальцев стопы при ударе молоточком по подошвенной стороне стопы ближе к пальцам.

На верхних конечностях при поражении центрального нейрона также могут возникать патологические рефлексы. Чаще других вызывается *верхний рефлекс Россолимо* — сгибание дистальной фаланги I пальца кисти в межфаланговом суставе при коротком ударе по кончикам II — V пальцев при свободно свисающей кисти. Нередко синхронно могут сгибаться дистальные фаланги в межфаланговых суставах и других пальцах. Удачной модификацией методики является прием *Е. Л. Вендеровича* (рис. 39) — при супинированной кисти исследуемого удар наносится по дистальным фалангам слегка согнутых в межфаланговых суставах II — V пальцев (**рефлекс Россолимо — Вендеровича**).

Менее постоянными патологическими рефлексами на кисти являются:

рефлекс Бехтерева — быстрое кивательное движение II — V пальцев при ударе молоточком по тылу кисти в области II — IV пястных костей;

рефлекс Жуковского — сгибание II — V пальцев в ответ на удар молоточком по ладонной поверхности кисти в области III — IV пястных костей;

рефлекс Гоффмана — сгибательное движение пальцев в ответ на щипковое раздражение ногтевой пластинки III пальца пассивно свисающей кисти;

рефлекс Клиппеля — Вейля — сгибание I пальца кисти при пассивном разгибании II — V пальцев;

симптом Якобсона — Ласка — ладонное сгибание пальцев кисти при ударе молоточком по латеральной части запястно-лучевого сочленения. По-видимому, он отражает повышение запястно-лучевого рефлекса. Такие же движения могут возникнуть при вызывании бицепс-рефлекса.

Из изложенного следует, что патологические рефлексы имеют неодинаковый генез. Однако независимо от того, являются ли они оживлением заторможенного рефлекса (рефлекс Бабинского) или усилением существующего в норме рефлекса на растяжение (рефлекс Россолимо), все они имеют большое диагностическое значение и указывают на поражение центрального двигательного нейрона.

Защитные рефлексы (рефлексы спинального автоматизма) характерны также для центральных параличей. Они представляют собой произвольные тонические синергические движения в парализованной конечности, возникающие в ответ на интенсивные раздражения рецепторов кожи или глубже лежащих тканей. В качестве раздражителя можно использовать уколы, щипки, нанесение на кожу капель эфира. Защитные рефлексы можно вызвать резким пассивным сгибанием в каком-либо суставе парализованной конечности.

Защитный (укоротительный) рефлекс Бехтерева — Мари — Фуа заключается в синергическом тройном сгибании нижней конечности: в тазобедренном, коленном и голеностопном суставах (тильное сгибание стопы). Этот рефлекс можно вызвать поверхностным или глубоким раздражением. Один из приемов вызывания рефлекса — усиленное пассивное подошвенное сгибание пальцев или стопы.

Защитный бедренный рефлекс Ремака выявляется штриховым раздражением рукояткой неврологического молоточка кожи верхней трети передней области бедра. Возникают подошвенное сгибание стопы, I — III пальцев стопы и разгибание нижней конечности в коленном суставе. Рефлекторная дуга этого рефлекса замыкается на уровне нижних поясничных —

верхних крестцовых сегментов. Появление рефлекса свидетельствует о поражении спинного мозга выше поясничного утолщения.

Защитный укоротительный (удлинительный) рефлекс верхней конечности: в ответ на раздражение верхней половины тела верхняя конечность приводит к туловищу и сгибается в локтевом и лучезапястном суставах (*укоротительный рефлекс*) или же верхняя конечность разгибается в этих суставах (*удлинительный рефлекс*).

Укоротительный рефлекс Давиденкова проявляется при штриховом раздражении подошвы парализованной конечности или при попытке произвести подошвенное сгибание стопы: происходит сгибание в тазобедренном и коленном суставах и разгибание — в голеностопном суставе (тройное укорочение).

Установление сегментарного уровня, до которого вызываются защитные рефлексы, имеет диагностическое значение. По ним можно судить о нижней границе патологического очага в спинном мозге.

Помимо указанных выше приемов исследования, при поражении центрального двигательного нейрона для выявления легких степеней пареза существуют довольно наглядные тесты. К ним относится, например, **проба на наличие пирамидной недостаточности (проба Барре)**: больному в положении лежа на животе пассивно сгибают обе нижние конечности в коленном суставе под углом примерно 45° и предлагают удерживать такую позу. Паретичная нога начинает постепенно опускаться (рис. 40). **Проба Барре для верхних конечностей** проверяется у больного, находящегося в положении сидя с закрытыми глазами. Верхние конечности больного поднимают немного выше горизонтального уровня с соприкасающимися ладонными поверхностями; больного просят фиксировать их в таком положении. Паретичная верхняя конечность вскоре начинает опускаться (*верхняя проба Барре*). При поднятых над головой руках ладонями кверху (*поза Будды*) быстрее опускается паретичная верхняя конечность).

Мингаццини симптом — обследуемому предлагают с закрытыми глазами под-

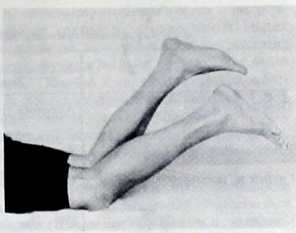


Рис. 40. Проба Барре (парез левой нижней конечности).

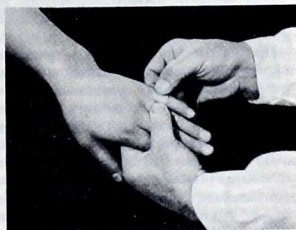

Рис. 41. Исследование ульнарного моторного дефекта (симптом Вендеровича).

нять обе верхние конечности вверх, ладонями внутрь, до горизонтальной линии и фиксировать их в этом положении. Паретичная конечность быстрее сгибается в локтевом и лучезапястном суставах и опускается. Существует и модификация методики вызывания симптома: больной должен возможно выше поднять верхние конечности и зафиксировать их в этом положении. Симптом позволяет выявить начальные признаки пареза верхней конечности.

Если у больного при активно приведенных пальцах попытаться отвести V палец от IV, воздействуя на основные фаланги, можно очень рано выявить одностороннюю слабость, которая наблюдается при поражении пирамидного пути, — **двигательный ульнарный дефект по Вендеровичу** (рис. 41).

Дифференциальные признаки периферического и центрального паралича

Признаки	Вид паралича	
	Периферический	Центральный
Трофика мышц	Атрофия (гипотрофия)	Атрофии нет (возможна диффузная нерезко выраженная гипотрофия)
Тонус мышц	Атония (или гипотония)	Спастическая гипертония (симптом «складного ножа»)
Глубокие рефлексы	Отсутствуют (или снижаются)	Повышены, расширена рефлексогенная зона (гиперрефлексия)
Клонусы	Отсутствуют	Могут вызываться
Патологические рефлексы	»	Вызываются
Защитные рефлексы	»	Могут вызываться
Патологические синкинезии	»	Могут возникать
Электровозбудимость нервов и мышц	Изменена (реакция дегенерации)	Не нарушена
Распространенность паралича	Обычно ограниченная (сегментарная или невральная)	Диффузная (моно- или гемипарез)

Признаком поражения центрального двигательного нейрона служит и появление *патологических синкинезий* (сопутствующих, в норме тормозимых движений). Так, при сжатии пальцев здоровой кисти в кулак парализованная кисть синхронно совершает это движение; при кашле, зевоте, чиханье может возникнуть непроизвольное сгибание верхней конечности в локтевом суставе на стороне пареза; при попытке сесть у лежащего больного наблюдается сгибание нижней конечности в тазобедренном суставе.

Таким образом, основными признаками поражения пирамидной системы являются отсутствие произвольных движений или ограничение их объема со снижением мышечной силы, повышение мышечного тонуса (спастический гипертонус мышц), повышение глубоких (миотатических) рефлексов, снижение или отсутствие кожных и появление патологических рефлексов, возникновение патологических синкинезий. Этим картина поражения центрального двигательного нейрона резко отличается от клиники периферического паралича (табл. 3).

По распространенности паретических явлений выделяют следующие варианты двигательных расстройств: *моноплегия* (*монопарез*) — паралич одной конечности; *паралегия* (*парепарез*) — паралич двух либо верхних, либо нижних конечностей, например, верхних (*верхняя пара-*

легия) или нижних (*нижняя паралегия*); *триплегия* (*трипарез*) — паралич мышц трех конечностей; *тетраплегия* (*тетрапарез*) — паралич обеих верхних и нижних конечностей; *гемиплегия* (*гемипарез*) — паралич мышц одной половины тела (правой или левой); *диплегия* (*дипарез*) — паралич обеих половин тела (две гемиплегии). Если парализуется группа мышц, иннервируемая клетками переднего рога одного сегмента спинного мозга (или передним спинномозговым корешком), то это обозначается как *паралич* (парез) *миотома* в соответствующем сегменте спинного мозга (например, паралич миотома L_v с обеих сторон).

Симптомокомплексы при поражении корково-мышечного пути на различных уровнях. Поражение коры большого мозга. Импульсы произвольного движения в пораженном полушарии будут доходить только до уровня внутренней капсулы. Здесь пирамидный пучок оказывается прерванным выше перекреста. Нарушаются обе его части — корково-ядерная и корково-спинномозговая. Следовательно, паралич мышц возникает на противоположной половине тела. По причине неполноты перекреста и неодинакового нарушения двусторонней иннервации степень выраженности пареза в отдельных мышечных группах варьирует. Из мимических мышц парализуется только их нижняя группа и мышцы поло-

вины языка. Выражается это тем, что при показывании зубов верхняя губа на стороне пареза поднимается меньше, угол рта перетягивается в непораженную сторону. Язык при высовывании отклоняется в пораженную сторону, его перемещают туда все сокращающиеся непарализованные мышцы здоровой половины языка. Слабость мышц верхней конечности выражена больше, чем нижней. И на верхней, и на нижней конечности больше страдают дистальные мышечные группы.

Паралич (парез) образуется на стороне, противоположной очагу. Граница между парализованной и здоровой стороной проходит по средней линии тела. Такой синдром называется *гемиплегией* (от греч. *hemi* — половина, *plege* — поражение). Вследствие поражения центрального нейрона на парализованной стороне появляются признаки растормаживания сегментарного аппарата — повышается мышечный тонус, оживляются глубокие рефлексы, появляются патологические и защитные рефлексы (особенно рано и постоянно обнаруживается рефлекс Бабинского).

При расторможенности сегментарного аппарата, кроме перечисленных выше симптомов, наблюдаются патологические содержательные движения — синкинезии. Патологические синкинезии принято разделять на глобальные, координаторные и имитационные (контрлатеральные).

Глобальные синкинезии — произвольные движения парализованных конечностей, возникающие при сильном и сравнительно длительном напряжении мускулатуры здоровых конечностей (например, при форсированном сжатии пальцев здоровой кисти в кулак), а также при кашле, чиханье, смехе, плаче, натуживании. Характер глобальной синкинезии обычно определяется избирательным повышением тонуса в парализованных конечностях. На верхних конечностях синкинезии проявляются сгибанием пальцев, сгибанием и пронацией предплечья, отведением плеча (укоротительная синергия); на нижней конечности — приведением бедра, разгибанием в коленном суставе, сгибанием стопы, сгибанием пальцев (удлинительная синергия).

Координаторные синкинезии — произвольные сокращения паретичных мышц при попытке произвольного сокращения других, функционально связанных с ними мышц. Обычно они наблюдаются в период восстановления произвольных движений, когда появляется возможность выполнять некоторые волевые движения, а синкинезии активно задерживать не удается.

К числу синкинезий при гемипарезе относится так называемый *тибиальный феномен Штрюмпеля*. Больной в положении лежа на спине не может на стороне пареза произвести тыльное разгибание стопы, но когда он сгибает нижнюю конечность в коленном суставе, особенно при противодействии со стороны обследующего, передняя большеберцовая мышца сокращается и совершается разгибание в голеностопном суставе. К такой же категории синкинезий при гемиплегии относится *симптом Раймиста*. Больной в положении лежа на спине не может на парализованной стороне привести и отвести бедро. Но эти движения в паретичных мышцах нижней конечности появляются, когда больной их производит здоровой конечностью, особенно при сопровителении со стороны обследующего.

К содружественным движениям при гемиплегии относится симптом произвольного поднимания парализованной нижней конечности, когда больной из положения лежа садится на кровати без помощи рук (*синкинезия Бабинского*).

При сгибании туловища вперед нижняя конечность на стороне гемипареза произвольно сгибается в коленном суставе (*феномен Нери*). Нередко встречается синкинезия в виде произвольного сгибания большого пальца руки при пассивном разгибании II — V пальцев (*феномен Кшппеля — Вейля*) или веерообразное разведение пальцев парализованной верхней конечности при зевоте.

Имитационные синкинезии — произвольные движения одной конечности, имитирующие волевые движения другой. К имитационным синкинезиям относятся заместительные компенсаторные движения, которые больной производит здоровой конечностью при выполнении движения паретичной конечностью. Больные

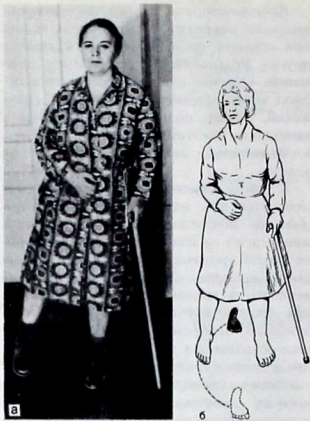

Рис. 42. Поза Вернике-Манна при правостороннем гемипарезе.

а — внешний вид больной; б — траектория шагового движения правой нижней конечности больной.

с парезом верхней конечности иногда облегчают себе выполнение движений ею посредством идентичного напряжения здоровой верхней конечности.

На ранних этапах онтогенеза движения у человека симметричны и двусторонни вследствие двусторонней иррадиации двигательных импульсов. В последующем, при законченной миелинизации пирамидных и экстрапирамидных волокон, а также по мере приобретения индивидуального двигательного опыта становится возможным выполнять движения только одной конечностью. Приобретение двигательных навыков заключается в обучении не только быстро производить нужные движения, но и подавлять при этом синкинетические импульсы. При поражении пирамидной системы на уровне коры и базальных ядер происходит растормаживание имевшихся в раннем периоде развития нейронных связей в подкорковых образованиях и снова возобновляются имитационные синкинезии, которые являются патологическими. Врожденные имитационные синкинезии выражаются в распространении импульсов по ассоциативным волокнам на оба полушария головного мозга, что затрудняет формирование многих двигательных навыков верхней конечности.

Итак, синдром гемиплегии в наиболее полной форме связан с поражением внутренней капсулы одного из полушарий мозга. Если пирамидный пучок на этом уровне поврежден неглубоко и временно (например, в результате отека), нарушения его функции обратимы. При разрушении пирамидных волокон произвольные движения утрачиваются и формируется гемиплегия. В этой фазе больные обучаются ходьбе. Паретичная нижняя конечность при этом выносится вперед, описывая полукруг. Это напоминает движение косы при ручном скашивании травы — «косящая походка». Стойкое изменение позы конечностей при гемиплегии получило название по имени авторов — *контрактура Вернике — Манна* (рис. 42).

При локализации очага по ходу пирамидного пути от коры до внутренней капсулы (прецентральная извилина, парацентральная долька, лучистый венец) клиническая картина в значительной степени зависит от поперечного размера очага. Если он обширен и охватывает всю область начала пирамидной системы, возникает симптомокомплекс, идентичный капсулярной гемиплегии. Однако такие массивные очаги встречаются нечасто. Обычно вовлекается часть центральных нейронов или их аксонов. Страдают те из них, которые имеют отношение к регуляции движения одной конечности или только мышц области головы. Изолированный паралич нижней конечности обозначается термином *monoplegia scrualis*, а верхней конечности — *monoplegia brachialis*. Паралич будет иметь признаки поражения центрального нейрона. Поражение верхней конечности чаще сочетается с поражением лица и языка. Получается характерный синдром — *paralysis facio-linguo-brachialis* — своего рода неполная гемиплегия.

Одностороннее поражение волокон пирамидного пучка может происходить и ниже внутренней капсулы, в пределах мозгового ствола (ножка мозга, мост мозга, продолговатый мозг). В этом случае будет развиваться гемиплегия на противоположной очагу стороне. Одновременно вовлекается какой-либо из двигательных черепных нервов для соответ-

ствующих мышц одноименной стороны. Возникает своеобразный клинический синдром: паралич черепного нерва на стороне очага и гемиплегия на противоположной, что получило название «*альтернирующая гемиплегия*» (от лат. *alternans* — попеременный, чередующийся).

Поражение спинного мозга. По всей его длине в боковых канатиках проходят перекрещенные выше пирамидные пучки. Параллельно с ними в передних рогах расположены периферические мотонейроны. На уровне каждого сегмента от пирамидных пучков отходят волокна для образования синапса с соответствующими нейронами. При перерыве пирамидных волокон выше шейного утолщения (поражение верхних шейных сегментов) спинного мозга будут нарушены пирамидные пучки для верхних и нижних конечностей. Наступит паралич верхних и нижних конечностей (*тетраплегия*). Паралич будет также носить признаки поражения центрального нейрона (*спастическая тетраплегия*).

Какие двигательные расстройства разовьются при поперечном поражении спинного мозга на уровне грудных сегментов? Прерванными оказываются волокна пирамидной системы для обеих нижних конечностей, что приведет к их параличу. Верхние конечности останутся незатронутыми. Глубокие рефлексы и мышечный тонус на нижних конечностях будут повышены, появятся защитные и патологические рефлексы. Кожные рефлексы ниже уровня поражения гаснут. Такое поперечное распределение паралича конечностей называется *параплегией*. Поскольку в данном случае страдают только нижние конечности, говорят о *нижней парапегии*. В связи с повышением мышечного тонуса (спастические явления) такую *парапегию* называют *спастической*.

При поражении пирамидного пучка в одном боковом канатике на уровне верхнешейных сегментов спинного мозга развивается паралич верхних и нижних конечностей на стороне очага (спастическая гемиплегия). Мимические мышцы и язык при этом не страдают. Такой синдром называют *гемиплегией спинального типа*.

Изолированное поражение мотонейронов в спинном мозге встречается при полиомиелите, клещевом энцефалите, миелиномиелиитом и др.

При разрушении клеток передних рогов в шейном утолщении развивается периферический паралич верхних конечностей (*верхняя вялая параплегия*). Встречается поражение мотонейронов на всем протяжении спинного мозга, что клинически проявляется параличом как верхних, так и нижних конечностей — *вялая тетраплегия*.

При поражении мотонейронов пояснично-крестцовых сегментов возникает нижняя параплегия со снижением мышечного тонуса, угасанием глубоких рефлексов на нижних конечностях. Спустя несколько недель возникает мышечная атрофия (*вялая атрофическая нижняя параплегия*).

Очаг в передних рогах спинного мозга может ограничиться одним-двумя сегментами. Пострадают соответствующие мышечные группы (*сегментарный тип паралича или паралич миотома*). Иннервация мышц, расположенных ниже и выше очага, останется сохраненной.

Теперь рассмотрим параличи при перерыве периферического нейрона вне собственно мозгового вещества. В этих случаях могут страдать корешки или периферические нервные стволы. Для диагностики имеет важное значение распределение двигательных расстройств. В одном случае группа пострадавших мышц совпадает с иннервацией каким-либо корешком, в другом — нервом (см. табл. 2). Классическим примером может служить паралич Эрба — Дюшенна. Возникает односторонний паралич периферического типа дельтовидной мышцы (подмышечный нерв), двуглавой мышцы плеча и плечевой (мышечно-кожный нерв), плечелучевой мышцы (лучевой нерв). Трудно допустить одновременное поражение трех нервных стволов, более вероятно предположить поражение корешков $C_V - C_{VI}$ (см. табл. 2). Поражение спинномозговых корешков может подтвердиться и распределением расстройств чувствительности.

Если какая-то группа мышц имеет признаки паралича периферического типа и эти мышцы совпадают с зоной иннер-

вации одного нерва, это называется *невральным типом распределения паралича*.

При множественном поражении нервных стволов (*полиневрит*) или при некоторых наследственных заболеваниях нервной системы встречается своеобразный симптомокомплекс: вялый тетрапарез, при котором мышечная слабость более выражена в дистальных отделах конечностей. Такую закономерность называют *дистальным или полиневритическим распределением паралича*.

При наследственных мышечных дистрофиях атрофии и парезы локализируются больше в мышцах тазового и плечевого пояса, а также проксимальных отделов конечностей; мышцы дистальных отделов остаются относительно сохраненными (*миопатический тип распределения паралича*). Центральный нейрон (дендриты и тело) может подвергаться избыточному раздражению (*ирритации*).

Накопление подпороговых ирритативных импульсов приводит к периодически наступающим бурным разрядам в виде потока импульсов по аксонам центральных нейронов. Мгновенно приводится в действие периферический мотонейрон, судорожно сокращаются мышцы, соответствующие очагу раздражения в коре головного мозга. Эти судороги отдельных мышечных групп имеют по преимуществу клонический характер. В том или другом суставе происходят толчкообразные последовательные сгибание и разгибание или приведение и отведение. Приступ продолжается несколько минут и в последующем может повториться. Сознание у больного сохраняется. Такие пароксизмы локальных судорог получили название *корковой*, или *джексоновской, эпилепсии*. Судороги возникают обычно в тех группах мышц, которыми человек больше пользуется при произвольных движениях. Например, судорога мышц I пальца кисти возникает чаще, чем V (большая площадь корковой зоны для I пальца — см. рис. 32). Судорога, начавшись в мышцах большого пальца, часто распространяется в таком порядке: другие пальцы, кисть, вся верхняя конечность, лицо; возможен переход на нижнюю конечность. Это соответствует распространению возбуждения по смежным

двигательным центрам в прецентральной извилине.

В некоторых случаях локальные судороги генерализуются, возникает общий эпилептический припадок с потерей сознания. Появление эпилептических приступов, в частности приступов корковой эпилепсии, всегда возбуждает подозрение о внутричерепном объемном процессе (опухоль, киста, арахноидит).

Существует еще один вид корковой эпилепсии. Она характеризуется тем, что локальные судороги не возникают приступами, а держатся постоянно. Периодически судороги усиливаются, генерализуются, и у больного наступает общий эпилептический приступ. Такая форма заболевания была описана отечественным невропатологом А. Я. Кожевниковым в 1894 г. и носит название *кожевниковской эпилепсии*. Этот синдром часто возникает при хронической форме клещевого энцефалита.

Следует отметить, что существуют различные варианты параличей (парезов), такие как органический, рефлекторный и функциональный.

Органический паралич (парез) развивается при изменениях структуры центрального или периферического двигательного нейрона вследствие различных причин (травмы, сосудистые, опухолевые, воспалительные, дегенеративные и другие заболевания). Варианты органического паралича: *центральный, периферические и смешанный*. О смешанном параличе (парезе) говорят в тех случаях, когда одновременно в мышцах одной конечности выявляются признаки поражения периферического (атрофия мышц, гипотония, фасцикулярные подергивания) и центрального мотонейронов (оживление глубоких рефлексов, патологические знаки). Наиболее часто смешанный парез встречается при боковом амиотрофическом склерозе.

Рефлекторный парез характеризуется оживлением глубоких рефлексов с наличием патологических знаков при достаточной сохранности мышечной силы. Это бывает при частичном поражении корково-мышечного пути или при дислокационном воздействии на пирамидную систему в случае обширного,

расположенного рядом патологического очага.

Функциональный паралич (парез) связан с воздействием психогенных факторов, которые приводят к нейродинамическим нарушениям централь-

ной нервной системы и встречаются главным образом при *истерии*. При таком параличе не изменяются трофика и тонус мышц, сохраняются глубокие рефлексы, отсутствуют патологические кистевые и стопные знаки.

Глава 5

ЭКСТРАПИРАМИДНЫЕ НАРУШЕНИЯ ДВИЖЕНИЙ

Пирамидная система и периферические мотонейроны обеспечивают произвольные сокращения мышц. Каждый завершенный двигательный акт, каким бы простым он ни был, требует согласованного действия многих мышц. Качество движения зависит не только от вида и количества реализующих его мышц. Одни и те же мышцы участвуют в обеспечении различных движений. Вместе с тем одинаковое движение может производиться то медленнее, то быстрее, с меньшей или большей силой. Для выполнения движения необходимо подключение механизмов, регулирующих последовательность, силу и длительность мышечных сокращений и регламентирующих выбор необходимых мышц. Иными словами, двигательный акт формируется в результате последовательного, согласованного по силе и длительности включения отдельных нейронов корково-мышечного пути, отдающего распоряжения мышцам, и большого комплекса нервных структур вне пирамидной системы, которые объединяются в экстрапирамидную систему, действующую рефлекторно-автоматизирующую.

Экстрапирамидная система включает клеточные группы коры больших полушарий (преимущественно лобных долей), подкорковые ганглии (хвостатое ядро — *nucl. caudatus*, скорлупа — *putamen*, латеральный и медиальный бледные шары — *globus pallidus*, субталамическое тело Люиса), в стволе мозга черную субстанцию, красные ядра, пластинку крыши среднего мозга, ядра медиального продольного пучка (ядра Даркшевича), голубоватое место в мосту мозга, ретикулярную формацию с нисходящими и восходящими путями, мозжечок, γ -мотоней-

роны спинного мозга и др. Между этими образованиями экстрапирамидной системы имеются многочисленные двухсторонние связи (замкнутые нейронные круги).

Произвольно выполняя любое действие, человек не задумывается о том, какую мышцу надо включить в нужный момент, не держит в сознательной памяти рабочую схему последовательности двигательного акта. Привычные движения производятся незаметно для внимания, смена одних мышечных сокращений другими автоматизированна. Эти двигательные автоматизмы способствуют наиболее экономному расходованию мышечной энергии в процессе выполнения движений. Новый, незнакомый двигательный акт энергетически всегда более расточителен, чем привычный, автоматизированный. Совершенствование качественной стороны движения с переводом их на автоматизированный наиболее экономичный режим обеспечивается деятельностью экстрапирамидной системы и в основном ее базальными ганглиями.

Морфологически и функционально стриопаллидарная система подразделяется на стриарную и паллидарную. Паллидарная система, филогенетически более старая, включает в себя латеральный и медиальный бледные шары, черное вещество, красное ядро, субталамическое ядро. В обоих бледных шарах содержится большое число нервных волокон, крупных нейронов в них относительно немного. Стриарная система филогенетически является «молодой» и включает хвостатое ядро и скорлупу с множеством мелких и крупных нейронов и сравнительно небольшим количеством нервных волокон. В стриарной системе имеется соматотопическое распределение: в передних отделах — голова, в средних — верхняя конечность и туловище, в задних отделах — нижняя конечность.

Паллидарная система у рыб и стриопалли-

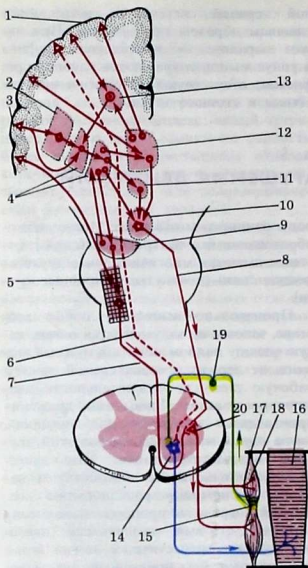


Рис. 43. Схема экстрапирамидной системы и ее связей.

1 — кора прецентральной извилины мозга; 2 — скорлупа; 3 — кора премоторной области (лобная доля); 4 — бледный шар; 5 — ретикулярная формация мозгового ствола; 6 — пирамидный корково-спинномозговой путь; 7 — ретикулярно-спинномозговой путь; 8 — красоядерно-спинномозговой путь; 9 — черная субстанция; 10 — красное ядро; 11 — субталамическое ядро; 12 — таламус; 13 — хвостатое ядро (головка); 14 — α -мотонейрон; 15 — спиралевидный рецептор мышечного веретена; 16 — поперечнополосатое мышечное волокно; 17 — мышечное веретено; 18 — интрафузальное мышечное волокно; 19 — чувствительный нейрон спинномозгового узла; 20 — γ -мотонейрон.

дарная у птиц являются высшими двигательными центрами, определяющими поведение этих организмов. Стриопаллидарные аппараты обеспечивают диффузные движения тела, согласованную работу всей скелетной мускулатуры в процессе передвижения, плавания, полета и др. У высших животных и человека потребовалась более тонкая дифференцировка работы двигательных центров. В процессе эволюции возникла пирамидная система, которая подчинила себе стриопаллидарную систему.

В онтогенезе у человека миелинизация стриарных проводников заканчивается к 5-му месяцу жизни (раньше пирамидной системы), поэтому в первые месяцы жизни ребенка латеральный и медиальный бледные шары являются высшим двигательным центром. Моторика новорожденного носит явные «паллидарные» черты: излишество, своего рода шедрость движений, богатая мимика с улыбочкой и др. С возрастом многие движения становятся все более привычными, автоматизированными, энергетически расчетливыми. Сolidность и степеньность взрослых являются своего рода торжеством стриопаллидарной системы над паллидарной.

При обучении целенаправленным движениям (включая и профессиональные, например игра на музыкальных инструментах, столярные, слесарные работы, вождение автомобиля и др.) можно выделить 2 фазы. Во время первой фазы (которую условно обозначают как *паллидарную*) движения чрезмерные, излишние по силе и длительности сокращения мышц. Вторая фаза (*пирамидно-стриарная*) заключается в постепенной оптимизации управления движениями. Они становятся энергетически рациональными и максимально эффективными и доводятся до автоматизма.

Экстрапирамидная система имеет многочисленные нейронные связи между своими образованиями, зрительным бугром и сегментарным двигательным аппаратом спинного мозга (рис. 43).

Все афферентные системы стриопаллидарной системы оканчиваются в полосатом теле. В эти системы входят пути от большинства областей коры мозга, от срединно расположенных ядер зрительного бугра (в частности, от медиального центрального и парафасцикулярного ядер таламуса), от компактной зоны черной субстанции и ядер срединного шва среднего мозга. От полосатого тела пути идут только в латеральный и медиальный бледные шары и ретикулярную зону черной субстанции, от которых, в свою очередь, начинаются основные эфферентные экстрапирамидные системы.

От медиального бледного шара аксоны идут к ядрам таламуса (медиальному центральному, вентролатеральному и переднему вентролатеральному ядрам). Отростки клеток этих ядер таламуса проецируются на двигательные и другие области коры лобной доли.

От черного вещества и бледного шара начинаются нисходящие системы, которые идут к ядрам покрышки среднего мозга и мозгового ствола, а от них к дви-

гательным нейронам спинного мозга в составе нигро-ретикулярно-спинномозгового и паллидо-ретикулярно-спинномозгового трактов.

От черного вещества имеются и восходящие пути к ядрам заднего таламуса и субталамическому ядру переднего таламуса. Нисходящие и восходящие эфферентные тракты черного вещества оказывают различное влияние на двигательную активность человека.

От клеток ядер ствола мозга начинаются аксоны, которые проходят в канатиках спинного мозга и заканчиваются синапсами с клетками передних рогов на разных уровнях. К их числу относятся, кроме упоминавшихся выше главных нигро- и паллидо-ретикулярно-спинномозговых путей, предверно-спинномозговой путь (tr. vestibulospinalis), оливо-спинномозговой (tr. olivospinalis), красноядерно-спинномозговой (tr. rubrospinalis, или путь Монакова), покрышечно-спинномозговой (tr. testospinalis), медиальный продольный пучок (fasciculus longitudinalis medialis). Наиболее мощным оказывается ретикулярно-спинномозговой тракт. Он состоит из аксонов клеток ретикулярной формации и в спинном мозге проходит в переднем канатике (вентральная часть тракта) и в боковом канатике (медиальные и латеральные его отделы). Волокна покрышечно-спинномозгового пути на уровне продолговатого мозга образуют синапсы с клетками сетевидного образования, и этот пучок входит в состав ретикулярно-спинномозгового пути, вместе с которым спускается вниз в переднем канатике. То же надо сказать о проходящем в боковом канатике красноядерно-спинномозговом пучке. В пределах продолговатого мозга значительное число его волокон переходит в сетчатое вещество и спускается вниз в составе ретикулярно-спинномозгового тракта.

Волокна экстрапирамидной системы, как и пирамидной, также проходят вдоль всей цереброспинальной оси от коры до нижних отделов спинного мозга. Однако анатомо-гистологическое строение пирамидной и экстрапирамидной систем имеет существенное различие. Тела всех нейронов пирамидной системы сгруппированы в коре головного мозга. Схемати-

чески пирамидная система — это корковые нейроны с длинными аксонами, доходящими до разных сегментов спинного мозга. Экстрапирамидная система представляет собой длинную колонку клеток с большим количеством нервных волокон на протяжении всего головного и спинного мозга. Колонка эта местами резко увеличивается в объеме (подкорковые узлы), на некоторых уровнях образует густое переплетение волокон с телами клеток (бледный шар, сетчатое вещество мозгового ствола и др.).

Открытию функционального значения экстрапирамидной системы способствовали клинические и особенно клинико-анатомические наблюдения; они выявили такие формы нарушения движения, которые нельзя объяснить ни поражением пирамидной системы, ни расстройством координации движений. Было описано много синдромов такого рода. При одном из них обращают на себя внимание замедленность и бедность движений, маскообразное лицо, вялая мимика, редкое мигание, общая скованность, отсутствие содружественных движений руками при ходьбе. Такая картина получила название *гипокинеза* (от греч. *hupo* — понижение, недостаточность; *kinesis* — движение). При другом типе заболевания развивается противоположное состояние. При осмотре больного бросаются в глаза автоматические насильственные движения. Их называют *гиперкинезом* (от греч. *hyper* — чрезмерное повышение и *kinesis* — движение). И при гипо- и при гиперкинезах наступает расстройство мышечного тонуса, заметно отличающееся от наблюдаемого при поражении пирамидной системы или периферического мотонейрона.

В 20-е годы текущего столетия была выдвинута концепция, что гипокинезы возникают вследствие поражения филогенетически более старого образования — бледного шара, а гиперкинезы возникают вследствие поражения хвостатого ядра и скорлупы. Полагали, что хвостатое ядро и скорлупа (новый стриатум) тормозят старый стриатум (бледный шар). Однако в последнее время такой механизм возникновения гипо- и гиперкинезов был отвергнут. Выяснено, что экстрапирамидные расстройства могут возникать при поражении и коры мозга, и его ствола [Сепп Е. К., 1938].

В 40—60-х годах получены новые данные

о функции той части экстрапирамидной системы, которую называют сетевидным образованием¹. Эксперименты на животных показали, что раздражение этого образования электрическим током приводит к активации деятельности коры мозга. На электроэнцефалограмме видно, что медленная электрическая активность коры переходит в высокочастотную, низкоамплитудную (реакция десинхронизации). Кроме того, в сетевидном образовании имеются участки, раздражение которых активирует деятельность и спинного мозга, приводит к усилению двигательных спинальных рефлексов. Это облегчающее действие на спинной мозг передается по ретикулярно-спинномозговому тракту [Magoun, 1950]. В составе сетевидного образования находятся зоны, раздражение которых вызывает торможение коры полушарий и спинного мозга. Было установлено, что импульсы, следующие по ретикулярно-спинномозговому тракту, достигают не только α -, но и γ -мотонейронов [Granit R., 1973].

Таким образом, был выяснен конечный отрезок пути, по которому импульсы из экстрапирамидной системы поступают в скелетную мускулатуру. Аfferентная часть дуги этого тонического рефлекса представлена волокнами глубокой мышечной чувствительности. На уровне мозгового ствола от этих проводников отходят коллатеральные волокна к сетевидному образованию. Возникающие в ней эfferентные импульсы могут проводиться вниз по ретикулоспинальному тракту. Восходящие аfferентные импульсы из рецепторов мышечных веретен образуют 2 потока. Один из них проходит по классическому пути глубокой чувствительности, другой — по проводникам сетевидного образования. В результате активируется деятельность коры головного мозга, в частности — лобной доли, которая посылает импульсы не только к различным ганглиям и ядрам экстрапирамидной системы, но и непрерывно получает от них ответные сигналы (обратная аfferентация). Образуются кольцевые системы (см. рис. 43), импульсы по которым идут не только от лобной доли к ганглиям и дальше на периферию, но и возвращаются через таламус обратно

в лобную долю. Принцип нейронного кольца, замыкающегося при помощи канала обратной связи, признают в настоящее время основным в организации деятельности центральной нервной системы.

В значительной мере прояснилась функция базальных ядер в связи с открытием роли церебральных транссмиттеров. Доказано, что в осуществлении регуляции двигательной функции большое значение имеют дофаминергические системы мозга. В полосатом теле находится более 80% от общего количества дофамина, а образующийся из дофамина норадреналин, также имеющий большое биологическое значение, содержится преимущественно в стволе мозга. На этом основании впервые было высказано предположение, что дофамин в мозге имеет собственное функциональное значение, связанное с экстрапирамидными образованиями, и отличное от его роли предшественника норадреналина, как думали раньше. Введение резерпина экспериментальному животному приводит к резкому уменьшению содержания дофамина в полосатом теле и к развитию акинетико-ригидного (паркинсоноподобного) синдрома. Последующее введение предшественника дофамина левовращающего изомера 3,4-дигидроксифенилаланина (l-дофа) устраняет данный синдром. Оказалось, что у больных с синдромом паркинсонизма резко снижено содержание дофамина в полосатом теле, и для лечения применяют l-дофа.

Важным достижением последних лет являются открытие и гистологическая идентификация в мозге основных дофаминергических нейрональных систем. Уже хорошо изучены 2 такие восходящие системы. Главную из них составляют аксоны меланинодержащих нейронов компактной зоны черной субстанции, которые переходят в области покрышки и латеральном отделе гипоталамуса, затем входят в ножку мозга, далее идут через ретролентиккулярный отдел внутренней капсулы, бледный шар и заканчиваются в полосатом теле характерными бусоподобными нервными терминалями. Эти терминали содержат большое количество дофамина, а также его метаболитов и синтезирующих ферментов. Дегенерация этого nigростриарного дофаминергического тракта с резким снижением синтеза и высвобождение дофамина из его терминалей в полосатом теле являются главными гистопатологическими и биохимическими признаками паркинсонизма. Это же лежит в основе характерного для такого заболевания клинического синдрома.

Второй восходящей дофаминергической системой является мезолимбический тракт. Он начинается от клеток интерпедункулярного ядра среднего мозга, расположенного медиально от черной субстанции, проходит сбоку от nigростриарного тракта и заканчивается в филогенетически более старых ядерных образованиях — *nucl. accumbens*, *nucl. interstitialis striae terminalis* и *tuberculum olfactorium*,

¹ Сетевидное образование (*formatio reticularis*) является не только частью экстрапирамидной системы, но и частью вегетативно-висцеральной системы (лимбико-гипоталамо-ретикулярный комплекс).

которые объединяются под названием лимбического полосатого тела, учитывая их связи с лимбической системой (гиппокамп, миндалина, обонятельная кора). Считается, что эта филогенетически древняя часть мозга связана со сложными поведенческими актами, обеспечивающими сохранность вида. От клеток лимбического полосатого тела аксоны идут в гипоталамус и кору лобной доли — структуры, которые участвуют в регуляции эмоциональных реакций и интеллектуальных функций; в частности, предполагается, что мезолимбический дофаминергический путь участвует в контроле за настроением и поведенческими реакциями. Кроме того, эта система нейронов контролирует начало двигательного акта и двигательные аффективные реакции (например, сопровождающие эмоции). Связывающим звеном между лимбической и экстрапирамидной двигательной системой является *nucl. accumbens*. Это ядро расположено в вентромедиальной части передних отделов полосатого тела и имеет некоторые общие цитоархитектонические и биохимические характеристики, а также общие эфферентные проекции в черной субстанции и бледном шаре. У больных с паркинсонизмом, наряду с резким снижением содержания дофамина в полосатом теле, значительно уменьшается его содержание в *nucl. accumbens* и других лимбических образованиях. Очевидно, с этой биохимической патологией связаны акинезия и эмоциональные расстройства, характерные для паркинсонизма.

В полосатом теле выделено, кроме дофамина, еще 7 транmitters: ацетилхолин, γ -аминомасляная кислота (ГАМК), норадреналин, серотонин, глутаминовая кислота и нейропептиды — субстанция Р и меткепфалин. Предполагается участие в экстрапирамидной регуляции движений ангиотензина, который также находится и в стриопаллидонигральных системах. Однако функциональное значение нейропептидов в экстрапирамидной системе исследовано недостаточно. В развитии экстрапирамидной двигательной патологии существенное значение имеет, по-видимому, нарушение взаимодействия различных транmitters с дофаминергическими системами мозга.

При электронной микроскопии в пределах полосатого тела выявлено 9 различных типов синапсов нейронов и определены их транmitters. Более 90% клеток полосатого тела составляют шиповидные интернейроны. Именно с шипами дендритов интернейронов полосатого тела установлена синаптическая связь таких трактов, как nigrostriарный дофаминергический, кортикостриарный глутаматергический и таламостриарный холинергический (транmitter-ацетилхолин). Основным транmitterом между интернейронами является ацетилхолин, а в синапсах, образованных коллатеральными аксонами проекционных клеток, разветвляющихся внутри полосатого тела, — ГАМК. Таким образом, на уровне интернейронального пула полосатого тела происходит конвергенция большинства афферентных транmitterных систем. Важным фактором является

установление обратной связи между полосатым телом и черной субстанцией. Дофаминергический тракт меланинсодержащих клеток черной субстанции заканчивается на интернейронах полосатого тела, которые связаны посредством внутренних синаптических контактов с проекционными клетками. От этих последних аксоны идут обратно к черной субстанции. Транmitterом этого стрионигрального тракта является ГАМК.

Большие клетки передней части хвостатого ядра продуцируют субстанцию Р, которая транспортируется и осуществляет передачу импульсов на нейроны передней трети черной субстанции. На уровне интернейронов полосатого тела эта замкнутая система имеет контакты с глутаматергическим кортикостриарным путем и холинергическими рецепторами от медиального центрального и парафасцикулярного ядер таламуса. Результаты происходящей на интернейронах сложной переработки всей поступающей информации передаются через синаптические контакты с проекционными клетками на основные эфферентные системы, контролирующие двигательные функции. В этих механизмах дофамин оказывает подавляющее, а глутамат — возбуждающее действие на интернейроны полосатого тела, в то время как действие ацетилхолина зависит от его концентрации и адаптирует поступающие импульсы к необходимой в данный момент двигательной ситуации. Эта система усложняется синапсами (около 20%), образованными тремя основными афферентными трактами полосатого тела на больших проекционных клетках, в которых те же транmitters оказывают противоположное действие: дофамин — возбуждающее, а глутамат — подавляющее.

Связь между *nucl. accumbens* и черной субстанцией, а также бледным шаром осуществляется транmitterом ГАМК. Тормозное воздействие этого тракта по своим электрофизиологическим характеристикам отличается от влияния стриопаллидонигральных проекций.

Эти данные раскрывают интегративные механизмы полосатого тела, определяющие его основное функциональное значение, которое заключается в сосредоточении внимания и эмоций на одном наиболее важном в данный момент двигательном акте. Достигается это путем одновременного торможения всех других процессов, которые могут помешать его осуществлению. В выполнении этой роли большое значение придается ингибиторному ГАМК-ергическому стриопаллидонигральному пути, который регулирует активность различных по своей функциональной значимости эфферентных систем черной субстанции и бледного шара и отвечает за сосредото-

чение внимания к контралатеральной стороне. Предполагается, что при этом хвостатое ядро участвует в контроле за механизмами психической активности и в осуществлении психомоторных действий. Передача мотиваций к действию проводится по ГАМК-ергическому тракту от *nucl. accumbens* к черной субстанции. В то же время скорлупа регулирует основные двигательные механизмы через главные эфферентные экстрапирамидные системы, так называемые генераторы функций — нигральную систему, которая контролирует скорость движений, и паллидарную систему — основной, наиболее значимый локомоторный центр, регулирующий двигательные акты и внимание.

Следует отметить, что в отличие от черной субстанции не существует прямой обратной связи между *globus pallidus* и *striatum*. Эта связь является многоступенчатой и осуществляется через вентролатеральное ядро таламуса и нейроны премоторных областей коры.

Для осознания необходимости произвольного движения, его планирования и реализации в корковые нейроны поступает 2 потока импульсов. Один поток проходит через специфические корковые тракты различных видов чувствительности, а другой — через неспецифический путь от ядер таламуса к коре, который проходит через базальные ганглии и делает в них петлю. Проходящие по нему импульсы осуществляют подготовку мышц к движению и его осознанию. В норме базальные ганглии обеспечивают автоматическую последовательность простых двигательных программ, необходимых для выполнения плана действия.

Менее исследовано, по сравнению с дофамином, значение в регуляции движений другого нейротрансмиттера — норадреналина. Основным норадренергическим центром в мозге является голубоватое место (*locus coeruleus*) в мосту мозга. Его нейроны образуют норадреналиновые нервные терминалы во всех областях мозга, в том числе в коре больших полушарий и мозжечке, в гиппокампе. Таким образом, одно ядро через свои связи может оказывать влияние на многие структуры мозга. Иннервации такого ха-

рактера не имеет никакая другая нейрональная система мозга. Обнаружены пути от голубоватого места до черной субстанции, по которому может осуществляться контроль активности дофаминергического нигростриарного тракта. У больных паркинсонизмом, наряду с патологией меланинсодержащих нейронов черного вещества, часто выявляются дегенеративные изменения и *locus coeruleus* со снижением содержания норадреналина в их системе.

В последние годы получены данные о модулирующем действии мозжечка на дофаминергические и норадренергические системы ствола мозга и базальных ганглиев. Известны анатомические эфферентные связи мозжечка с катехоламинергическими ядрами покрывки, черного вещества и полосатого тела, а также с вентролатеральным ядром таламуса. Экспериментально выявлены связи между полосатым телом и мозжечком. Повреждение мозжечка или его связей с катехоламинергическими ядрами может влиять на существующие экстрапирамидные нарушения, а также участвовать в развитии различных гиперкинезов.

Следует отметить, что в механизмах действия нейронных систем большую роль играет функциональное состояние катехоламиновых рецепторов, которые располагаются на мембранах постсинаптических и пресинаптических образований. Рецепторы постсинаптических мембран взаимодействуют с медиатором, выделяемым в синаптическую щель под влиянием нервных импульсов, и передают возбуждение на эффекторный орган или постсинаптический нейрон. В отличие от этого пресинаптические рецепторы располагаются на внешней поверхности мембран катехоламиновых терминалей. Их основное физиологическое значение заключается в модулированном высвобождении медиатора в синаптическую щель.

В норадренергических терминалях периферической нервной системы выявлено 3 вида пресинаптических рецепторов: тормозные α -рецепторы (они тормозят высвобождение норадреналина), облегчающие β -рецепторы, и тормозные дофаминовые рецепторы. При стимуляции этих рецепторов снижается высвобождение

ние норадреналина и затормаживается норадренергическая передача. Такой механизм лежит в основе развития гипотонии мышц, в частности при лечении I-дофа больных с экстрапирамидными нарушениями движений.

В центральной нервной системе также обнаруживаются пресинаптические рецепторы. Выявлены они и на терминалах дофаминергических нейронов (тормозные дофаминовые ауторецепторы). В полосатом теле постсинаптические дофаминовые рецепторы локализируются на холинергических интернейронах. Активность nigростриарного дофаминергического пути контролируется через ГАМК-рецепторы, расположенные на дофаминергических нейронах черного вещества. Кроме того, на дофаминергических терминалах в полосатом теле обнаружены холинергические и опиатные рецепторы, которые имеют значение в модулированном высвобождении медиатора. Гиперчувствительность постсинаптических дофаминовых рецепторов в полосатом теле является важным патогенетическим фактором гиперкинезов.

В последние годы обнаружено существование двух видов дофаминовых рецепторов — D_1 и D_2 , которые имеют разные фармакологические свойства. Воздействие на рецепторы D_1 изменяет общую двигательную активность, тогда как стимуляция рецепторов D_2 вызывает дискинезии.

Итак, функционально тесно связанная с пирамидными образованиями и системой координации экстрапирамидная система участвует в формировании мышечного тонуса и позы. Она как бы подготавливает скелетную мускулатуру в каждое данное мгновение воспринимать возбуждающие и тормозящие импульсы. Нарушение в одном из звеньев, регулирующих деятельность экстрапирамидной системы, может привести к появлению особой формы повышения мышечного тонуса — ригидности, а также к развитию гипо- или гиперкинеза.

При исследовании двигательной функции всегда приходится дифференцированно изучать компонент деятельности корково-мышечного пути и экстрапирамидной системы. Функция экстрапирамидной

системы оценивается не по силе мышечного сокращения, а по качественной стороне движений. Обращают внимание на позу больного, выразительность речи, мимики и произвольных движений, включая ходьбу. Для оценки мышечного тонуса исследуются некоторые тесты.

Тест наклона головы: больной находится в положении лежа на спине, обследующий подкладывает свою кисть под затылочную область головы больного и наклоняет ее, а затем быстро переводит кисть ниже, на шею. У здорового человека происходит пассивное и быстрое разгибание в шейном отделе позвоночника. При экстрапирамидном повышении мышечного тонуса голова больного определенное время удерживается в приданном положении, затем плавно и медленно возвращается в исходное положение. Этот тест позволяет выявить ранние расстройства пластической ригидности. При выраженной ригидности мышц движения в шейном отделе позвоночника ограничены так же, как и при менингеальном синдроме ригидности затылочных мышц, и поэтому приведение подбородка к груди не удается. В отличие от менингита при экстрапирамидной ригидности нет болевого синдрома в затылочных мышцах при проведении этого теста.

Тест падения верхних конечностей: у стоящего больного обследующий поднимает его расслабленные верхние конечности в стороны несколько выше горизонтального уровня. Затем неожиданно быстро отпускает их и свои кисти перемещает на туловище обследуемого, чтобы определить время падения и силу удара верхних конечностей больного. При различии в тоне мышц плечевого пояса справа и слева выявится разница в скорости падения и следа удара.

Тест маятникового качания верхних конечностей: у здорового человека при ходьбе маятникообразные качания обеих верхних конечностей имеют одинаковую амплитуду, которая синхронна с шаговым движением контралатеральной нижней конечности. При экстрапирамидной ригидности отмечаются замедление и отставание в движении верхней конечности. Это особенно заметно при одностороннем поражении.

Тест маятникового качания нижних конечностей: больной сидит на высоком стуле (стол) со свободно свисающими нижними конечностями. Обследующий разгибает их в коленных суставах и свободно отпускает. У здорового человека при расслабленной мускулатуре нижних конечностей голени симметрично совершают несколько маятникообразных движений. На стороне повышения тонуса укорачивается время качания и уменьшается его амплитуда.

Тест Нойка-Ганева: при определении тонуса мышц верхней конечности при пассивных движениях в локтевом или лучезапястном суставе пациента просят активно поднять нижнюю конечность. Поднимание нижней конеч-

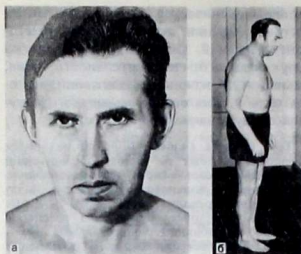

Рис. 44. Больные с синдромом паркинсонизма.

а — гипомимия; б — внешний вид.

ности выявляет усиление пластической гипертонии мышц верхней конечности. В случае одностороннего поражения при активном движении нижней конечности на стороне повышения тонуса мышечный тонус на здоровой верхней конечности не повышается.

Тест Формана: в позе Ромберга с закрытыми глазами при экстрапирамидной ригидности тонус мышц верхних конечностей повышается, а в положении лежа на спине — понижается.

Тесты фиксации позы: при экстрапирамидной ригидности больной сохраняет на неопределенно долгое время любую позу, которую ему придадут. Это проверяется следующими тестами:

а) *тест разгибания в лучезапястном суставе:* врач производит полное разгибание в лучезапястном суставе и прекращает его, отпуская кисть; у больного с паркинсонизмом кисть находится в приданном положении, затем медленно сгибается в лучезапястном суставе;

б) *стоппый тест Вестфала:* резкое разгибание в голеностопном суставе (скользящим движением кисти врача по подошве) сопровождается застытием стопы в приданном положении на какое-то время вследствие тонического напряжения мышц-разгибателей стопы (в основном — большеберцовой мышцы), затем стопа медленно опускается;

в) *тест сгибания в коленном суставе:* пациент находится в положении лежа на животе, врач сгибает расслабленные нижние конечности больного в коленных суставах под прямым углом и оставляет их в таком положении. При этом происходит рефлекторное сокращение мышц-сгибателей голени, нижняя конечность еще более сгибается в коленном суставе и длительное время удерживается в этом положении.

Оценка почерка: у больных с паркинсонизмом почерк становится мелким (микрография).

Основными синдромами экстрапирамидных поражений являются амиостати-

ческий синдром (паркинсонизм) и различные гиперкинезы.

Паркинсонизм. Для этого синдрома характерны монотонная тихая речь (брадилалия) и малая двигательная активность больного (олигокинезия). Лицо гипомимично, взгляд неподвижен, как будто устремлен в одну точку, мигание редкое, иногда оно отсутствует в течение нескольких минут, жестикуляция бедная (рис. 44, а). Туловище несколько наклонено вперед (поза просителя), верхние конечности согнуты в локтевых суставах, прижаты к туловищу (рис. 44, б). Отмечается наклонность к застыванию в какой-либо, даже неудобной, позе. Больной может лежать в постели с приподнятой над подушкой головой — симптом «воздушной подушки». Активные движения совершаются очень медленно (брадикинезия). Затруднено начало двигательного акта — паркинсоническое «топтанье на месте». Ходит больной мелкими шагами, при ходьбе отсутствует обычная физиологическая синкинезия — содружественное движение верхних конечностей, они при ходьбе неподвижны (ахейрокинез). Иногда наблюдается еще один своеобразный симптом — пропульсия — больной на ходу начинает двигаться все быстрее и быстрее, не может остановиться и даже падает. Это объясняют тем, что перемещение центра тяжести не вызывает у больного реактивного сокращения мышц спины — «он как бы бежит за своим центром тяжести». Если больному придать начальное движение (слегка толкнуть в грудь), он начинает двигаться назад (ретропульсия). Такое же вынужденное движение в сторону называют латеропульсией. Иногда наблюдаются «парадоксальные кинезии» (больные, которые в течение дня находятся в почти обездвиженном состоянии, в момент аффективных вспышек и эмоциональных напряжений могут прыгать, взбегать по лестнице, танцевать и др.).

Другой составной частью описываемого синдрома является мышечная ригидность — своеобразное сопротивление пассивным движениям. Ригидность мышц отличается от пирамидной спастичности тем, что она не только появляется в начальной фазе движения, но и удерживает-

Дифференциальная диагностика типов мышечного гипертонуса

Дифференциально-диагностические признаки мышечного гипертонуса	Спастический тип (пирамидный)	Пластический тип (экстрапирамидный)
В покое	Гипертонус в мышцах верхних конечностей преобладает в сгибателях и пронаторах, в мышцах нижних конечностей — в разгибателях	Преобладание гипертонуса в мышцах — сгибателях верхних и нижних конечностей
При повторных пассивных движениях При однократном пассивном движении	Снижение мышечного гипертонуса Тонус более повышен в начале пассивного движения и относительно меньше — при его завершении (симптом «складного ножа»)	Дальнейшее повышение мышечного тонуса Гипертонус равномерный или равномерно-прерывистый (феномен «зубчатого колеса»)
Сочетание патологических рефлексов и мышечного гипертонуса Постуральные рефлексы	Гипертонус мышц. Сочетание гипертонуса мышц с патологическими рефлексами Не изменены	Патологические кистевые и стопные рефлексы не вызываются Усилены

ся во всех последующих фазах растяжения мышц. Конечность как бы застывает в той позе, которую ей придают. Такое состояние обозначают также как «пластический тонус», «восковая гибкость» (*flexibilitas cerea*) и др. (табл. 4).

Экстрапирамидная ригидность имеет и другие особенности: она наблюдается во многих мышечных группах (агонистах и антагонистах), но обычно преобладает в мышцах-сгибателях («поза сгибателей»). Характерные для пирамидной спастичности явления «складного ножа» отсутствуют. Исследование пассивных движений может обнаружить прерывистость, как бы ступенчатость сопротивления мышц пассивным растяжениям (симптом «зубчатого колеса»).

Гипокинезия и ригидность могут наблюдаться изолированно, но к ним нередко присоединяется гиперкинез в виде тремора пальцев кисти, реже — нижних конечностей и подбородочной области. Этот ритмичный тремор пальцев кистей напоминает действия при счете монет или скатывании пилюль. Возникающая триада симптомов (гипокинез, ригидность, ритмичное дрожание) характерна для хронического заболевания, описанного в 1817 г. английским врачом J. Parkinson и получившего название «дрожательный паралич». Синдром, очень близкий по клинике к дрожательному параличу, был выявлен у больных в хронической

стадии эпидемического энцефалита, с судистыми поражениями головного мозга, при некоторых экзогенных интоксикациях (соединениями марганца, аминазином, резерпином и др.). Он был назван паркинсонизмом. Наиболее выраженные гипертонус и тремор возникают при поражении черного вещества.

Из других симптомов при паркинсонизме характерны вегетативные расстройства (сальность лица, шелушение кожи, гиперсаливация и др.) и нарушения психоэмоционального тонуса. Последнее проявляется в виде снижения двигательной активности, апатичности в действиях. Иногда можно отметить описанную М. И. Аствацатуровым (1939) склонность больных к «приставанию» (акайрии) — навязчивому стремлению задавать одни и те же вопросы, повторно обращаться по незначительным поводам. Мышление у больных замедленно (брадипсихия).

Характерным для паркинсонизма является исчезновение всех его проявлений в период засыпания больного (понижается степень выраженности мышечного тонуса, прекращается тремор).

При длительном лечении паркинсонизма 1-дофа в виде побочных симптомов развиваются некоторые психопатологические и нейроэндокринные симптомы, что связано с нарушением функции дофамин-содержащих систем, таких как мезокор-

тикальной (от ядра покрышки среднего мозга к коре лобной доли), тубероинфундибулярной (от нейронов arcuatus tuberculum infundibulum гипоталамуса к передней доле гипофиза).

Экстрапирамидные гиперкинезы. Гиперкинезы — это автоматические насильственные чрезмерные движения, мешающие выполнению произвольных двигательных актов. При исследовании гиперкинезов обращают внимание на сторону, ритм, характер, форму, симметричность, локализацию двигательных проявлений. Различают следующие основные виды гиперкинезов: дрожание (тремор), миоклонии, хорейческий гиперкинез, атетоз, торсионную дистонию, гемибаллизм и др. Гиперкинезы возникают при поражении разных отделов экстрапирамидной системы (в основном стриарной системы).

Дрожание — самый частый вид гиперкинеза, разнообразный по амплитуде, темпу и локализации. При неврозах, экзогенных и эндогенных интоксикациях дрожание обычно наблюдается в пальцах кистей, имеет небольшую амплитуду, изменяющийся ритм. Тремор при паркинсонизме отличается ритмичностью (4—6 в 1 с), локализуется также в пальцах кистей, но может распространяться на нижние конечности, голову, подбородок, туловище. Дрожание резко выражено в покое, оно уменьшается или даже исчезает при активных движениях. Это отличает его от интенционного тремора при поражении мозжечковых систем. Крупноразмашистый тремор возникает при поражении красного ядра («рубальный тремор»). Экстрапирамидное дрожание держится постоянно и исчезает только во сне.

Миоклонии — быстрые, обычно беспорядочные сокращения отдельных мышц или их групп. Они видны при осмотре конечностей, туловища, лица. Небольшая амплитуда не приводит к выраженному локомоторному эффекту. Миоклонии могут быть генерализованными и локальными (например, языка и мягкого неба — велопалятинный нистагм). Миоклонии сохраняются в покое и при движении, усиливаются при волнении. Встречаются при поражении красных ядер черного ве-

щества, полосатого тела, а также зубчатых ядер и нижних оливо. Такие же сокращения части мышцы (а не всей) обозначаются как *миокимия*.

Хорейческий гиперкинез характеризуется беспорядочными непроизвольными движениями с выраженным локомоторным эффектом, возникает в различных частях тела как в покое, так и во время произвольных двигательных актов. Движения все время сменяют друг друга в самой необычной последовательности, напоминая целесообразные, хотя и утрированные, действия. Большой то замуривает глаза, то высовывает язык, облизывает губы, то корчит гримасы и т. п. Характерны внезапные импульсивные перемены положений конечностей, изменения позы. Их сравнивают с паясничанием, пляской (греч. choreia — пляска). Удержать в покое вытянутые вперед верхние конечности или высунутый язык больному не удастся. Эти признаки используют для выявления слабо выраженных форм хорейческого гиперкинеза.

Хорейческий гиперкинез возникает при поражении системы неостриатума (при ревматизме, наследственной хорее Гентингтона и др.). При хорейческом гиперкинезе часто отмечается снижение мышечного тонуса.

Атетоз (греч. athetos — неустойчивый) — вид гиперкинеза, для которого характерны медленные тонические сокращения мышц, что внешне похоже на медленного ритма причудливые «червеобразные» движения. Они возникают в покое и во время произвольных движений, усиливаются под влиянием эмоций. Эти довольно сильные, периодические наступающие мышечные спазмы чаще всего локализуются в дистальных отделах верхних конечностей. Их называют подвижным спазмом (spasmus mobilis). Выпрямленные пальцы медленно попеременно то сгибаются, то особенно сильно разгибаются в пястно-фаланговых суставах. Кисть в это время принимает причудливую форму (рис. 45). Атетоз может быть двусторонним. От хорей атетоз отличается замедленностью движения и обычно меньшей распространенностью. Иногда в различении этих гиперкинезов

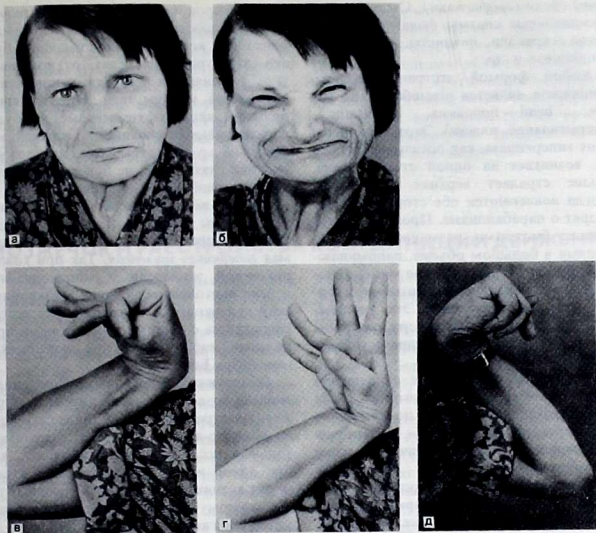


Рис. 45. Больная с экстрапирамидными гиперкинезами.

а, б — фазы гиперкинеза мимической мускулатуры; в — д — фазы атетозного гиперкинеза верхней конечности.

возникает затруднение, тогда говорят о хореоатетозе. Атетоз развивается при поражении крупных клеток стриарной системы с дискоординацией функции бледного шара, субталамического и красного ядер.

От атетоза следует отличать гиперкинез, называемый *торсионной дистонией*. У этих больных, особенно при активных движениях, происходит неправильное распределение тонуса мускулатуры туловища и конечностей. Это приводит к образованию патологических поз тела. Внешне это выражается тем, что при ходьбе туловище и конечности совершают штопорообразные насильственные движения — эквиваленты поворота их вокруг длинной оси, что и получило отражение в названии заболевания. Торсионная дистония может прекращаться

при различных компенсаторных приемах, например при фиксации шейного отдела позвоночника кистями, усиленном повороте плеча и т. п.

Торсионно-дистонические явления могут ограничиваться какой-либо частью мышечной системы, например мышцами шеи (*спастическая кривошея* — torticollis spastica).

Патогенетической основой торсионной дистонии считают спазм мышц-антагонистов, т. е. непроизвольное напряжение мышц, противодействующих нужному движению. Торсионно-дистонические явления могут возникать при поражении разных участков экстрапирамидной системы (базальные ганглии, клетки мозгового ствола).

Судорожное сокращение в пальцах кисти во время письма обозначается как

писчий спазм (*графоспазм*). Сходные профессиональные спазмы бывают у музыкантов (скрипачи, пианисты, гитаристы), машинисток и др.

Особой формой экстрапирамидного гиперкинеза является «гемибаллизм» (от греч. *hemi* — половина, *ballismos* — подпрыгивание, пляска). Этот редкий вариант гиперкинеза, как показывает название, возникает на одной стороне тела, больше страдает верхняя конечность. Иногда вовлекаются обе стороны, тогда говорят о парабаллизме. Проявляется гиперкинез быстрыми, размахистыми движениями в большом объеме, напоминающими бросание или толкание мяча; одновременно возможны элементы ротаторного движения туловища. Эта клиническая картина описывалась при очаговом поражении подбугорного ядра (субталамическое тело Льюиса).

Быстрые произвольные сокращения мышц (обычно круговой мышцы глаза или мышцы, вызывающей подергивание углов рта) называют *тиком*. В отличие от функциональных (невротических) тики экстрапирамидного генеза отличаются экстрапиримидом и стереотипностью.

Наряду с локальными формами встречается генерализованный тик с вовлечением мышц мимических, дыхательных, конечностей и туловища. Особое место занимает *генерализованный импульсивный тик — синдром Жилье де ла Туретта*, при котором наблюдаются импульсивные подпрыгивания, приседания, гримасничание, вокальные феномены в виде выкрикивания бранных слов (копролалия), вскрикивания, похрюкивание и т. п.

При поражении экстрапирамидной системы могут возникать локальные гиперкинезы и спазмы мышц глазных яблок и мимических мышц. К ним относится *тоническая судорога взора*. Глазные яблоки произвольно отводятся вверх. Такой приступ возникает у больного внезапно и держится в течение нескольких минут и более. Иногда может наблюдаться произвольное тоническое сокращение круговых мышц обоих глаз (*блефароспазм*). В других случаях спазм охватывает мимические мышцы, иннервируемые лицевым нервом с одной или

обеих сторон (*лицевой гемипараспазм*): судороги сопровождаются наморщиванием кожи лба, подниманием бровей, зажмуриванием глаз, оттягиванием угла рта наружу и вверх, напряжением поджогойной мышцы шеи. При функциональном лицевом гемиспазме не будет парадоксальных синкинезий верхней мимической мускулатуры, т. е. при зажмуривании глаза бровь не будет подниматься вверх, лоб не наморщивается.

Иногда постоянные экстрапирамидные гиперкинезы прерываются общими судорожными припадками — это так называемая *гиперкинез-эпилепсия*. Так при кожевниковской эпилепсии и миоклонус-эпилепсии постоянным является миоклонический гиперкинез. Сочетание хорейческого гиперкинеза с общими судорожными припадками наблюдается при хорейческой эпилепсии Бехтерева.

Обнаружение описанных выше гиперкинезов позволяет диагностировать поражение экстрапирамидной системы. Однако клинко-анатомические и экспериментальные исследования показывают, что при одной и той же локализации очага могут возникать гиперкинезы разного типа, поэтому более точное определение места поражения затруднено. Об этом же свидетельствуют результаты хирургического лечения экстрапирамидных расстройств. При стереотаксических операциях разрушают неповрежденные системы нейронов (обычно вентролатеральное ядро таламуса). Происходит разрыв кольцевых связей между отделными экстрапирамидными образованиями, по которым протекают импульсы, вызывающие различные двигательные расстройства (торсионная дистония, паркинсонизм). В результате таких операций экстрапирамидные нарушения подвергаются значительному обратному развитию. Однако спустя 2—3 года после операции экстрапирамидные расстройства имеют тенденцию к восстановлению.

Одним из вариантов тремора является *астериксис* (от греч. *sterigma* — неспособность поддерживать фиксированную позу). При вытягивать вперед верхних конечностей больной производит гиперпронацию кистей; через 20—30 с появляются пропульсивные движения пальцев в пяст-

но-фаланговых суставах в переднезаднем направлении с ротаторным компонентом и с более медленной фазой сгибания, чем разгибания. В происхождении астериксиса отводится роль расстройству чувства позы и нарушению афферентной информации при дисфункции структур верхних отделов ствола мозга и промежуточного мозга, участвующих в интеграции движе-

ний и регуляции мышечного тонуса. Астериксис встречается в основном при дисметаболическом поражении нервной системы (почечная недостаточность, передозировка противопаркинсонических средств, экзогенной интоксикации), реже — при стенозе внутренней сонной артерии или при диапедезном кровоизлиянии в ствол мозга или мозжечок.

Глава 6

МОЗЖЕЧОК И РАССТРОЙСТВА КООРДИНАЦИИ ДВИЖЕНИЙ

Моторика человека характеризуется поразительной точностью целенаправленных движений, что обеспечивается соразмерной работой многих мышечных групп, управляемых не только произвольно, но и во многом автоматически. Осуществляет эту сложную многофункциональную систему многонейронный координирующий аппарат, который контролирует равновесие тела, стабилизирует центр тяжести, регулирует тонус и согласованную разнообразную деятельность мышц. Для выполнения координации движений требуются четкая и непрерывная обратная афферентация, информирующая о взаимоположении суставов, о состоянии мышц, о нагрузке на них, контроль за траекторией движения.

Центром координации движений является мозжечок; в функциональном отношении в нем выделяют тело мозжечка, состоящее из двух полушарий, червя и трех пар ножек.

Коллектором афферентных импульсов, поступающих в мозжечок по различным путям, является ядро шатра (*nucl. fastigii*). Получив разрозненную информацию из различных источников, это ядро посылает ее для переработки к грушевидным нейронам (клеткам Пуркинье) коры мозжечка в соответствии с соматической проекцией (в передних отделах полушарий мозжечка представлены верхние конечности, в задних отделах — нижние; в передних отделах коры червя мозжечка представлены голова и шея, а в задних отделах — туловище). Проксимальные отделы конечностей проецируются медиальнее, дистальные — латеральнее; по-

лушария ответственны за координацию движений конечностей, червь — туловища (рис. 46).

Грушевидные нейроны переработанную информацию направляют нейронам зубчатого ядра, которые распределяют и рассылают ее в нужные эфферентные системы.

Со стволом головного мозга мозжечок связан тремя парами ножек: верхние (*pedunculi cerebellares superiores*) соединяют его со средним мозгом на уровне четверохолмия; средние (*pedunculi cerebellares medii*) — с мостом мозга, нижние (*pedunculi cerebellares inferiores*) — с продолговатым мозгом. Ножки состоят из нервных волокон, которые приносят импульсы к мозжечку или отводят от него.

В осуществлении произвольного движения главная роль мозжечка состоит в согласовании быстрых (фазических) и медленных (тонических) компонентов двигательного акта. Это становится возможным благодаря дуосторонним связям мозжечка с мышцами и корой головного мозга (рис. 47). Мозжечок получает афферентные импульсы от всех рецепторов, раздражающихся во время движения (от проприоцепторов, вестибулярных, зрительных, слуховых и др.). Получая информацию о состоянии двигательного аппарата, мозжечок оказывает влияние на красное ядро и ретикулярную формацию ствола мозга, которые посылают импульсы к γ -мотонейронам спинного мозга, регулирующим мышечный тонус.

Кроме того, часть афферентных импульсов через мозжечок поступает в кору больших полушарий двигательной зоны

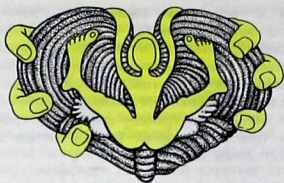


Рис. 46. Соматотопическая проекция в коре червя и полушариях мозжечка.

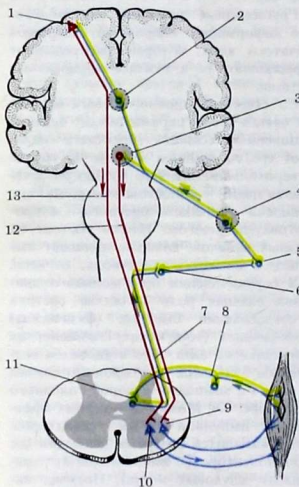


Рис. 47. Мышечно-мозжечково-корковые пути.

1 — гигантопирамидальный нейрон (прецентральная извилина); 2 — клетка таламуса; 3 — клетка красного ядра; 4 — клетка зубчатого ядра; 5 — клетка полушария мозжечка; 6 — клетка коры червя мозжечка; 7 — задний спинно-мозжечковый путь; 8 — клетка спинномозгового узла; 9 — γ -мотонейрон; 10 — α -мотонейрон (периферический мотонейрон); 11 — клетка заднего рога; 12 — красноядерно-спинномозговой путь; 13 — корково-спинномозговой путь (пирамидный путь).

(предцентральной и лобные извилины). Поэтому мышечно-мозжечково-корковый путь можно отнести вместе с проводниками суставно-мышечного чувства к двигательному (кинетическому) анализатору.

Основная функция мозжечка осуществляется на подсознательном уровне. Эфферентные импульсы от ядер мозжечка регулируют проприоцептивные рефлексы на растяжение. При мышечном сокращении происходит возбуждение проприоцептора (мышечное веретено) как мышечно-синергистов, так и мышц-антагонистов. В норме, однако, превращения произвольного движения в сложный рефлекс не происходит вследствие тормозного влияния мозжечковых импульсов. Поэтому при поражении мозжечка расторможенность сегментарных проприоцептивных рефлексов проявляется движениями конечностей по типу атаксии.

Мозжечок имеет многие афферентные и эфферентные связи.

Задний спинно-мозжечковый путь (путь Флексига). Первый нейрон заложен в спинномозговом ганглии, дендриты его связаны с проприоцепторами мышц, сухожилий, связок и надкостницы; аксон в составе заднего корешка через задний рог подходит к клеткам колонки Кларка (в основании заднего рога). Волокна этих вторых нейронов направляются в наружные слои задней части бокового канатика своей стороны, поднимаются вдоль всего спинного мозга и на уровне продолговатого мозга в составе нижней мозжечковой ножки входят в червь мозжечка. Этот путь обозначается как *tractus spinocerebellaris dorsalis (posterior)* или путь Флексига. В коре червя мозжечка находится третий нейрон, который контактирует с грушевидными нейронами коры полушария мозжечка. Аксоны последних идут к зубчатому ядру (*nucl. dentatus*). Волокна этого пятого нейрона входят в состав верхней ножки мозжечка. Правая и левая верхние ножки мозжечка перекрещиваются (*перекрест Вернекинга*) и заканчиваются у клеток красного ядра противоположной стороны. Аксоны клеток красного ядра (*nucl. guber*) сразу же направляются на противоположную сторону среднего мозга и образуют ventральный перекрест в покрывке среднего

мозга (*перекрест Фореля*), проходят в составе бокового канатика спинного мозга (вперед пирамидного тракта), достигают клеток передних рогов (α - и γ -мотонейроны). Совокупность аксонов клеток красного ядра называется *tractus rubrospinalis* (*пучок Монакова*). У человека он развит слабо. Основные нисходящие влияния мозжечка передаются по ретикулярно-спинномозговому пучку.

Передний спинно-мозжечковый путь Говерса (*tractus spinocerebellaris anterior*). Первый нейрон расположен в спинномозговом ганглии, второй нейрон — клетка заднего рога, однако аксоны ее переходят на противоположную сторону и направляются вверх по спинному мозгу, в передней части бокового канатика, проходит через продолговатый мозг, мост мозга, на уровне верхнего мозгового паруса переходит на противоположную сторону и в составе верхней ножки мозжечка достигает клеток ядер мозжечка. Дальнейший ход эфферентных импульсов такой же, как и по заднему спинно-мозжечковому пути.

Афферентные проприоцептивные импульсы мозжечка получает не только по путям Флексига и Говерса, они поступают также и по аксонам клеток ядер тонкого и клиновидного пучков, часть которых идут не прямо к зрительному бугру, а через нижние ножки мозжечка следуют к его червя.

Кроме того, к мозжечку в составе нижней ножки идут аксоны клеток вестибулярных ядер — в основном от преддверного латерального ядра (ядра Дейтерса), они заканчиваются в ядре ската мозжечка. Волокна клеток этого ядра в составе верхней и, возможно, — нижней ножки мозжечка подходят к клеткам ретикулярной формации ствола мозга и к преддверному латеральному ядру, от которых проводники образуют нисходящие тракты — *преддверно-спинномозговой* и *ретикулярно-спинномозговой*, заканчивающиеся у клеток передних рогов спинного мозга. По этому преддверно-мозжечково-мышечному пути осуществляется регуляция равновесия тела.

От мозжечка через преддверное латеральное ядро устанавливаются связи и с ядрами глазодвигательных нервов (в

составе медиального продольного пучка).

Функция мозжечка, очевидно, корректируется различными отделами коры головного мозга. На это указывают многочисленные связи почти всех долей мозга с мозжечком. Наиболее массивными из них являются 2 пучка — лобно-мосто-мозжечковый и затылочно-височно-мозжечковый.

Лобно-мосто-мозжечковый (*tractus fronto-ponto-cerebellaris*) — совокупность аксонов клеток преимущественно передних отделов верхней и средней лобных извилин. В глубине доли они собираются в компактный пучок и образуют переднюю ножку внутренней капсулы. Затем они проходят в основании ножки мозга и на своей же стороне заканчиваются синапсом у клеток моста мозга. Аксоны этих вторых нейронов переходят на противоположную сторону моста и в составе средней ножки мозжечка входят в его полушарие и контактируют с клетками коры мозжечка. Отростки этих нейронов коры мозжечка подходят к зубчатому ядру. Волокна клеток зубчатого ядра в составе верхней ножки мозжечка достигают красного ядра противоположной стороны и по ретикулярно-спинномозговому тракту проводят импульсы, регулирующие позы человека в вертикальном положении, в частности стояние и ходьбу.

Затылочно-височно-мосто-мозжечковый путь (*tractus occipito-temporo-ponto-cerebellaris*) — первые его нейроны расположены в коре затылочной и височной доли (отчасти и теменной); аксоны их собираются в подкорковом белом веществе, затем в составе заднего отдела бедра внутренней капсулы идут в основании средней мозга до ядер моста мозга своей стороны. Аксоны клеток моста переходят на противоположную сторону и по средней ножке достигают коры мозжечка. Волокна этих клеток подходят к зубчатому ядру, которое имеет связи со стволом мозга. С помощью этих трактов обеспечивается координация работы мозжечка с органами зрения и слуха.

Существующие перекресты мозжечковых афферентных и эфферентных систем приводят, в конечном итоге, к гомолатеральной связи одного полушария

мозжечка и конечностей. При поражении полушария мозжечка расстройства его функции возникают на одноименной половине тела. Очаги в боковом канатике спинного мозга также вызывают мозжечковые расстройства на своей половине тела. Полушария головного мозга соединены с противоположными полушариями мозжечка. Поэтому при поражении полушарий большого мозга или красного ядра мозжечковые расстройства будут выявляться на противоположной половине тела.

Многие симптомы расстройства мозжечковой функции связаны с нарушением реципрокной иннервации мышц-антагонистов. Суть этого явления в следующем.

При выполнении любого движения мотонейроны мышц-агонистов и антагонистов (например, сгибателей и разгибателей) находятся в противоположном состоянии возбуждения. Если, например, нейроны мышц-сгибателей возбуждаются, то нейроны мышц-разгибателей тормозятся. Механизм такого сопряженного (реципрокного) торможения спинномозговых двигательных центров заключается в следующем: аксоны рецепторных клеток (тела их расположены в спинальных ганглиях) в спинном мозге делятся на ветви, одни из них возбуждают мотонейроны мышц-сгибателей, а другие — контактируют с вставочными клетками, которые оказывают тормозное влияние на клетки мышц-разгибателей. Таким образом, этот механизм реципрокной иннервации осуществляется сегментарным аппаратом спинного мозга. Однако в его сложной интегративной функции участвуют также и мозжечковые импульсы.

При нарушении согласованности действия мышечных групп-агонистов (непосредственно осуществляющих движение), антагонистов (в какой-то фазе противодействующих агонистам), синергистов (помогающих работе то агонистов, то антагонистов), движения утрачивают слаженность, точность, плавность, соразмерность и часто не достигают цели. Мышечная сила у такого больного остается достаточной, у него нет парезов, следовательно, функция корково-мышечного пути сохранена. Такая форма беспорядочного движения называется *атаксией* (от

греч. *taxis* — порядок, а — отрицательная частица), или *инкоординацией* (от лат. *coordinatio* — упорядочение, *in* — не).

Патогенетическая сущность атаксии состоит либо в нарушении реципрокной иннервации, либо в прекращении проприоцептивной сигнализации (от мышечных веретен, осумкованных луковичеобразных телец — сухожильных телец Гольджи) по тому или другому восходящему афферентному пути. Перестает поступать информация о степени напряжения мышц в каждый данный момент, о результатах адаптационных эффектов функциональных систем. Расстраивается та сторона двигательной функции, которую в физиологии стали называть обратной афферентацией, а в кибернетике обратной связью.

Существует несколько видов атаксий. Первый из них связан с поражением мышечно-корковых путей (спинно-таламо-корковый путь), т. е. с расстройством функции двигательного (кинестетического) анализатора. В клинике описываемые расстройства называют *сенситивной атаксией* (при них одновременно страдает и координация движений, и мышечно-суставное чувство).

При выраженной сенситивной атаксии в верхней конечности затруднено выполнение даже самых простых действий. Больной не может застегнуть пуговицы, без расплескивания поднести стакан с водой ко рту, точно попасть пальцем в кончик носа. В покое в пальцах кисти иногда можно видеть непроизвольные движения, напоминающие атетоз (*псевдоатетоз*). Нарушена координация движений также и в нижних конечностях. При попытке коснуться пяткой одной нижней конечности коленного сустава другой голень описывает зигзаги, пятка падает то выше сустава, то ниже. Плохо выполняется и вторая фаза этой пробы. Пятка одной нижней конечности проводится по передней поверхности голени другой не плавно, а толчкообразно, с отклонением в стороны. Мышечный тонус в пораженных конечностях оказывается пониженным и в мышцах-сгибателях, и в разгибателях. В положении стоя отмечается пошатывание, особенно при смыкании стоп и одновременном закрывании глаз

(симптом Ромберга). Передвижение становится неуверенным, стопы порывисто поднимаются и со стуком опускаются на землю, больной ходит с опущенной головой, контролируя акт ходьбы с помощью зрения; в темноте эти расстройства усиливаются.

Таким образом, сенситивная атаксия всегда сочетается с расстройством глубокой чувствительности и функциональным разобщением отдельных сегментов конечностей с высшими зонами мозга. Обнаружение расстройства глубокой чувствительности при атаксии позволяет говорить о сенситивной ее форме, о зависимости ее от поражения различных отделов кинестетического анализатора.

Другой характерной чертой этого вида атаксии является усиление ее при закрытии глаз (при выключении контроля зрительного анализатора). Само формирование координации движения в раннем детстве тесно связано с деятельностью зрительного анализатора.

Сенситивная атаксия при поражении задних канатиков нижней половины спинного мозга (например, при сифилитическом поражении нервной системы или при недостаточности витамина В₁₂ — фуникулярном миелозе) может сопровождаться исчезновением глубоких рефлексов на нижних конечностях. Это объясняется дегенерацией не только волокон тонкого пучка (аксоны клеток межпозвоночных ганглиев), но и их коллатералей, являющихся афферентной частью дуги глубоких рефлексов. При других видах атаксии угасания глубоких рефлексов обычно не наблюдается.

Другой вид атаксии связан с поражением мозжечковых систем. Появляющиеся при этом двигательные расстройства получили общее название мозжечковой атаксии.

Учитывая, что червь мозжечка принимает участие в регуляции сокращения мышц туловища, а кора полушарий — дистальных отделов конечностей, различают две формы мозжечковой атаксии.

Статико-локомоторная атаксия — при поражении червя мозжечка расстраиваются в основном стояние и ходьба. Больной стоит с широко расставленными ногами, покачивается. При ходьбе туло-

во отклоняется в стороны, походка напоминает походку пьяного. Особенно затруднены повороты. Отклонение при ходьбе наблюдается в сторону мозжечкового поражения.

Устойчивость проверяется в позе Ромберга: больному, находящемуся в положении стоя, предлагают плотно сдвинуть стопы; голова слегка приподнята, верхние конечности опущены вдоль туловища (иногда позу Ромберга усложняют, предлагая вытянуть верхние конечности до горизонтального уровня или стопы поставить одну перед другой на одной линии — в этом положении удерживать равновесие труднее). Вначале больной находится в позе Ромберга с открытыми глазами, а затем с закрытыми. При поражении мозжечковых систем больной в этой позе либо покачивается в соответствующую сторону (в обе — при двустороннем поражении), либо вообще не сможет стоять со сдвинутыми стопами — положительный симптом Ромберга. Это будет как при открытиях, так и при закрытых глазах. При стоянии в позе Ромберга может наблюдаться пошатывание в переднезаднем направлении (при поражении передних отделов червя мозжечка). Если неустойчивость в позе Ромберга значительно усиливается при закрытии глаз, то это более характерно для сенситивной атаксии.

При исследовании ходьбы больному предлагают пройти вперед по прямой линии с открытыми глазами, а затем сделать это с закрытыми глазами. При хорошем выполнении этих тестов предлагают больному пройти по прямой линии таким образом, чтобы носок одной стопы прикасался к пятке другой.

Проверяется также *фланговая походка* — шаговые движения в сторону. При этом обращают внимание на четкость шага и на возможность быстрой остановки при внезапной команде. В случае поражения мозжечковых систем при этих исследованиях выявляется нарушение походки описанного характера. Такая походка называется атактической или мозжечковой. Нижние конечности чрезмерно разгибаются и выбрасываются вперед, больной как бы пританцовывает, туловище как бы от них отстает. При попыт-

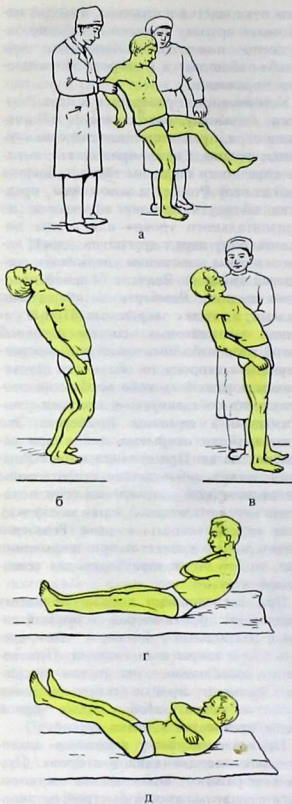


Рис. 48. Исследование мозжечковой асинергии Бабинского.

а — походка при мозжечковых расстройствах; б — наклон туловища назад в норме; в — наклон туловища при поражении мозжечка (больной не сгибает содружественно нижние конечности в коленных суставах); г — вставание в норме; д — вставание при поражении мозжечка.

ке больного стоя отклониться назад отсутствует наблюдающееся у здорового человека сгибание в коленных суставах и в поясничном отделе позвоночника.

При поражении мозжечковых систем нарушается сочетание простых движений, составляющих последовательную цепь сложных двигательных актов; это обозначается как *асинергия* или *диссинергия*. Асинергия определяется, в частности, с помощью *пробы Бабинского*: больной находится в положении лежа на спине на жесткой постели без подушки, верхние конечности скрещены на груди; ему предлагают сесть из этого положения. При выполнении этого движения у больного поднимаются вверх нижние конечности, а не туловище (рис. 48). При одностороннем поражении мозжечка соответствующая нижняя конечность поднимается выше другой.

Иногда исследуется *симптом Ожеховского*: больной сидя или стоя крепко опирается (надавливает) ладонями вытянутых верхних конечностей на ладони обследующего. При внезапном отнятии рук врача движением вниз больной резко наклоняет туловище кпереди; здоровый человек в таком случае остается неподвижным или легко отклоняется кзади.

Асинергия проксимальных отделов верхних конечностей проверяется следующим образом. Отведенную до горизонтального уровня верхнюю конечность больной с силой сгибает в локтевом суставе (предплечье и кисть — в положении пронации, кисть сложена в кулак). Обследующий пытается разогнуть предплечье больного и при внезапном прекращении сопротивления рука обследуемого с силой ударяется о грудную клетку больного. У здорового этого не происходит, так как быстрое сокращение мышц-антагонистов предотвращает удар. Это — *симптом отсутствия «обратного толчка» Стюарта — Холмса*.

Другая форма мозжечковой атаксии обозначается как *динамическая атаксия*; при ней нарушается выполнение различных произвольных движений конечностями. Этот вид атаксии в основном зависит от поражения полушарий мозжечка. В наиболее отчетливой форме эти

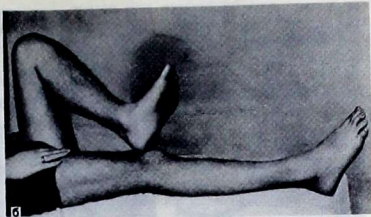
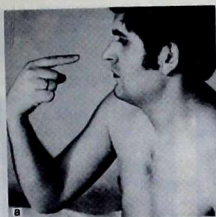


Рис. 49. Пробы на координацию движений.
а — пальценосовая проба; б — пяточно-коленная проба.

расстройства обнаруживаются при исследовании движений верхних конечностей. Для этого выполняются следующие тесты.

Пальценосовая проба: больной вначале с открытыми, а затем с закрытыми глазами указательным пальцем из положения выпрямленной и отведенной в сторону верхней конечности пытается прикоснуться к кончику носа (рис. 49, а). При поражении мозжечковых систем наблюдаются промахивание, мимопопадание и появление дрожания кисти при приближении к цели — *интенционный тремор* (лат. *intendo* — напрягаю, лат. *tremo* — дрожу). Если промахивание пальцем возникает при выполнении пробы только с закрытыми глазами, то это характерно для сенситивной атаксии.

Пяточно-коленная проба: в положении лежа на спине больной сгибает нижнюю конечность в тазобедренном суставе, причем он должен поставить пятку одной стопы на область колена другой (рис. 49, б). Затем, слегка прикасаясь (или почти на весу), сделать движение вдоль передней поверхности голени вниз до стопы и обратно. Эту пробу больной проделывает с открытыми и закрытыми глазами. При мозжечковой атаксии больной промахивается, попадая пяткой в область колена, и затем пятка соскальзывает в стороны при проведении ее по голени.

Пробы на диадохкинез (греч. *diadachnos* — следующий, сменяющий): верхняя конечность согнута в локтевом суставе до

прямого угла, пальцы разведены и слегка согнуты. В таком положении быстро совершаются пронация и супинация кисти (имитация вкручивания электрической лампочки). При поражении мозжечка наблюдаются неловкие, размашистые и несинхронные движения — *adiaдохкинез*. Нередко при этом выявляется замедленный темп движений — *брадикинезия*.

Проба на соразмерность движений: верхние конечности вытянуты вперед ладонями вверх, пальцы разведены (раздвинуты). По команде врача ладоня должна быстро повернуть кисти ладонями вниз (пронаторная проба). На стороне поражения мозжечка отмечается избыточная ротация кисти — *дисметрия* (*гиперметрия*). Этот феномен можно выявить и при пробе с молоточком: больной удерживает неврологический молоточек за рукоятку одной ладонью, а I и II пальцами другой — сжимает поочередно то узкую часть рукоятки, то резинку молоточка (рис. 50). При этом выявляются излишние движения — разведение пальцев и несоразмерное их смыкание.

Указательная проба: большой II пальцем стремится попасть в молоточек, который перемещают в различных направлениях.

Проба Шильдера: пациент вытягивает руки вперед, закрывает глаза, затем одну верхнюю конечность поднимает вверх до вертикального уровня и по команде опускает ее до уровня горизонтально вытянутой другой руки. Если опускающаяся верхняя конечность окажется ниже гори-

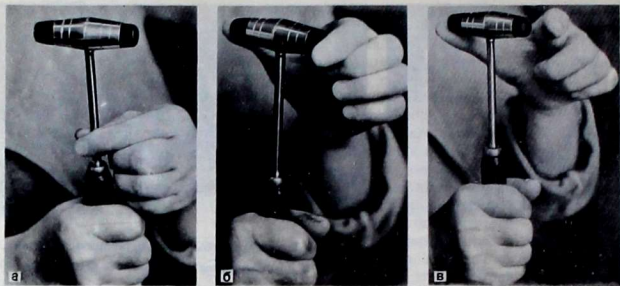


Рис. 50. Проба с молоточком.

Исследование координации движений при поочередном сжатии рукоятки (а), головки (б); гиперметрия (в) — в левой кисти выявляется избыточное разведение I и II пальцев.

зонтального уровня, это — гиперметрия.

Кроме нарушения этих проб с движениями конечностей, при поражении мозжечковых систем расстраиваются и другие простые и сложные двигательные акты. Отметим некоторые из них.

Расстройство речи — в результате инкоординации речедвигательной мускулатуры речь больного становится замедленной (*брадилалия*), теряет плавность, вместе с тем она становится взрывчатой, ударения ставятся не на нужных слогах — *скандирующая речь*.

Изменение почерка — почерк становится неровным, чрезмерно крупным (*мега-лография*). Больной не может нарисовать круг или другую правильную фигуру.

Нистагм — ритмичное подергивание глазных яблок при взгляде в стороны или вверх (своего рода интенционный тремор глазодвигательных мышц). При страдании мозжечковых систем плоскость нистагма обычно совпадает с направлением произвольных движений глазных яблок — при взгляде в стороны нистагм горизонтальный, при взгляде вверх-вниз — вертикальный. Иногда нистагм является врожденным. Такой нистагм обычно имеется не только при отведении глазных яблок в стороны (при напряжении мышц), но и при взгляде прямо («спонтанный нистагм»). А. В. Триумфов (1974) предложил следующий признак для отличия

врожденного от приобретенного нистагма: если горизонтальный нистагм при взгляде в сторону является результатом приобретенного заболевания нервной системы, то при взгляде вверх он становится вертикальным или исчезает; врожденный нистагм при переводе взгляда вверх сохраняет свой прежний характер (горизонтальный или ротаторный нистагм).

При поражении мозжечковых систем, кроме нарушения качественной стороны произвольных движений, может изменяться мышечный тонус (мышечная дистония). Наиболее часто наблюдается мышечная гипотония: мышцы становятся дряблыми, вялыми, возможна гипермобильность суставов. При этом могут снижаться глубокие рефлексы.

Координация движений нарушается при страдании лобной и височной долей и их проводников (*tractus cortico-ponto-cerebellares*). В таких случаях расстраиваются ходьба и стояние, туловище отклоняется назад и в сторону, противоположную очагу. Выявляется миоподпадание в руке и ноге (*гемиатаксия*). При таком виде нарушения координации обнаруживаются и другие признаки поражения соответствующих долей больших полушарий.

Атаксия может возникнуть и при нарушении функции вестибулярного анализа

тора, в частности его проприоцепторов в лабиринте — лабиринтная, или вестибулярная, атаксия. При ней расстраивается равновесие тела, во время ходьбы больной отклоняется в сторону пораженного лабиринта. Характерны системное головокружение, тошнота, а также горизонтально-ротаторный нистагм. На стороне пораженного лабиринта может нарушаться слух.

Таким образом, расстройство координации произвольных движений наблю-

дается при поражении как самого мозжечка, так и проводников, по которым приводятся к нему импульсы от мышц, полукружных каналов внутреннего уха и коры головного мозга и отводятся от мозжечка к двигательным нейронам мозгового ствола и спинного мозга. Больные с поражением мозжечковых систем в покое обычно никаких патологических проявлений не обнаруживают. Различные виды инкоординации появляются у них только при напряжении мышц.

Глава 7

РАССТРОЙСТВА ФУНКЦИЙ ЧЕРЕПНЫХ НЕРВОВ

Двигательная функция мышц лица, глазных яблок, мягкого неба, глотки, голосовых связок и языка, а также чувствительность кожи лица, слизистых оболочек глаза, ротовой полости, носоглотки и гортани обеспечивается черепными нервами. Из 12 пар черепных нервов (nn. craniales) чисто чувствительными являются I, II и VIII пары, двигательными — III, IV, VI, VII, XI и XII пары и смешанными — V, IX, X пары (рис. 51).

Многие из них содержат вегетативные волокна (III, VII, IX и X пары). Чувствительные нервы составляют периферические отделы анализаторов: обонятельного (I), зрительного (II), слухового (VIII), вестибулярного (VIII) и вкусового (VII, IX). Эти нервы являются передатчиками информации об окружающей среде в основном с помощью дистантных рецепторов.

Два первых из черепных нервов (обонятельный и зрительный) по строению отличаются от других (они представляют собой как бы части мозга, вынесенные на периферию).

Другие 10 пар черепных нервов, помимо своеобразия каждого из них, имеют и общие черты со спинномозговыми корешками и нервами. Двигательное ядро черепного нерва — это комплекс нейронов, гомологичных клеткам передних рогов спинного мозга. Поражение двигательного ядра того или другого черепного нерва приводит к одностороннему параличу иннервируемых мышц. Паралич

будет иметь признаки поражения периферического нейрона. Односторонний перерыв подходящих к ядру черепного нерва корково-ядерных волокон в результате их неполного перекреста центрального паралича не вызывает, так как их функция компенсируется неперекрещенными волокнами.

Двусторонний перерыв корково-ядерных волокон приводит к двустороннему параличу соответствующих черепных нервов. Паралич будет иметь признаки поражения центрального нейрона. Аfferентные проводники, относящиеся к тому или другому черепному нерву, также имеют общие признаки с гомологичными образованиями спинномозговых нервов. У тех и других трехнейронное строение, периферический (рецепторный) нейрон располагается в ганглии соответствующего черепного нерва, второй нейрон — в чувствительном ядре, а третий нейрон — в вентролатеральном ядре зрительного бугра.

I пара. Обонятельный нерв — nn. olfactorii. В слизистой оболочке верхней носовой раковины и носовой перегородки (желобоватая ямка площадью около 5 см²) среди опорных тканевых элементов рассеяны высокодифференцированные нейроэпителиальные клетки, называемые обонятельными. Они играют роль периферического нейрона. Общее число их составляет около 1 млн. Пахучие вещества, содержащиеся в воздухе, возбуждают особого рода рецепторы —

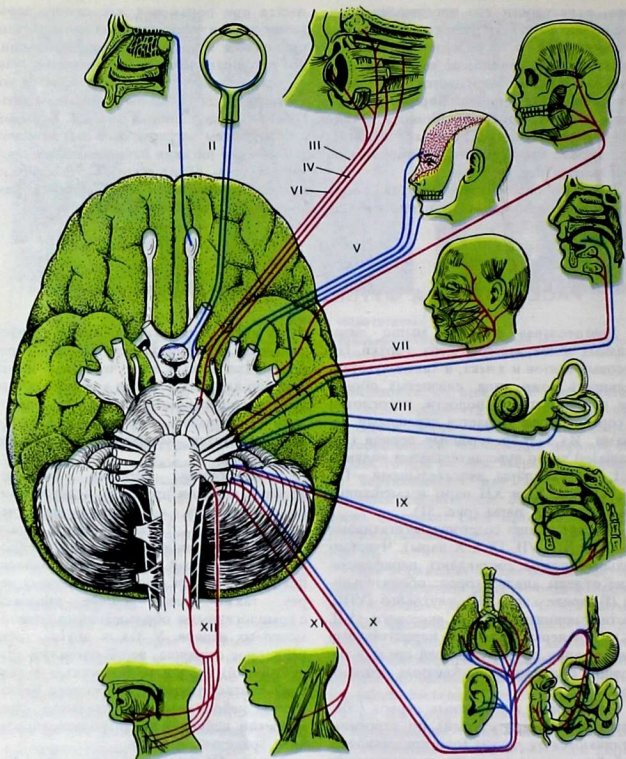


Рис. 51. Нижняя поверхность головного мозга. Места выхода и иннервация черепных нервов.

киношилоподобные волоски на конце периферического отростка обонятельной клетки. Волоски увеличивают ее воспринимающую поверхность.

Чтобы в обонятельном волокне возник импульс, на его окончание должно попасть не менее 8 молекул, а для появления ощущения запаха должно быть возбуждено не менее 40 нервных волокон.

Механизм действия обонятельного рецептора недостаточно ясен. Возможно как прямое воздействие молекул пахучего вещества на рецепторы, так и улавливание ими волн от колебаний атомов в молекуле.

Аксоны обонятельных клеток проводят возбуждение к мозгу. Комплексы аксонов образуют видимые простым гла-

зом тонкие нервы (15–20), напоминающие нити. Эти нити проходят в полость черепа через отверстия в пластинке решетчатой кости (рис. 52) и присоединяются к обонятельной луковице (*bulbus olfactorius*), которая располагается на нижней поверхности лобной доли, затем обонятельная луковица переходит в обонятельный тракт (*tractus olfactorius*). В своих задних отделах тракт направляется в особое образование треугольной формы — обонятельный треугольник, или бугорок (*trigonus olfactorium*). Обонятельный треугольник примыкает к переднему продырявленному веществу (*substantia perforata anterior*).

Аксоны обонятельных клеток, т. е. аксоны первого нейрона вступают в контакт со вторым нейроном — так называемыми митральными клетками обонятельной луковицы. Часть аксонов второго нейрона идет дальше без перерыва, часть образует синаптическую связь с третьим нейроном, располагающимся в обонятельном канатике и в обонятельном бугорке. Обонятельные луковица, канатик и треугольник по своему происхождению и строению представляют собой как бы часть коры мозга, отделенную от нее. Вторые и третьи нейроны обонятельного пути являются «первичными» центрами обоняния.

Аксоны третьих нейронов и часть вторых нейронов обгибают мозолистое тело сверху и снизу (рис. 53) и в составе клиновидного пучка (*fasciculus uncinatus*) подходят ко вторичным корковым обонятельным центрам. К ним относятся извилины медиобазальной поверхности височной доли: парагиппокампова (в ее крючке — *uncus*) и грушевидная извилины, гиппокампа. Все эти образования входят в состав филогенетически так называемой старой коры. Кроме того, часть нейронов оканчивается у клеток *substantia perforata anterior*, *septum pellucidum* и *tuber cinereum nucleus corporis mammillaris*.

Обонятельная область слизистой оболочки носа связана с первичными и вторичными корковыми центрами своей стороны. Однако и первичные, и вторичные обонятельные центры соединяются друг с другом коллатеральными волокнами, идущими через переднюю спайку мозоли-

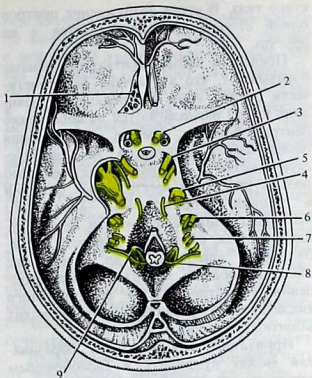


Рис. 52. Места выхода черепных нервов в основании черепа.

1 — решетчатая пластинка (обонятельный нерв); 2 — зрительный канал (зрительный нерв и глазничная артерия); 3 — верхняя глазничная шель (глазодвигательный, блоковый, отводящий и глазничный нервы); 4 — круглое отверстие (верхнечелюстной нерв); 5 — овальное отверстие (нижнечелюстной нерв); 6 — внутреннее слуховое отверстие (лицевой и преддверно-улитковый нервы); 7 — яремное отверстие (языкоглоточный, блуждающий и добавочный нервы); 8 — большое затылочное отверстие (добавочный нерв входит в полость черепа); 9 — подъязычный канал (подъязычный нерв).

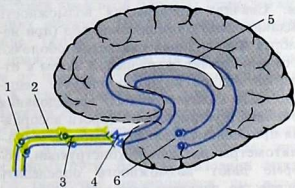


Рис. 53. Проводящие пути обонятельного анализатора.

1 — обонятельные клетки; 2 — обонятельные нити; 3 — обонятельная луковица; 4 — обонятельный треугольник; 5 — мозолистое тело; 6 — клетки коры парагиппокамповой извилины.

стого тела. В итоге возбуждение центров одной стороны распространяется и на другую.

Последние экспериментальные данные показывают, что в участках филогенетически старой коры (гиппокампова извилина и др.) располагаются не собственно центры обоняния, а места переключения обонятельных импульсов на лимбическую систему, которая играет важную роль в регуляции вегетативных функций и эмоций. Обонятельный анализатор оказывает влияние на пороги цветоощущения, слуха, вкуса, возбудимости вестибулярного аппарата и др. Отсутствие обоняния обычно замедляет темп мышления. Известно участие обонятельного анализатора в организации поведенческих защитных реакций организма.

Ирритация этих корковых образований может приводить к своеобразным приступам ощущений не существующего в действительности запаха (*обонятельные галлюцинации*). Такие пароксизмы имеют топико-диагностическое значение, указывая на поражение височной доли мозга.

Исследование обонятельной функции производится ароматическими веществами (камфорное, гвоздичное, розовое или мятное масла, настойка валерианы и др.). Следует избегать применения веществ, обладающих резким, раздражающим запахом (10% раствор аммиака, уксусная кислота и др.), которые воспринимаются рецепторами не только обонятельного, но и тройничного нервов. Каждый носовой ход исследуется отдельно. Глаза и рот испытуемого должны быть закрыты. Сначала проверяется возможность дыхания через один носовой ход (при насморке или полипах слизистой оболочки носа оно бывает затруднено). Затем к открытой ноздре подносят пахучее вещество. Для количественного исследования обоняния и установления порога восприятия применяются особые приборы — ольфактометры различной конструкции, которые дают возможность определить количество пахучего вещества, достаточное для восприятия запаха. В клинике обычно ограничиваются качественной пробой, выявляя, ощущает ли испытуемый запах знакомых ему пахучих веществ отдельно каждой ноздрей.

Одностороннее понижение обоняния (*гипосмия*) или его полная утрата (*аносмия*) наблюдаются при поражении обонятельных нервов в области решетчатой кости (опухоль, перелом, травматическая гематома, этмоидит). Также односторонняя anosmia развивается при поражении обонятельных луковицы, тракта и треугольника и переднего продырявленного вещества. К гипосмии приводят патологические процессы на основании лобной доли, в медиальных отделах передней черепной ямки (опухоль лобно-базальной локализации, гематомы при субарахноидальном кровоизлиянии, очаговые арахноэнцефалиты, кистозно-слипчивые лептопахименингиты, абсцессы, трещины и переломы костей основания передней черепной ямки с субдуральной гематомой, контузионные очаги геморрагического размягчения орбитальных отделов лобной доли, опухолевидные образования — гоммы, туберкуломы и т. п.).

Двусторонняя гипо- или anosmia нередко имеет риногенный характер — при гриппе, атрофических ринитах, ОРВИ. Снижение обоняния может наступать при внутричерепной гипертензии, отеке и набухании мозга, при которых мозговые структуры прижимаются к костям основания передней черепной ямки. Изредка тотальная anosmia связана с аплазией периферического или центрального обонятельного нейрона (конгенитальная anosmia); в частности, это встречается при синдроме Каллмана (комплексе наследственных аномалий — сочетание мужского гипогонадизма с anosmией; большой евнухоидный рост, позднее половое созревание, гипоплазия полового члена, яичек и мошонки, anosmia центрального генеза, изредка цветовая слепота. В моче уменьшено содержание гонадотропина и 17-кетостероидов).

Гипосмия может развиваться при сахарном диабете, гипотиреозе, склеродермии, болезни Педжета, синдроме Шихена и при введении некоторых лекарственных препаратов (пенициллин, 1-дофа, фенилин, мерказолил и др.).

Спонтанно возникающие пароксизмы не существующего в действительности, чаще всего неприятного запаха, — обонятельные галлюцинации, возникают при

ирритации корковых образований обонятельного анализатора (гиппокампа). Они могут сочетаться с паросмией (обонятельная парестезия), вкусовыми, вестибулярными, вегетативно-висцеральными и другими расстройствами. Обонятельные галлюцинации проявляются самостоятельно или в виде ауры перед началом эпилептического припадка.

Сочетание обонятельных и вкусовых галлюцинаций с эпилептическими приступами характерно для поражения крючка гиппокампа и миндалевидного тела (унцинатные припадки).

К корковым обонятельным нарушениям относятся и обонятельные агнозии: утрата или снижение способности узнавать запахи и их предметную принадлежность (при сохранности элементарных обонятельных функций). Это возникает при нарушении ассоциативных связей между гиппокампом и окружающими его корковыми зонами.

Иногда функциональная гипосмия может встречаться при неврозах и беременности. Снижение обоняния наступает также у пожилых людей вследствие дегенеративно-атрофических изменений в обонятельных нейронах (сенильная гипосмия). Ее приходится дифференцировать от респираторной гипосмии — в результате нарушения носового дыхания при искривлении носовой перегородки, полипах, дыхании через рот и т. п.

Преходящие извращения обоняния возможны во время беременности, а также при отравлениях химическими веществами и при психозах (шизофрении).

II пара. Зрительный нерв — п. opticus. Формирование зрительных ощущений и зрачковых реакций начинается с момента воздействия света на сетчатую оболочку глаза.

Сетчатая оболочка — сетчатка (retina) представляет собой производное эмбриональной закладки переднего мозга. В сетчатке заложена цепочка из трех периферических нейронов зрительного пути. Первый из них — зрительные клетки со своеобразными дендритами в виде палочек, которые являются рецепторами черно-белого зрения, и колбочек, которые являются рецепторами цветового зрения, второй — биполярные клетки, третий —

ганглиозные клетки. Ганглиозные клетки по морфологическому строению сходны с нейронами коры большого мозга, так как их аксоны не имеют слоя шванновской оболочки и по строению близки к нервным волокнам белого вещества мозга. Совокупность аксонов ганглиозных клеток образует зрительный нерв. Видимую при офтальмоскопии начальную часть зрительного нерва называют его диском, или соском. Из глазницы в полость черепа зрительный нерв проходит через *canalis opticus*. Впереди и сверху от турецкого седла волокна нерва делают частичный перекрест (*chiasma opticum*). Перекрещиваются волокна, идущие от медиальных (носовых) половин сетчатки, волокна от латеральных (височных) половин идут по своей стороне.

Дальнейший участок зрительного пути от зрительного перекреста до латерального коленчатого тела называют *зрительным трактом*. Таким образом, зрительный нерв и тракт образованы аксонами третьего нейрона. Четвертый нейрон располагается в латеральном коленчатом теле и в подушке таламуса. Первичным зрительным центром считают латеральное коленчатое тело. Аксоны четвертого нейрона, направляющиеся ко вторичному центру зрения, в коре затылочной доли образуют зрительную лучистость (пучок Грасиоле). Корковая зона зрения располагается в области верхнего и нижнего краев шпорной борозды (*sul. calcarinus*) на медиальной поверхности затылочной доли (цитоархитектоническое поле 17). Верхний край этой борозды принадлежит клину (*cuneus*), нижний — язычной извилине (*gyrus lingualis*). Следовательно, в правом зрительном тракте идут волокна от правых половин каждой сетчатки, а в левом тракте — от левых (рис. 54). Имеется еще одно стереометрическое соответствие в расположении волокон (отчасти и групп нейронов) по всему зрительному пути. Верхняя половина сетчатой оболочки проецируется по всему этому пути сверху, а нижняя — снизу. Проводники от верхней половины сетчатки заканчиваются в *cuneus*, а от нижней — в *gyrus lingualis*.

В составе зрительного нерва и тракта имеются также волокна, направляющиеся

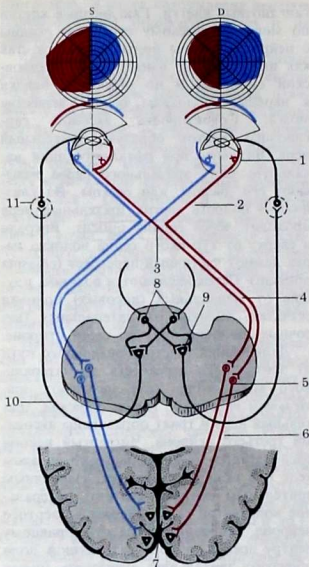


Рис. 54. Схема строения зрительного анализатора.

1 — нейроны сетчатки; 2 — зрительный нерв; 3 — зрительный перекрест; 4 — зрительный тракт; 5 — клетки наружного коллатерального тела; 6 — зрительная лучистость; 7 — медиальная поверхность затылочной доли (шпорная борозда); 8 — ядро переднего двукольмия; 9 — клетки ядра III пары черепных нервов; 10 — глазодвигательный нерв; 11 — ресничный узел.

в верхние холмики пластинки крыши среднего мозга к ядрам глазодвигательного нерва. К восприятию зрительных ощущений эти проводники отношения не имеют. Они составляют афферентную часть дуги зрачкового рефлекса на свет.

При исследовании функции зрения необходимо определить остроту зрения, под которой подразумевается способность глаза различно воспринимать 2 точки, расположенные друг от друга на некотором расстоянии. Проверяется острота зрения с помощью таблиц Сив-

цева со знаками различной величины (буквы, цифры, фигуры и др.).

На стандартных таблицах имеется обычно 12 рядов знаков — оптотипов. Изменение величины оптотипов выполнено в арифметической прогрессии в десятичной системе, так что при обследовании с 5 м чтение каждой последующей строки сверху вниз свидетельствует об увеличении остроты зрения на 0,1. За нормальную остроту зрения равную 1 принята обратная величина угла зрения в 1 мин. Детали оптотипов 10-го ряда видны под углом зрения в 1', следовательно, острота зрения глаза, различающего оптотипы этого ряда, будет равна 1.

Ослабление остроты зрения называется *амблиопией*, полная потеря зрения — *амаврозом*. Важное значение в неврологии приобретает исследование полей зрения. *Поле зрения* — это участок пространства, который видит неподвижный глаз. Из-за полного перекреста волокон зрительного нерва в сетчатке происходит как бы анатомическое разделение на 2 вертикальные половины (правую и левую). Поэтому и поле зрения можно разделить на соответствующие 2 половины. Так как хрусталик глаза является двояковыпуклой линзой, проходящие лучи света в нем преломляются и перекрещиваются. В результате на сетчатке получается обратное изображение видимых предметов. Таким образом, правая часть поля зрения проецируется на левую половину сетчатки и наоборот. В пределах одной половины поля зрения можно выделить верхний и нижний квадранты.

Поле зрения проверяется с помощью периметра. Он представляет собой черную металлическую полосу, изогнутую в форме полукруга, со шкалой, градуированной от 0 до 180°, укрепленную шарниром на вертикальной стойке. В середине этого полукруга находится белый неподвижный объект, служащий для испытуемого точкой фиксации взгляда. Вращение дуги вокруг оси позволяет произвести исследование поля зрения в различных меридианах. Голова обследуемого фиксируется на специальной подставке в таком положении, чтобы глаз находился в центре кривизны дуги периметра напротив фиксации точки. Другой глаз закрывается повязкой. В качестве подвижных объектов применяют белые и цветные кружки (диаметр 5 мм). Обследующий медленно передвигает подвижную метку по шкале периметра от периферии к центру, отмечая на шкале угол, при котором появляется метка. Затем объект передвигают от

центра к периферии и отмечают при этом момент его исчезновения. Углы появления и исчезновения метки при хорошем внимании испытуемого почти совпадают и являются границей поля зрения для данного меридиана. Такое исследование производят, изменяя положение дуги каждый раз на 15° от горизонтального к вертикальному уровню. Результаты проводимых измерений заносят на специальные бланки. Отмеченные точки соединяют линиями, и эти величины сопоставляют с нормальными показателями. На белый цвет в норме границы полей зрения следующие: наружная — 90% , внутренняя — 60% , нижняя — 70° , верхняя — 60° . Для красного цвета эти границы на $20-25^\circ$ меньше.

Невидимая часть поля зрения на бланках заштриховывается. Для ориентировочной оценки поля зрения можно исследовать и более простым способом. Один глаз больной закрывает ладонью, другим смотрит на переносицу сидящего напротив обследующего (фиксируя взгляд в одну точку). Обследуемый передвигает молоточек или шевелящиеся пальцы по периметру из-за головы обследуемого — к центру его поля зрения. Это движение выполняют отдельно с правой и с левой стороны, сверху и снизу, т. е. во всех квадрантах поля зрения (рис. 55, а). Обследуемый должен отметить момент, когда он заметит молоточек.

Выпадение одной половины поля зрения называется гемианопсией. Ее можно подтвердить и пробой с делением полотенца (рис. 55, б): обследующий располагается напротив больного и натягивает полотенце (или другой узкий предмет длиной около $70-80$ см) двумя руками; больной фиксирует свой взгляд в одной точке и показывает, где он видит половину видимой части полотенца. На стороне гемианопсии остается более длинный конец полотенца.

Поражение сетчатки или одного зрительного нерва приводит к снижению остроты зрения или полной слепоте (амавроз). При слепоте исчезает прямая реакция зрачка на свет, так как выключается афферентная часть дуги зрачкового рефлекса; содружественная реакция зрачка при освещении здорового глаза остается из-за сохранности эфферентной части дуги этого рефлекса (в составе III пары черепных нервов). Иногда может возникать выпадение в центре поля зрения, что



Рис. 55. Исследование полей зрения.

а — с помощью молоточка (проверяется правый верхний квадрант поля зрения); б — проба с делением полотенца пополам (левосторонняя гемианопсия).

больной ощущает как «пятно затемнения» (*положительная скотома*). При страдании коры затылочной доли (поле 17) также может появляться в поле зрения «зона невидения», но больные этого дефекта не замечают, поэтому такое расстройство называют *отрицательной скотомой*.

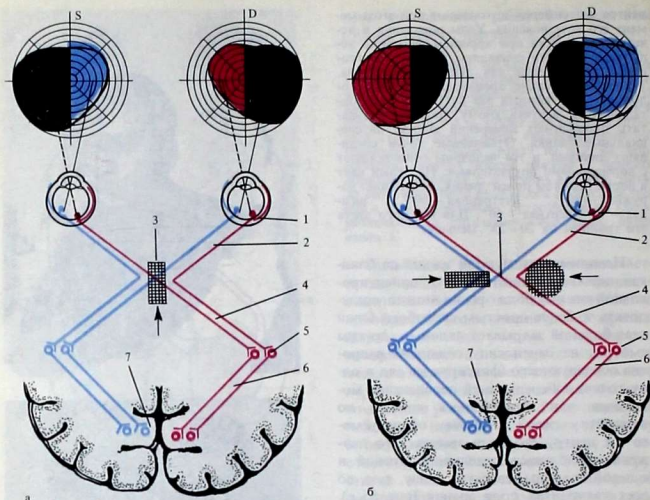


Рис. 56. Схема гетеронимной гемианопсии.

а — битемпоральная гемианопсия; б — биназальная гемианопсия.

1 — нейроны сетчатки глазного яблока; 2 — зрительный нерв; 3 — зрительный перекрест; 4 — зрительный тракт; 5 — клетки наружного колленчатого тела; 6 — зрительная лучистость; 7 — кора вокруг шпорной борозды затылочной доли. Стрелками показано расположение патологического очага.

В области перекреста зрительных нервов патологический процесс может разрушить только центральные ее отделы, где проходят перекрещивающиеся волокна от внутренних (носовых) половин сетчатки. В таких случаях выпадают височные половины полей зрения — *битемпоральная гемианопсия* (рис. 56, а). Реже наблюдается повреждение только наружных участков перекреста зрительных нервов. У таких больных выключаются проводники от наружных половин сетчатки обоих глаз, что приводит к выпадению носовых (внутренних) половин полей зрения — *биназальная гемианопсия* (рис. 56, б). Это две разновидности так называемой *разноименной (гетеронимной) гемианопсии*. Неполное сдавление зрительного перекреста со всех сторон приводит к концентрическому сужению полей зрения.

Поражение зрительного тракта и наружного колленчатого тела вызывает *одностороннюю (гомонимную) гемианопсию (трактусовую гемианопсию)* (рис. 57, а, б). Такая же гемианопсия возникает и при выключении зрительных проводников — зрительной лучистости в области внутренней капсулы или в глубине теменно-височно-затылочной доли (*центральная гемианопсия*).

Существуют некоторые признаки, позволяющие отличить эти два вида гомонимной гемианопсии. При трактусовой гемианопсии обнаруживается простая атрофия зрительных нервов, утрачивается реакция зрачка на свет (при освещении щелевой лампой со стороны «слепой» половины поля зрения), при неполной гомонимной гемианопсии часто имеется резко выраженная асимметрия дефектов поля

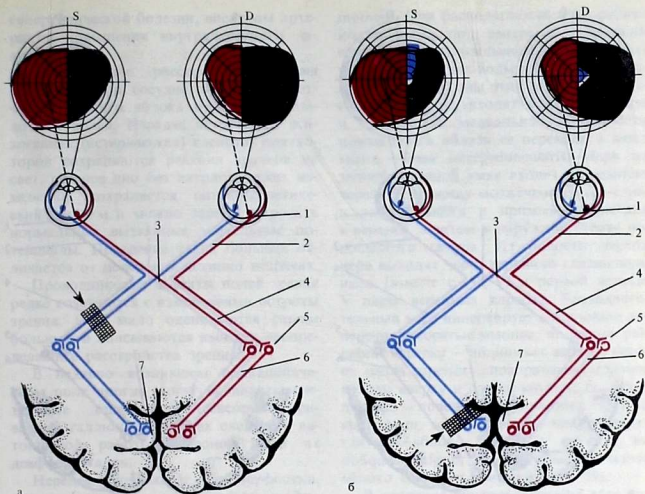


Рис. 57. Схема гомонимной гемианопсии.

а — правосторонняя трактусовая гемианопсия; б — правосторонняя центральная гемианопсия. Цифровые обозначения те же, что на рис. 56. Стрелками показано расположение патологического очага.

зрения. При центральной (проводниковой) гемианопсии атрофии зрительных нервов нет, сохранена гемианопсическая реакция зрачков на свет (при освещении щелевой лампой отдельно правой и левой половин сетчатки), дефекты поля зрения обычно симметричны.

При избирательном поражении глубоких отделов теменной доли или супекус затылочной доли выключаются проводники от верхних квадрантов соответствующих половин сетчатки, что вызывает *нижнеквадрантную гемианопсию* (рис. 58, а). При поражении височной доли или *gyrus lingualis* появляется *верхнеквадрантная гемианопсия* (рис. 58, б).

При постхиазмальном поражении зрительного пути (зрительной лучистости) всей медиальной поверхности затылочной доли зрение сохранено лишь в центральных участках поля (центральное,

или трубчатое, зрение), так как волокна, идущие от желтого пятна, имеют двустороннее корковое представительство («макулярное зрение»).

Раздражение коры в области шпорной борозды сопровождается зрительными галлюцинациями в противоположных половинах полей зрения (цветные круги, вспышки «молнии», искры и другие фотомы). Обычно такие фотомы являются аурой (предвестником) эпилептического припадка. При раздражении наружной поверхности затылочной доли (на стыке с височной и теменной) зрительные галлюцинации бывают более сложными: кадры из кинофильмов, геометрические фигуры, лица; иногда предметы кажутся увеличенными в размерах (*макропсия*), уменьшенными (*микропсия*), искаженными (*метаморфопсия*).

Кроме полей зрения, у больных прове-

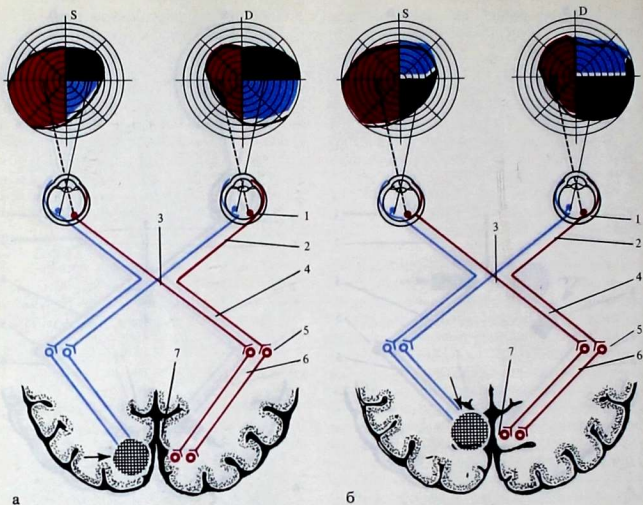


Рис. 58. Схема квадрантной гемианопсии.

а — верхнеквадрантная правосторонняя гемианопсия (очаг в области gyrus lingualis или в глубине височной доли); б — нижнеквадрантная правосторонняя гемианопсия (очаг в cuneus или в глубине теменной доли). Цифровые обозначения те же, что на рис. 56. Стрелками показано расположение патологического очага.

ряется цветоощущение с помощью специальных полихроматических и пигментных таблиц. Отсутствие различения цветов (частичная цветовая слепота) называется *дальтонизмом*. Дальтонизм обычно генетически обусловлен и встречается примерно у 8% мужчин, по-видимому, вследствие недоразвития воспринимающих цвет колбочек, основная часть которых в норме сконцентрирована в области желтого пятна. Полная цветовая слепота, кроме врожденной, может возникать и при частичной атрофии зрительных нервов.

Важное значение в неврологической клинике придается исследованию глазного дна. Офтальмоскопия позволяет выявить неврит зрительного нерва (в результате воспалительного процесса), атрофию соска зрительного нерва (при опухоли ги-

пофиза, рассеянном склерозе, сифилисе нервной системы и др.) и застойный сосок зрительного нерва (при повышении внутричерепного давления).

Медленно прогрессирующие расстройства зрения бывают при сдавлении зрительного нерва или зрительного перекреста опухолью — менингиомой, дермоидной опухолью, глиомой, а также при аневризме внутренней сонной артерии или при атеросклеротическом поражении.

Внезапные или быстро прогрессирующие нарушения зрения одного глаза развиваются при травме головы с переломом костей передней черепной ямки и канала зрительного нерва (сочетается с аносмией), сосудистых поражениях зрительного нерва (ишемия, кровоизлияние), при атеросклерозе со стенозированием внутренней сонной артерии и ее ветвей,

гипертонической болезни, височном артериите, повышении внутричерепного давления.

Двусторонние расстройства зрения возникают при сосудистой ишемии сетчатки глазного яблока или коры затылочных долей. Изредка встречается психогенная (истерическая) слепота, при которой сохраняются реакции зрачков на свет, глазное дно без патологических изменений, сохраняется оптико-кинетический нистагм и можно зарегистрировать нормальные вызванные зрительные потенциалы. Поведение таких больных отличается от поведения истинно незрячих.

Проводниковые дефекты полей зрения редко сочетаются с изменениями остроты зрения. Они мало оцениваются самим больным и описываются ими как неопределенные расстройства зрения.

В недавно возникшем гемианопическом поле иногда могут возникать зрительные ощущения (сенсорно-деприватные галлюцинации) как следствие автономной работы нейронов из-за их деафферентации.

Нередко возникают дисморфопсии, при которых предметы кажутся маленькими (микроспия) или большими (макроспия). Наблюдается это при височной эпилепсии, мигрени (в частности, при так называемом синдроме «Алиса в стране чудес»: деперсонализация, нарушение восприятия времени и пространства, а также собственного тела и окружающей обстановки).

Нарушение узнавания цвета (ахроматопсия) встречается при ишемии коры затылочной доли. Видение всех предметов в одном цвете (монохроматопсия) характерно для интоксикации, например, при отравлении наперстянкой все предметы кажутся желтыми, или кровоизлияния в макулярную зону (эритропсия).

Глазодвигательные нервы (III, IV и VI пары). Движения глазных яблок осуществляются мышцами, иннервируемыми тремя парами нервов: глазодвигательными (III), блоковыми (IV) и отводящими (VI).

III пара. Глазодвигательный нерв — *n. oculomotorius*. В составе глазодвигательного нерва проходят волокна мотонейронов, тела которых составляют парные крупноклеточные ядра (*nucl. nervi oculo-*

motorii). Они располагаются в покрышке ножки мозга под вентральной стенкой среднего мозга (сильвиева водопровода) на уровне верхних холмиков крыши среднего мозга. Аксоны этих клеток идут дугообразно вниз, входят в красное ядро и выходят на медиальной поверхности ножки мозга вблизи ее перехода в мост мозга — *fossa interpeduncularis*. Нерв из задней черепной ямки входит в среднюю черепную щель между мозжечковым наметом и ножкой мозга и примыкает вначале к верхней, а затем к наружной стенке пещеристого синуса. Из полости черепа нерв выходит через верхнюю глазничную щель (вместе с IV, VI и первой ветвью V пары черепных нервов). Глазодвигательный нерв иннервирует следующие поперечнополосатые мышцы: *m. levator palpebrae superior* — поднимает верхнее веко; *m. rectus superior* — поворачивает глазное яблоко кверху и слегка кнутри; *m. rectus medialis* — поворачивает глазное яблоко кнутри; *m. rectus inferior* — поворачивает глазное яблоко книзу и кнутри; *m. obliquus inferior* поворачивает глазное яблоко кверху и кнаружи (рис. 59).

В сложном крупноклеточном ядре нерва выявляется определенное расположение нейронов, иннервирующих отдельные мышцы глаза (рис. 60): в верхнем отделе находятся клетки к нижней прямой мышце, а затем последовательно к нижней косой, медиальной прямой, верхней прямой и в самом нижнем отделе ядра — к мышце, поднимающей верхнее веко.

Вторая особенность строения ядра заключается в том, что аксоны клеток, которые идут к медиальной прямой мышце, сразу же переходят на противоположную сторону. Таким образом, волокна от правого ядра глазодвигательного нерва идут в составе левого глазодвигательного нерва к левой прямой медиальной мышце глаза и наоборот. Эта анатомическая деталь позволяет в клинике отличить поражение ядра глазодвигательного нерва от поражения корешка этого нерва.

При повреждении нерва парализуются соответствующие мышцы только на своей стороне: возникает опущение верхнего века (птоз); если это веко приподнять, то видно, что глазное яблоко отклонено кнаружи (его перетягивает функ-

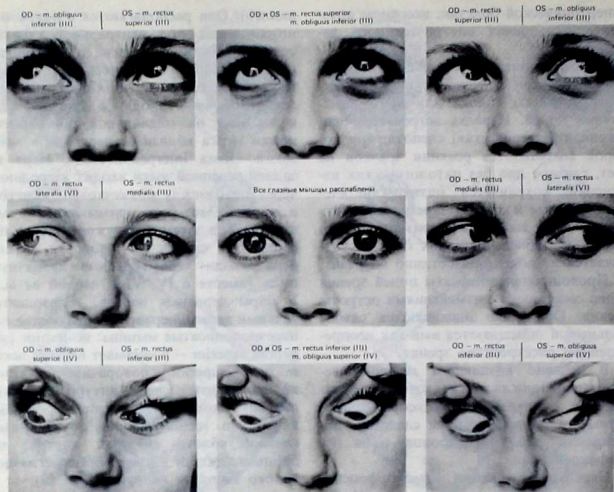

Рис. 59. Мышцы, обеспечивающие движения глазных яблок.

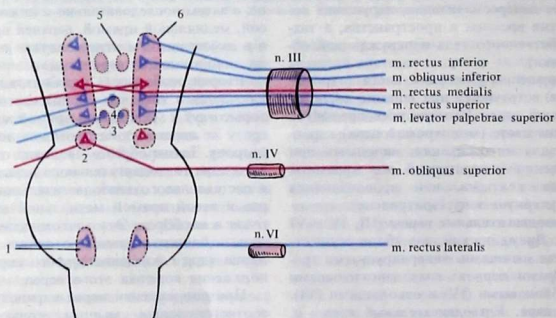


Рис. 60. Топография ядер глазодвигательных нервов (схема).

1 — ядро отводящего нерва; 2 — ядро блокового нерва; 3 — добавочное ядро глазодвигательного нерва; 4 — среднее непарное ядро глазодвигательного нерва (nucl. caudalis centralis); 5 — ядро медиального продольного пучка; 6 — крупноклеточное ядро глазодвигательного нерва.

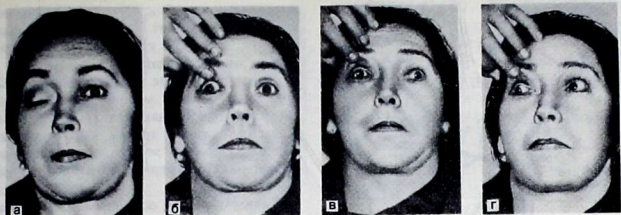

Рис. 61. Паралич правого глазодвигательного нерва.

а — правосторонний птоз (внешний вид больной); б — расходящееся косоглазие (правое веко пассивно поднято); в — неподвижность правого глазного яблока (взгляд влево); г — правое глазное яблоко отводится кнаружи — нормально функционирует отводящий нерв (взгляд вправо).

диционирующая латеральная прямая мышца, иннервируемая VI парой черепных нервов — *расходящееся косоглазие* (*strabismus divergens*), отсутствуют произвольные движения глазного яблока кверху, кнутри и книзу (рис. 61), расширение зрачка. Больной ощущает двоение предметов при взгляде двумя глазами (*диплопия*)¹. Удваивающиеся изображения расходятся как по горизонтали, так и по вертикали, т. е. располагаются одно над другим или под углом друг к другу.

При разрушении ядра глазодвигательного нерва на стороне очага будут парализованы все иннервируемые нервом мышцы, кроме медиальной прямой. Однако на противоположной стороне изолированно выключается только медиальная прямая мышца. Внешне это проявляется расходящимся косоглазием. Двоящиеся предметы воспринимаются как расположенные рядом по горизонтали.

Верхняя прямая мышца и мышца, поднимающая верхнее веко, получают волокна от обоих (правого и левого) ядер глазодвигательных нервов. Этим, очевидно, объясняется синхронность мигания.

¹ Диплопия возникает вследствие того, что при сохранности бинокулярного зрения изображение фокусируемого предмета в обоих глазах получается не на соответствующих, а на различных точках сетчатки, и поэтому в коре больших полушарий одновременно изображение проецируется на два разных подполя и предмет воспринимается двойным (по одному в каждом подполе коры зрительной области).

Кроме двух латеральных крупноклеточных ядер, глазодвигательный нерв имеет еще два мелкоклеточных добавочных ядра (ядро Якубовича — Эдингера — Вестфалия) и непарное заднее центральное ядро (ядро Перлиа).

Аксоны клеток добавочного ядра глазодвигательного нерва иннервируют внутреннюю глазную мышцу (гладкую) — *m. sphincter pupillae*, которая суживает зрачок. Эти парасимпатические волокна являются эфферентной частью дуги зрачкового рефлекса на свет. Рефлекторная дуга состоит из следующих нейронов: в сетчатке глаза — рецепторные нейроны (палочки, колбочки), ганглиозная клетка и нейроны верхних холмиков (рис. 62). Волокна этих нейронов двухолмия подходят к обоим (правому и левому) добавочным ядрам глазодвигательного нерва. Их аксоны в составе глазодвигательного нерва доходят до глазного яблока, где они заканчиваются в ресничном узле (*gangl. ciliare*) — околоорганном парасимпатическом ганглии, от которого волокна поступают к мышце, суживающей зрачок.

При световом раздражении одного глаза ответная реакция в виде сужения зрачка в норме наблюдается как в этом же глазу (прямая реакция зрачка на свет), так и в противоположном (содружественная реакция зрачка на свет). Зрачковые рефлексы функционируют по принципу автоматизма и регулируют поступление количества света на сетчатку глаза. При ярком освещении и сохранности этой ре-

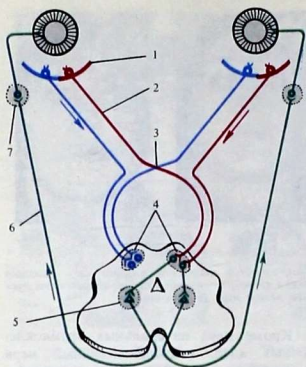


Рис. 62. Схема дуги зрачкового рефлекса на свет.

1 — клетки сетчатки глазного яблока; 2 — зрительный нерв; 3 — зрительный перекрест; 4 — клетки верхних холмиков пластинки крыши; 5 — добавочное ядро глазодвигательного нерва; 6 — глазодвигательный нерв; 7 — ресничный узел.

флекторной дуги зрачок сужается. В темном помещении, наоборот, зрачки расширяются в результате сокращения *m. dilatator pupillae*, которая иннервируется симпатической нервной системой.

При поражении парасимпатических добавочных ядер глазодвигательного нерва развиваются мидриаз (расширение зрачка вследствие паралича циркулярных волокон ресничной мышцы, суживающей зрачок) и снижение реакции зрачка на свет.

Непарное заднее центральное ядро глазодвигательного нерва является также парасимпатическим, его волокна прерываются в *gangl. ciliare* и подходят к ресничной мышце, которая регулирует конфигурацию хрусталика (изменяет его сферичность), чем обеспечивается аккомодация. Содружественно с напряжением ресничной мышцы происходит сужение зрачка — реакция зрачка на аккомодацию. При поражении непарного заднего центрального ядра глазодвигательного нерва или волокон его нейронов наступает паралич аккомодации: при этом человек ви-

дит предметы с близкого расстояния нерезкими, не может читать (нарушается острота зрения), утрачивается реакция зрачка на аккомодацию.

Конвергирование глазных яблок выполняется обеими медиальными прямыми мышцами, однако синхронно происходит и сужение зрачка как результат содружественного возбуждения нейронов добавочных ядер глазодвигательного нерва.

Таким образом, основными симптомами поражения III пары черепных нервов являются: птоз; расходящееся косоглазие и невозможность движений пораженного глазного яблока кнутри (при конвергенции) и вверх; экзофтальм; мидриаз с отсутствием прямой и содружественной реакции зрачка на свет; паралич аккомодации.

IV пара. Блоковый нерв — *n. trochlearis*.

Под водопроводом мозга на уровне нижних холмиков к ядру глазодвигательного нерва примыкает группа двигательных клеток — ядро блокового нерва. Аксоны этих клеток направляются вверх, над водопроводом мозга и позади четверохолмия перекрещиваются в переднем мозговом парусе. Образованный ими нерв огибает ножку мозга и через верхнюю глазничную щель проникает в глазницу, иннервируя только одну мышцу — *m. obliquus superior*, которая при своем сокращении поворачивает глазное яблоко вниз и кнаружи.

Избирательное поражение этого нерва встречается редко. При этом возникает легкое сходящееся косоглазие и диплопия только при взгляде вниз. Такие больные испытывают затруднения при спуске по лестнице, преодолении препятствий, когда приходится смотреть под ноги. При взгляде прямо или во все стороны диплопии не возникает.

VI пара. Отводящий нерв — *n. abducens*.

Ядро нерва расположено на дне ромбовидной ямки (IV желудочек) в дорсальном отделе моста мозга. Аксоны этих нейронов направляются к основанию ствола и выходят на границе между мостом мозга и продолговатым мозгом на уровне пирамид (см. рис. 51). Нерв направляется по основанию мозга, через верхнюю глазничную щель входит в ор-

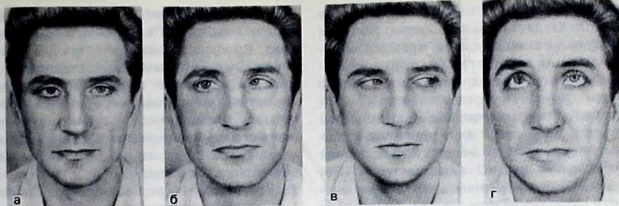


Рис. 63. Паралич правого отводящего нерва.

а — легкое сходящееся косоглазие (внешний вид больного); б — правое глазное яблоко не отводится кнаружи (взгляд вправо); в — норма (взгляд влево); г — легкое приведение кнутри правого глазного яблока (взгляд вверх).

биту и иннервирует одну мышцу — *m. rectus lateralis*, которая отводит глазное яблоко кнаружи. При поражении этого нерва возникает *сходящееся косоглазие* (рис. 63), глазное яблоко невозможно произвольно отвести кнаружи; возникает диплопия, усиливающаяся при взгляде в сторону пораженного нерва. Двоящиеся предметы находятся в одной горизонтальной плоскости.

Содружественные движения глазных яблок. Для осуществления произвольных движений глазных яблок импульсы от коры головного мозга должны поступать к ядрам группы глазодвигательных нервов (III, IV и VI пары). В норме глазные яблоки движутся во всех направлениях содружественно. В заднем отделе второй лобной извилины (вблизи зоны лица прецентральной извилины (рис. 64) располагается область, влияющая на повороты глаза в противоположную сторону. Аксоны этих центральных нейронов проходят в составе передней ножки внутренней сумки, затем в ножке мозга, а в мосту мозга основная их часть переходит на противоположную сторону к ядру отводящего нерва. Таким образом, импульсы, поступающие, например, из правой лобной доли к наружной прямой мышце левого глазного яблока отводят его кнаружи. Однако правый глаз при этом содружественно отводится также влево. Это оказывается возможным благодаря тому, что от ядра отводящего нерва часть

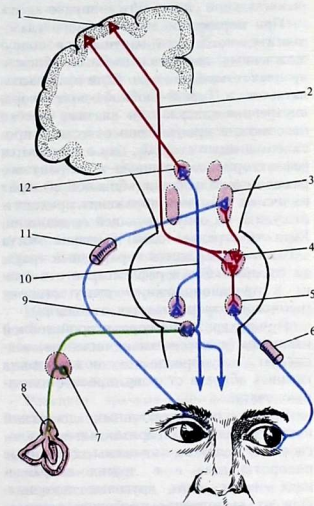


Рис. 64. Иннервация содружественных движений глазных яблок по горизонтальной плоскости влево, система медиального продольного пучка.

1 — средняя извилина правой лобной доли; 2 — передняя ножка внутренней капсулы (*tr. frontopontinus*); 3 — крупноклеточное ядро глазодвигательного нерва (клетки к медиальной прямой мышце глаза); 4 — мостовой центр зрачка (клетки ретикулярной формации); 5 — ядро отводящего нерва; 6 — отводящий нерв; 7 — вестибулярный узел; 8 — полукружные каналы; 9 — ядро преддверное laterальное; 10 — медиальный продольный пучок; 11 — глазодвигательный нерв; 12 — интерстициальное ядро.

локон подходит к той группе нейронов ядра глазодвигательного нерва, которая иннервирует медиальную прямую мышцу. Аксоны именно этой группы нейронов входят в состав глазодвигательного нерва другой стороны. Поэтому импульсы от ядра левого отводящего нерва передаются в левое ядро глазодвигательного нерва и сразу же достигают правой медиальной прямой мышцы глаза. Сокращение этой мышцы приводит к повороту глазного яблока кнутри. Так обеспечиваются произвольные движения по горизонтальной плоскости — вправо-влево.

При поражении этого лобного глазодвигательного пути нарушаются содружественные движения глазных яблок — возникает *паралич взора*. Если очаг располагается в одной лобной доле (кора, внутренняя капсула), то глазные яблоки невозможно произвольно отвести в противоположную сторону, они оказываются рефлекторно смотрящими в сторону пораженного полушария («больной смотрит на очаг»). Об очаге поражения приходится судить по сопутствующей гемиплегии. Если же страдает одна половина моста мозга и повреждается пирамидный тракт, то глазные яблоки рефлекторно отводятся в противоположную очагу сторону («больной отворачивается от очага»).

При раздражении коры второй лобной извилины (джексоновская эпилепсия) возникает судорожные подергивания глазных яблок в сторону, противоположную очагу.

Кроме содружественных движений глазных яблок по горизонтальной плоскости, у человека возможны сочетанные повороты глаз и в других направлениях — вверх, вниз, круговые движения. Для их выполнения требуется одновременное сокращение многих мышц обоих глазных яблок. Координация таких импульсов обеспечивается *системой медиального продольного пучка*. Ядра этого пучка находятся в задней спайке и поводке (ядро медиального продольного пучка и промежуточное ядро — ядра Даркшевича и Кахаля), проводники от них располагаются в дне водопровода мозга и IV желудочка вблизи средней линии, они подходят к клеткам ядер группы глазодвигательных нервов (III, IV и VI пары).

В состав медиального продольного пучка входят волокна от клеток вестибулярных ядер. Волокна медиального продольного пучка спускаются в составе передних канатиков спинного мозга и подходят к клеткам передних рогов шейных сегментов. Очевидно, эти связи обеспечивают содружественное сокращение мышц глазных яблок и мышц шеи, например при поворотах головы.

Достоверных сведений о существовании морфологической связи лобного глазодвигательного пучка с ядром промежуточным пока нет. Однако предполагать такую связь можно. В регуляции сочетанных движений глазных яблок принимают участие и клетки коры зрительного анализатора. Эффекторные клетки затылочной области формируют затылочный глазодвигательный пучок, идущий в противоположном пучку Грасиоле направлении, проходят заднюю ножку внутренней капсулы и заканчиваются в нейронах верхних холмиков и в промежуточном ядре. В опыте с раздражением верхнего края правой шпорной борозды коры затылочной доли раздражение приводит к отклонению глазного яблока влево и вниз. Такая же стимуляция нижнего края этой борозды вызывает движение глазных яблок влево и вверх.

При поражении области четверохолмия нарушаются сочетанные движения глазных яблок по вертикали — паралич взора вверх и вниз (*синдром Парина*).

Частичное поражение медиального продольного пучка может привести к тому, что глазные яблоки занимают различное положение по отношению к горизонтальной линии — расходящееся косоглазие по вертикали: одно глазное яблоко отклоняется слегка книзу и медиально (на стороне очага), другое — кверху и кнаружи (*симптом Гертвига — Мажанди*). Кроме того, при поражении структур системы медиального продольного пучка возможно появление нистагма.

Изучение функции глазодвигательных нервов начинают с осмотра больного; при этом обращается внимание на ширину глазных щелей, форму и ширину зрачков, положение глазных яблок в глазнице (*западание — эндофтальм или выстояние — экзофтальм*), наличие косоглазия.

Затем проверяются зрачковые реакции и движения глазных яблок в разные стороны.

Глазная щель может быть сужена в различной степени и даже полностью закрыта за счет опущения верхнего века при парезе или параличе глазодвигательного нерва. Опущение верхнего века называется птозом. Сужение глазной щели наступает и при нарушении симпатической иннервации глаза, однако в таких случаях оно не достигает выраженных степеней и поднимание верхнего века по заданию сохраняется; симпатический парез обычно сопровождается эндофтальмом легкой степени.

Расширение глазной щели и экзофтальм возможны при раздражении симпатического нерва (например, при тиреотоксикозе). Глазная щель также расширяется вследствие пареза круговой мышцы глаза (VII пара), который обычно сочетается с другими признаками периферического поражения лицевого нерва и экзофтальмом не сопровождается.

Зрачок в норме круглый, с ровными краями. Поражения глазодвигательного нерва и заболеваний радужной оболочки могут вызвать деформацию зрачка; края его становятся неровными, зазубренными, очертания — неправильно-овальными, эллипсовидными. При описании найденного дефекта пользуются сравнением с циферблатом часов (например, на цифре циферблата 5 ч имеется клиновидный деформированный участок).

Диаметр зрачков подвержен значительным изменениям в зависимости от степени освещения глаз. При равномерном освещении, что является обязательным условием для исследования, диаметр зрачков у здоровых одинаков с обеих сторон. Расширение зрачка (мидриаз) возникает при поражении глазодвигательного нерва или в результате раздражения симпатического нерва. Нарушение симпатической иннервации глаза и раздражение глазодвигательного нерва влечет за собой сужение зрачка (миоз). Неравномерность ширины зрачков называется *анизокорией*. Она лучше выявляется при слабом освещении.

При анизокории необходимо определить уровень возможного поражения

структур вегетативной иннервации глаза. Сужение зрачка вследствие нарушения симпатической иннервации обычно комбинируется с эндофтальмом и сужением глазной щели (*синдром Бернара — Хорнера*). Раздражение симпатического нерва дает, помимо расширения зрачка, экзофтальм и расширение глазной щели (*синдром Пурфиора дю Пти*). Если зрачок расширен из-за поражения глазодвигательного нерва, то одновременно ослабляется реакция его на свет и конвергенцию с аккомодацией, могут быть и другие симптомы поражения III пары.

Для проверки реакций зрачков на свет большое значение имеет выбор источника освещения. Лучше пользоваться карманным фонариком или не слишком яркой электрической лампой. Исследование прямой реакции зрачка на свет производится так: больной закрывает один глаз ладонью, а перед обследуемым глазом на расстоянии 15—30 см включают источник света (или быстро вносят его со стороны в поле центрального зрения); при этом регистрируются степень и устойчивость сужения зрачка. Таким же способом проверяется содружественная реакция зрачка на свет (в этом случае обследуемый не закрывает второй глаз ладонью).

Исследовать зрачковые реакции можно и при естественном освещении. Оно должно быть достаточным, и в то же время свет должен быть не очень ярким, лучше рассеянным.

Реакцию зрачков на конвергенцию с аккомодацией проверяют одновременно на обоих глазах. Больной должен смотреть вдаль или на потолок, затем на приближающийся по средней линии к переносице палец обследующего или молоточек; в это время глазные яблоки конвергируют, происходит аккомодация хрусталика, а зрачки сужаются. В момент дивергенции зрачки вновь расширяются. Следует наблюдать оба компонента реакции зрачка.

Изолированная реакция зрачка на аккомодацию (без конвергенции) может быть вызвана в каждом глазном яблоке по отдельности: палец обследующего или кончик неврологического молотка устанавливается перпендикулярно к зрачку (другой глаз при этом закрыт) на расстоянии

1—1,5 м, потом быстро приближается — в это время зрачок суживается.

В норме зрачки живо реагируют на свет и на конвергенцию с аккомодацией. При ослаблении или отсутствии прямой и содружественной реакции зрачка на свет поражается глазодвигательный нерв. Если нарушена прямая реакция на свет, а содружественная этого же глазного яблока сохраняется, поражена афферентная часть рефлекторной дуги (п. opticus).

При отсутствии реакции зрачков на свет, сохранности их реакции на конвергенцию и аккомодацию говорят о *синдроме Аргайла Робертсона*. Кроме арефлексии зрачков на свет, при этом синдроме нередко наблюдаются анизокория и неправильная форма зрачка — овальная, грушевидная; выявляется фестончатость его краев. Синдром Аргайла Робертсона является патогномоничным для сифилитического поражения нервной системы или внутренней гидроцефалии с расширением водопровода мозга. Этот синдром, очевидно, возникает вследствие поражения связи между афферентной и эфферентной частью рефлекторной дуги. Реже наблюдается обратное соотношение расстройств по сравнению с синдромом Аргайла Робертсона: утрачивается реакция зрачков на конвергенцию и аккомодацию, и сохраняется их реакция на свет. Этот синдром характерен для эпидемического энцефалита с явлениями стволового паркинсонизма.

Исследование функции поперечнополосатых мышц глазного яблока производят, предлагая больному следить взглядом за движениями молоточка во все стороны. При этом сравнивают объем движений каждого глазного яблока и отмечают ограничение движений в ту или иную сторону. Ограничение подвижности глазного яблока кнаружи возникает при поражении отводящего нерва, кнаружи и книзу — блокового нерва. В этих случаях можно наблюдать сходящееся косоглазие, которое усиливается при движении глазного яблока, в котором участвует пораженная мышца. Глазодвигательный нерв иннервирует мышцы, поворачивающие глазное яблоко кнутри, кверху и, частично, книзу. Поражения этого нерва вызывают птоз и отведение

глаза кнаружи (отчасти книзу) — возникает расходящееся косоглазие, которое усиливается при взгляде в сторону парализованной мышцы.

Самый частый симптом нарушения функций поперечнополосатых мышц глазного яблока — диплопия. Если предъявлена жалоба на диплопию, необходимо уточнить следующие обстоятельства. В какой плоскости (горизонтальной, вертикальной, в косых направлениях) возникает диплопия; при взгляде в какую сторону она возникает или усиливается; когда диплопия возникает или усиливается — при взгляде вдаль или вблизи. Так, например, при легком парезе левого отводящего нерва больной отмечает, что диплопия появляется только при взгляде влево, а предметы располагаются рядом (в горизонтальной плоскости). Еще отчетливее выявляется диплопия, когда больной просит следить взглядом за перемещаемым в разных направлениях светящимся предметом (зажженной спичкой, свечой); при этом один глаз прикрывают цветным стеклом.

Проверяя движения глазных яблок в разные стороны, можно выявить также нистагм, возникающий в результате поражения различных отделов нервной системы (мозжечка и его связей, вестибулярного аппарата, медиального продольного пучка). Различают горизонтальный, вертикальный и ротаторный нистагм. Исследование нужно проводить в положении больного не только сидя, но и лежа. В ряде случаев горизонтальный нистагм лучше наблюдается не при крайних отведениях глазных яблок, а при установке их на 20—30° в сторону от средней линии. В ходе исследования движений глазных яблок можно обнаружить парез или паралич взора.

При поражении всех глазодвигательных нервов развивается полная офтальмоплегия, при параличе только наружных мышц — наружная офтальмоплегия, при выключении функции внутренних мышц глаза — внутренняя офтальмоплегия.

V пара. Тройничный нерв — n. trigemimus. Тройничный нерв состоит из двух корешков: чувствительного и двигательного. Первый входит в ствол мозга на

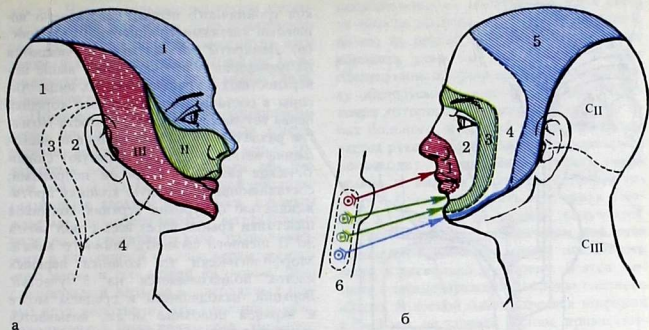


Рис. 65. Иннервация кожи лица и головы (схема).

а — периферическая иннервация: ветви тройничного нерва (I — *n. ophthalmicus*; II — *n. maxillaris*; III — *n. mandibularis*); 1 — *n. occipitalis major*; 2 — *n. auricularis magnus*; 3 — *n. occipitalis minor*; 4 — *n. transversus colli*; 5 — сегментарная иннервация чувствительным ядром тройничного нерва; (1–5 — зельдеровские дерматомы) и верхними шейными сегментами спинного мозга (СII–СIII); б — ядра спинномозгового пути тройничного нерва.

границе средней мозжечковой ножки и моста мозга, несколько ниже середины его продольной оси. Меньший по диаметру двигательный корешок прилежит к чувствительному корешку спереди и снизу. Рядом с корешками внутри твердой мозговой оболочки на передней поверхности пирамиды височной кости располагается гассеров (тройничный) узел — образование, гомологичное спинномозговому ганглию. От этого узла отходят по направлению вперед 3 крупных нервных ствола: глазной, верхнечелюстной и нижнечелюстной нервы. Глазной нерв выходит из полости черепа через верхнюю глазничную щель; верхнечелюстной — через круглое отверстие, нижнечелюстной — через овальное отверстие.

На пути следования к коже лица разветвления перечисленных нервов проходят через следующие костные отверстия: *n. ophthalmicus* — через надглазничную вырезку, *n. maxillaris* — через подглазничный канал, *n. mandibularis* — через подборолочное отверстие нижней челюсти.

Зона чувствительной иннервации тройничного нерва следующая: кожа лица, лобно-теменная часть волосистого покрова головы, глазное яблоко, слизистая

оболочка полостей носа, рта и передние две трети языка, зубы, надкостница костей лицевого черепа, твердая мозговая оболочка передней и средней черепных ямок (рис. 65). Волокна тройничного нерва также подходят к проприоцепторам жевательных, глазных и мимических мышц. В составе нижнечелюстного нерва идут и вкусовые волокна к слизистой оболочке двух передних третей языка.

Волокна двигательного корешка тройничного нерва идут на периферию в составе нижнечелюстного нерва. Они иннервируют жевательную, височную, медиальную и латеральную крыловидные, челюстно-подъязычную мышцы, переднее брюшко двубрюшной мышцы (*m. digastricus*) мышцу, натягивающую барабанную перепонку (*m. tensor tympani*).

Функции жевательной и височной мышц — поднятие нижней челюсти и прижатие ее к верхней. Челюстно-подъязычная мышца и переднее брюшко двубрюшной мышцы опускают нижнюю челюсть. Крыловидные мышцы двигают нижнюю челюсть в стороны, при двустороннем сокращении — вперед.

Волокна двигательного корешка являются аксонами клеток, составляю-

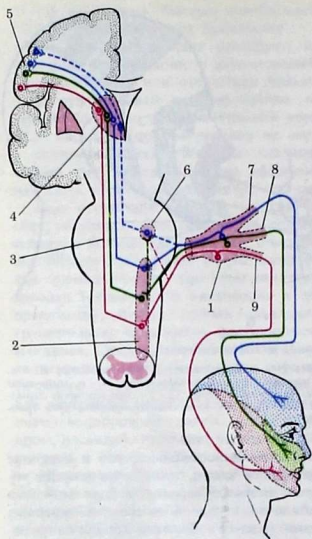


Рис. 66. Проводники чувствительности от кожи лица (схема).

1 — узел тройничного нерва; 2 — ядро спинномозгового пути тройничного нерва; 3 — бульботаламический тракт; 4 — клетки таламуса; 5 — нижняя часть коры постцентральной извилины (зона лица); 6 — верхнее чувствительное ядро тройничного нерва; 7 — *n. ophthalmicus*; 8 — *n. maxillaris*; 9 — *n. mandibularis*.

щих двигательное ядро тройничного нерва, его именуют также жевательным (*nucl. masticatorius*). Оно расположено в заднебоковой части покрышки моста, перед ядром лицевого нерва. Центральные нейроны располагаются в нижней части прецентральной извилины. Аксоны их составляют часть корково-ядерных волокон, которые переходят на другую сторону не полностью. Вследствие этого каждое полушарие головного мозга посылает импульсы к жевательному ядру как своей, так и противоположной стороны.

Первое звено афферентных проводни-

ков тройничного нерва представлено нервными клетками тройничного узла (рис. 66). Дендриты этих клеток оканчиваются на периферии в перечисленных выше поверхностных и глубоких тканях лица. Аксоны в составе чувствительного корешка нерва вступают в покрышку моста мозга, где разделяются на восходящие и нисходящие ветви. Эти ветви образуют синаптические связи со вторыми нейронами, составляющими длинную колонку протяженностью от уровня верхних холмиков пластинки крыши через весь ствол мозга до II шейного сегмента спинного мозга. Морфологически эта колонка нервных клеток подразделяется на 3 участка. Верхний, находящийся в среднем мозге и верхней половине мозга, называется мезэнцефалическим ядром нерва. На границе средней и нижней трети моста скопление нервных клеток становится особенно массивным. На этом уровне его называют мостовым ядром тройничного нерва (*nucl. pontinus n. trigemini*). Уже в конце прошлого века исследователи установили, что это ядро — гомолог ядер тонкого и клиновидного пучков и через него проходят импульсы суставно-мышечного чувства. Часть колонки клеток ниже этого ядра вплоть до верхнешейных сегментов называют ядром спинномозгового пути тройничного нерва (*nucl. spinalis n. trigemini*). Морфологически оно напоминает желатиновую субстанцию заднего рога спинного мозга и участвует в передаче болевых и температурных импульсов.

Аксоны клеток всех чувствительных ядер тройничного нерва направляются к зрительному бугру. Те из них, которые берут начало в мезэнцефалическом и в мостовом ядре тройничного нерва, переходят на другую сторону и следуют дальше вместе с медиальной петлей. Аксоны же клеток ядра спинального корешка после перекреста присоединяются к спинно-таламическому тракту. Третий нейрон, как это свойственно большинству афферентных путей, заложен в таламусе. Аксоны третьего нейрона заканчиваются в нижних отделах постцентральной и прецентральной извилин (в зоне проекции головы). Двигательная ветвь тройничного нерва управляет мышцами нижней че-

лости. Чувствительные же нервы иннервируют кожу в области лица и надчерепной апоневроз, твердую мозговую оболочку, а также проприоцепторы не только жевательных мышц, но и мышц глаза, и мимических.

Помимо анимальных, в тройничном нерве проходят и вегетативные (секреторные) волокна. К главному нерву, отдающему веточки к мозговому оболочкам, лобной пазухе, к слизистой оболочке глазницы и верхней части носа, слезным железам, присоединяются вегетативные волокна от ресничного узла, расположенного в глазнице. В составе верхнечелюстного нерва и его ветвей (скуловые, подглазничные и верхние альвеолярные нервы) идут волокна из крылонебного узла, находящегося в fossa pterygoidea. Нижнечелюстной нерв и его ветви (ушно-височный, щечный, нижний альвеолярный) в своем составе имеют волокна из ушно-го узла, расположенного в области овального отверстия, и снабжающие слюнные железы (подъязычную, подчелюстную и околоушную).

Клетки ядер тройничного нерва участвуют в образовании дуг нескольких рефлексов, доступных для клинического обследования. К ним относятся роговичный (корнеальный), надбровный и нижнечелюстной. В роговичном и надбровном рефлексах тройничный нерв составляет афферентную часть дуги, а в нижнечелюстном — и афферентную, и эфферентную. В роговичном и надбровном рефлексах эфферентная часть рефлекторной дуги представлена лицевым нервом.

При исследовании функции жевательных мышц выясняют, не испытывает ли больной затруднений при жевании, нет ли признаков атрофии височной и жевательной мышц, нет ли отклонения нижней челюсти при открывании рта.

Для объективного исследования жевательных и височных мышц исследующий прикладывает к ним свои пальцы и просит больного производить жевательные движения; при этом сравнивается степень напряжения мышц на правой и левой сторонах. Далее проверяется **нижнечелюстной рефлекс**. Для этого при легком открытии рта больного ударяют несколько раз

неврологическим молотком, следуя сверху вниз по подбородку, сначала на одной, потом на другой стороне. Можно также нанести удар по дистальной фаланге обследуемого, или по шпателью, один конец которого находится на нижних зубах больного, а другой конец придерживается рукой. В ответ на эти раздражения происходит сокращение жевательных мышц и нижняя челюсть поднимается вверх. Следует помнить, что такая реакция и в норме не всегда получается.

Для вызывания **роговичного рефлекса** предлагают обследуемому посмотреть вверх и несколько в сторону. В этот момент с нижненаружной стороны глазного яблока полоской мягкой бумаги шириной в 2—3 мм, не задевая ресниц, прикасаются к роговице над радужной оболочкой (не над зрачком!). Ответная реакция — смыкание век. Рефлекс у здоровых лиц вызывается всегда. Он исчезает при поражении тройничного или лицевого нервов.

Односторонний паралич мышц, иннервируемых двигательным корешком тройничного нерва, вызывает затруднения жевания на больной стороне. Напряжение височной и жевательной мышц на этой стороне ослаблено. Эти мышцы оказываются атрофированными. При открывании рта нижняя челюсть отклоняется в большую сторону (преобладание тонуса крыловидных мышц на здоровой стороне). Нижнечелюстной рефлекс не вызывается. Описанные двигательные расстройства могут сочетаться с анестезией в зоне иннервации нижнечелюстного нерва. Иногда нарушается вкус на передних двух третях языка. В редких случаях возможен центральный паралич жевательных мышц как составная часть псевдобульбарного синдрома. Паралич бывает двусторонним; повышается нижнечелюстной рефлекс, амиотрофии отсутствуют.

Исследование чувствительности в зоне тройничного нерва проводится по общим правилам. Болевую и температурную чувствительность следует испытывать не только в направлении сверху вниз (по зонам проекции трех ветвей), но и от ушной раковины к губам (по зонам сегментарной иннервации).

При поражении чувствительного ко- рещка тройничного нерва анестезия ох- ватывает одноименную половину лица и волосистую часть головы, страдают все виды чувствительности, угасает нижнечел- юстной рефлекс. У некоторых больных могут вовлекаться изолированно верхне- челюстной или глазной нервы, тогда рас- стройства чувствительности возникают в зоне их разветвления. При поражении этих нервов наступает анестезия роговицы и выпадает роговичный рефлекс.

Патологические процессы в стволе мозга могут захватывать разные уровни ядра спинномозгового пути нерва. Анес- тезия кожи лица в таком случае имеет диссоциированный характер и распреде- ляется не по проекции ветвей тройнично- го нерва, а по сегментарному типу (см. рис. 65, б). При поражении нижнего отде- ла ядра зона анестезии захватывает бо- ковые области лица, а при страдании верхнего отдела — его центральные от- делы вокруг рта и носа.

При поражении зрительного бугра и задней трети задней ножки внутренней капсулы развивается контралатеральное выключение всех видов чувствительности на лице, туловище и конечностях (гемиа- нестезия). Выпадение чувствительности только на одной половине лица возни- кает при поражении нижней трети пост- центральной извилины противоположно- го полушария головного мозга.

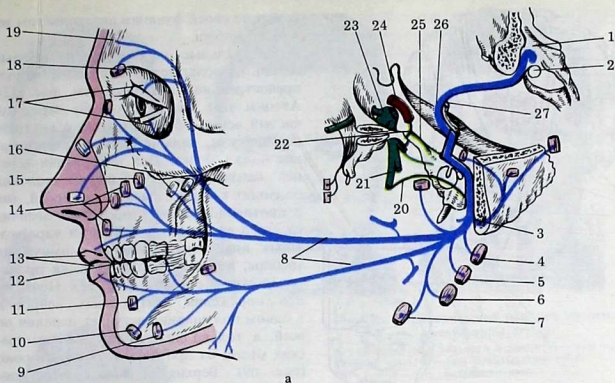
При раздражении тройничного нерва (рубцом, спайками, костными отломками и др.) возникают интенсивные приступоо- бразные боли в лице — невралгия трой- ничного нерва. По своей локализации бо- ли совпадают обычно с проекцией одной из трех ветвей нерва. В промежутках ме- жду приступами боли или отсутствуют, или имеют тупой ноющий характер. Ме- ста вхождения ветвей тройничного нерва в надглазничное, подглазничное, подбо- родочное отверстия бывают болезненны- ми при давлении (болевые точки), чаще это бывает при неврите. При невралгии тройничного нерва на коже лица и на слизистой оболочке полости рта встре- чаются участки менее 1 см², прикоснове- ние к которым приводит к болевому при- ступу (так называемые триггерные, или корковые, зоны).

При раздражении тройничного нерва может развиваться тоническая судорога же- вательных мышц — *тризм*. Челюсти оказываются стиснутыми, и больной не может их разжать. Симптом патогномо- ничен для столбняка, но может изредка встречаться при менингитах и других не- врологических заболеваниях.

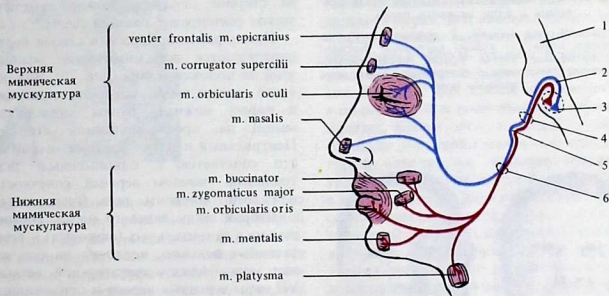
VII пара. Лицевой нерв — n. facialis. Ли- цевой нерв является смешанным. Более массивная двигательная порция его ин- нервирует мимические и некоторые дру- гие мышцы головы и шеи (мышцы окружности рта, затылочную, шило- подязычную, заднее брюшко двубрюш- ной мышцы, подкожную мышцу шеи). Двигательное ядро нерва заложено в сет- чатом веществе покрывки моста мозга на границе с продолговатым мозгом. Ак- соны клеток этого ядра идут в дорсомо- диальном направлении, огибая под дном IV желудочка ядро отводящего нерва и образуя так называемое внутреннее ко- лено лицевого нерва. На основании мозга лицевой нерв выходит между мостом мозга и продолговатым мозгом (лате- ральнее оливы) из мостомозжечкового угла, далее направляется через внутрен- ний слуховой проход в лицевой (фалло- пиев) канал. Здесь в непосредственной близости с барабанной полостью обра- зуется изгиб нерва (так называемое на- ружное колено). Из пирамиды височной кости лицевой нерв выходит через шило- сосцевидное отверстие и пронизывает околушную слонную железу, рассу- пается на конечные ветви (рис. 67, а). В неврологической клинике принято де- лить эти ветви на 2 группы. Первая из них иннервирует верхние, а вторая — нижние мимические мышцы (рис. 67, б).

К верхним мимическим относятся: m. frontalis (наморщивает кожу лба), m. cor- rugator supercilii (хмурит брови), m. orbicularis oculi (зажмуривает глаза). В состав нижней мимической мускулатуры входят: m. buccinator (напрягает щеку), m. risorius (отводит углы рта), m. zygomaticus major (поднимает углы рта), m. orbicularis oris (вытягивает губы вперед, закрывает или сжимает рот).

Еще в области лицевого канала от ствола лицевого нерва отходит ветвь к мышце стремечка (m. stapedius), являю-



a



б

Рис. 67. Топография лицевого нерва и мимической мускулатуры (схема).

а — строение и иннервация лицевого нерва: 1 — дно IV желудочка; 2 — ядро лицевого нерва; 3 — шилососцевидное отверстие; 4 — задняя ушная мышца; 5 — затылочная вена; 6 — заднее брюшко двубрюшной мышцы; 7 — шилоподъязычная мышца; 8 — ветви лицевого нерва к мимической мускулатуре и подкожной мышце шеи; 9 — мышца, опускающая угол рта; 10 — подбородочная мышца; 11 — мышца, опускающая верхнюю губу; 12 — щечная мышца; 13 — круговая мышца рта; 14 — мышца, поднимающая верхнюю губу; 15 — клыковая мышца; 16 — скуловая мышца; 17 — круговая мышца глаза; 18 — мышца, сморщивающая бровь; 19 — лобная мышца; 20 — барабанная струна; 21 — язычный нерв; 22 — крылонебный узел; 23 — узел тройничного нерва; 24 — внутренняя сонная артерия; 25 — промежуточный нерв; 26 — лицевой нерв; 27 — преддверно-улитковый нерв; б — основные мышцы верхней и нижней мимической мускулатуры: 1 — мост мозга; 2 — внутреннее колено лицевого нерва; 3 — ядро лицевого нерва; 4 — внутреннее слуховое отверстие; 5 — наружное колено; 6 — шилососцевидное отверстие.

щейся по своей функции антагонистом *m. tensor tympani*.

Центральные нейроны для лицевых мышц располагаются в нижнем отделе прецентральной извилины (см. рис. 32). Аксоны этих клеток проходят через лучистый венец, образуют колено внутренней капсулы, дальше идут через основание ножки мозга. Для иннервации верхней мимической мускулатуры волокна подходят к ядру *n. facialis* как своей, так и противоположной стороны. В отличие от этого волокна для той части ядра, которая иннервирует нижние мимические мышцы, переходят полностью на противоположную сторону (рис. 68). Поэтому при поражении центральных нейронов в одном полушарии наступает паралич не всей, а только нижней группы мимических мышц на противоположной стороне (рис. 69). Верхняя группа мимических мышц получает импульсы от обоих полушарий, а при поражении одного полушария паралич не возникает. Только иногда на стороне паралича можно заметить легкое расширение глазной щели.

При поражении ядра или ствола нерва парализуются все мимические мышцы этой же половины лица (рис. 70). Выключение центральных нейронов приводит к парезу нижней группы мимических мышц на противоположной стороне. Центральный паралич лицевых мышц часто сочетается с одноименным центральным парезом верхней конечности или всей половины тела (гемиплегия).

Вторая ветвь лицевого нерва, состоящая из чувствительных (вкусовых) и вегетативных волокон, проходит на основании мозга между двигательной ветвью VII пары черепных нервов и прилежащим слуховым нервом. Эту часть лицевого нерва многие авторы выделяют в самостоятельный промежуточный нерв (нерв Врисберга) — XIII пару черепно-мозговых нервов.

Периферический чувствительный нейрон этого нерва представлен клетками колена (лицевого нерва) *gang. geniculi* (гомолог спинномозгового ганглия), расположенном в лицевом канале в области наружного колена лицевого нерва. Дендриты этих клеток сначала проходят в лицевом канале вместе с двигательными

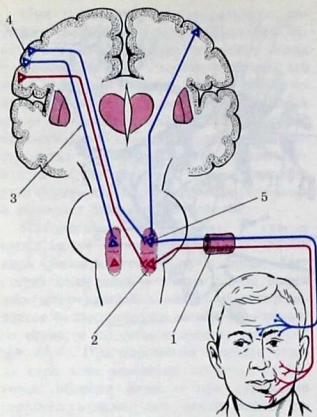


Рис. 68. Ход центральных двигательных нейронов к ядру лицевого нерва.

1 — лицевой нерв (левый); 2 — нижняя часть ядра лицевого нерва; 3 — колено внутренней капсулы; 4 — пирамидные клетки правой прецентральной извилины (зона лица); 5 — верхняя часть ядра лицевого нерва.

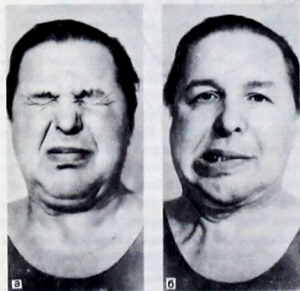


Рис. 69. Центральный парез нижней мимической мускулатуры слева.

а — внешний вид больного при замуривании глаз; б — при показывании зубов.

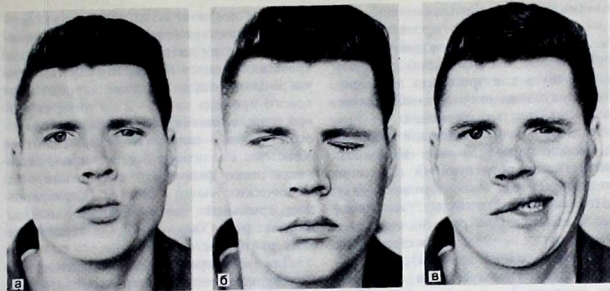


Рис. 70. Периферический паралич мимической мускулатуры справа

а — внешний вид больного в покое; б — при зажмуривании глаз; в — при показывании зубов; г — при надувании щек.



ми волокнами нерва, затем отходят от него, участвуя в образовании барабанной струны (*chorda tympani*), наконец, в составе нижнечелюстного нерва заканчиваются особыми рецепторами (вкусовыми луковичками) в слизистой оболочке передних двух третей языка. Аксоны клеток *gangl. geniculi* сопутствуют основному стволу лицевого нерва, на основании мозга проходят в составе *n. intermedius*, вступают в ствол мозга в мостомозжечковом треугольнике и заканчиваются синаптической связью с клетками *nucl. tractus solitarii* — ядра языкоглоточного нерва. В составе промежуточного нерва, помимо вкусовых, имеются эффекторные секреторные волокна к подъязычной и подчелюстной слюнным железам. Эти волокна начинаются от *nucl. salivatorius superior*,

расположенного в мосту мозга несколько выше и медиальнее двигательного ядра лицевого нерва. Его аксоны вначале идут в общем стволе лицевого нерва, а затем переходят в *chorda tympani* и образуют синапсы с нейронами *gangl. submandibulare*. Волокна этих клеток заканчиваются в подъязычной и подчелюстной слюнных железам. Кроме того, в составе *n. petrosus major* (большой каменистый нерв), который отходит от лицевого нерва на уровне его наружного колена (коленца) в начале лицевого канала, проходят парасимпатические секреторные волокна к слезной железе. Секреторные волокна являются эфферентной частью рефлекторных дуг, которые регулируют слюно- и слезоотделение. Афферентная их часть образована тройничным и языкоглоточным нервами.

Исследование функции лицевого нерва начинают с осмотра. Часто уже в покое заметна асимметрия мимических мышц: разная ширина глазных щелей, неодинаковая выраженность лобных и носогубных складок, перекашивание угла рта. Иногда эта асимметрия обнаруживается только при разговоре или эмоциональных реакциях больного (улыбка, смех). В некоторых случаях наблюдаются легкие подергивания (тики) или гиперки-

незы мимических мышц (локализованные спазмы). Затем больного просят наморщить лоб, свести брови, закрыть глаза, наморщить нос, надуть щеки, показать зубы, свистнуть или проделать движение, как при задувании свечи, и наблюдают, как выполняются эти движения.

Для оценки силы круговой мышцы глаза больному предлагают сильно зажмурить глаза; обследующий старается приподнять верхнее веко, определяя силу сопротивления. Глубокий парез или паралич этой мышцы (см. рис. 70) вызывает невозможность полного смыкания век (*лагофтальм* — зачатый глаз). При неполном смыкании глазной щели остаются видны ресницы (*симптом ресниц*). При попытке зажмурить глаза глазное яблоко отходит вверх (феномен Белла). Лагофтальм обычно сопровождается слезотечением, но при высоких периферических поражениях лицевого нерва может быть, напротив, сухость глаза (из-за повреждения п. petrosus major). В этом случае к параличу лицевого нерва присоединяется *гиперакузия* (неприятное, усиленное восприятие звуков, особенно низких тонов, в результате повреждения волокон, идущих к m. stapedius) и расстройство вкуса на передних двух третях языка (поражение волокон промежуточного нерва).

Силу круговой мышцы рта определяют следующим образом. Больному предлагают надуть щеки, врач надавливает на них. При слабости круговой мышцы рта на пораженной стороне воздух выходит из угла рта.

Во время исполнения заданных движений могут наблюдаться патологические *синкинезии*: в связи с содружественными движениями больному не удаются изолированные сокращения отдельных мимических мышц. К числу патологических синкинезий относятся подергивания верхней губы при мигании, подтягивание кверху угла рта во время зажмуривания, поднятие брови одновременно с закрыванием глаза. Как осложнение неврита лицевого нерва возникают контрактуры мимических мышц, из-за которых лицо перекашивается не в здоровую, а в больную сторону.

Механическая возбудимость лицевого нерва повышается не только в определен-

ной фазе неврита, но и при многих других заболеваниях (тетания, кахексия, авитаминозы, инфекции и интоксикация, травма головного мозга, эпилепсия). При ударе молоточком по же впереди слухового прохода на 1,5–2 см ниже скуловой дуги возникает сокращение мимических мышц — положительный симптом Хвостека. Различают 3 степени выраженности этого феномена: сокращение всех мимических мышц (Хвостек I), сокращение крыльчатой части носовой мышцы и угла рта (Хвостек II), подергивание угла рта (Хвостек III).

Для дифференциальной диагностики периферического и центрального пареза лицевого нерва имеет значение не только распределение паретичных мышц нижней и верхней мимической мускулатуры, но и изменение электровозбудимости нерва и мышц. При периферическом параличе обнаруживаются реакция дегенерации и удлинение хронаксии, а также понижение роговичного и надбровного рефлексов. Надбровный рефлекс вызывается ударом молоточка по внутреннему краю надбровной дуги на 1 см выше брови; при этом молоточек следует держать не перпендикулярно и не косо по отношению к линии глазной щели, а параллельно, чтобы избежать дополнительных воздействий на орган зрения. Ответная реакция — легкое сокращение круговой мышцы глаза (происходит подтягивание нижнего века). Удар молоточком можно наносить и по средней линии лба, что дает возможность сравнить степень сокращения обеих круговых мышц глаза.

Функции мимических мышц нужно уметь исследовать и у больных, находящихся в бессознательном состоянии, что имеет значение для диагностики, например, при инсультах, после тяжелой травмы головного мозга, когда бывает важно выявить наличие гемиплегии, определить причину мозговой комы. У таких больных на стороне гемиплегии крыло носа не участвует в акте фиксированного дыхания, а щека сильно надувается при выдохе и втягивается при вдохе («парусит»). При сопорозном состоянии сильные болевые раздражения вызывают мимическую реакцию, мышцы лица на пораженной стороне в ней не участвуют.

Для определения степени потери сознания имеет значение исследование **назопальпебрального рефлекса**: удар молоточком по корню носа вызывает сокращение круговых мышц глаза, если сознание не сохранено.

Топическая диагностика поражений нерва на различном уровне основывается на выявлении периферического паралича мимических мышц и других симптомов-спутников.

При поражении ядра лицевого нерва периферический паралич мимических мышц на стороне очага (с лагофтальмом, симптомом Белла, слезотечением) может сочетаться со спастическим гемипарезом на противоположной очагу стороне — *альтернирующий паралич Мийяра — Гюблера — Жюбле*, который связан с сопутствующим поражением пирамидной системы вблизи ядра лицевого нерва. Если патологический очаг распространяется на внутреннее колено лицевого нерва, то нарушается и функция ядра отводящего нерва. При этом развивается *альтернирующий синдром Фовиля*: на стороне очага — периферический паралич мимических мышц и наружной прямой мышцы глаза (со сходящимся косоглазием), а на противоположной — спастическая гемиплегия.

При поражении корешка лицевого нерва в мостомозжечковом треугольнике к параличу мимических мышц присоединяются симптомы нарушения функции тройничного, отводящего и преддверно-улиткового нервов.

При поражении лицевого нерва во внутреннем слуховом проходе паралич мимических мышц сочетается с сухостью глаза (n. petrosus major), нарушением вкуса на передних двух третях языка (chorda tympani) и глухотой на это ухо.

Поражение лицевого нерва в лицевом канале до отхождения n. petrosus major проявляется прозоплегией, сухостью поверхности конъюнктивы и роговицы, гиперакузией и нарушением вкуса на передних двух третях языка.

Поражение лицевого нерва в лицевом канале над уровнем отхождения n. stapediacus сопровождается слезотечением, гиперакузией и нарушением вкуса.

Поражение лицевого нерва выше отхождения chorda tympani приводит к прозо-

плегии, слезотечению и нарушению вкуса на передних двух третях языка.

При поражении лицевого нерва на уровне выхода через шиლოსосцевидное отверстие клиническая картина складывается только из паралича мимических мышц и слезотечения.

Следует отметить, что нередко патологический процесс распространяется не только на лицевой нерв, но и на ветви тройничного нерва. В таких случаях периферический паралич мимических мышц сопровождается мучительными болями в боковой области лица.

При поражении корково-ядерных волокон с одной стороны развивается центральный паралич только нижней мимической мускулатуры на противоположной очагу стороне. Это может сочетаться с центральным параличом половины языка (*фацио-лингвальный паралич*) или языка и руки (*фацио-лингво-брахиальный паралич*), или всей половины тела (*центральная гемиплегия*).

Раздражение патологическим очагом коры мозга в зоне проекции лица или определенных структур экстрапиримидных образований может проявляться пароксизмами тонических и клонических судорог (*джексоновская эпилепсия*), гиперкинезами с ограниченным спазмом отдельных мышц лица (*лицевой гемиспазм, параспазм, различные тики*).

VIII пара. Преддверно-улитковый нерв — n. vestibulocochlearis. Этот нерв состоит из двух функционально различных частей — преддверной и улитковой.

Рецепторы преддверной части (pars vestibularis) преддверно-улиткового нерва расположены внутри ампул полукружных каналов и в двух перепончатых мешочках (sacculus и utriculus) преддверия. Отолитовые аппараты являются окончаниями дендритов клеток преддверного ганглия (ганглия Скарпа), расположенного во внутреннем слуховом проходе. Аксоны этих клеток образуют собственно преддверную часть преддверно-улиткового нерва, которая вместе с улитковой частью его, выйдя из внутреннего слухового отверстия в мостомозжечковый треугольник, проникает в ствол мозга на границе между мостом мозга и продолговатым мозгом. Вблизи

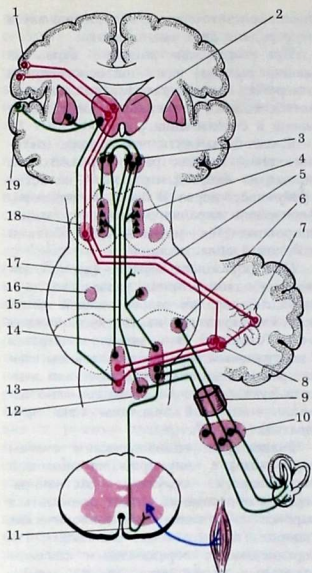


Рис. 71. Строение вестибулярных проводников (схема).

1 — кора теменной доли мозга; 2 — таламус; 3 — медиальное ядро вестибулярного нерва; 4 — ядро глазодвигательного нерва; 5 — верхняя мозжечковая ножка; 6 — верхнее вестибулярное ядро; 7 — nucl. dentatus; 8 — nucl. fastigii; 9 — pars vestibularis n. vestibulocochlearis (VIII); 10 — вестибулярный узел; 11 — tr. vestibulospinalis (передний канатик спинного мозга); 12 — нижнее ядро вестибулярное; 13 — промежуточное ядро и ядро медиального продольного пучка; 14 — латеральное ядро вестибулярного нерва; 15 — медиальный продольный пучок; 16 — ядро отводящего нерва; 17 — клетки ретикулярной формации ствола мозга; 18 — красное ядро; 19 — кора височной доли мозга.

дна ромбовидной ямки волокна преддверной части этого нерва разделяются на восходящие и нисходящие пучки, которые заканчиваются в верхнем, медиальном, латеральном и нижнем вестибулярных ядрах.

Восходящий пучок подходит к *верхнему вестибулярному ядру* (ядру Бехтерева), небольшая его часть контактирует

с *ядром шаптра* (nucl. fastigii) и с его червем. Нисходящий пучок оканчивается в *нижнем вестибулярном ядре* (ядре Роллера), в *медиальном вестибулярном ядре* (ядре Швальбе) и *латеральном вестибулярном ядре* (ядре Дейтерса) (рис. 71).

От латерального вестибулярного ядра аксоны формируют преддверно-спинномозговую путь (вестибулоспинальный пучок Левенталя), который по своей стороне в составе бокового канатика спинного мозга подходит к двигательным клеткам передних рогов. В этом ядре существует соматотопическая проекция тела. Часть волокон этого ядра направляется в медиальный продольный пучок своей и противоположной стороны и контактирует с ядрами глазодвигательных нервов. От преддверного медиального ядра и ядра Роллера аксоны подходят также к ядрам глазодвигательного нерва на противоположной стороне и ядру отводящего нерва, а от преддверного верхнего ядра — к ядру глазодвигательного нерва на той же стороне. По этим преддверно-глазодвигательным трактам осуществляется передача импульсов от вестибулярных рецепторов ко всем наружным мышцам глазного яблока. Эти волокна (перекрещенные и гомолатеральные) входят в состав медиального продольного пучка и заканчиваются у клеток ядра медиального продольного пучка и промежуточного ядра (ядра Кахаля). Аксоны нейронов этих ядер передают импульсы из вестибулярного аппарата в зрительный бугор, бледный шар и, по-видимому, в кору головного мозга (в височную, частично теменную и лобную доли). Существуют многочисленные двусторонние связи между вестибулярными ядрами преддверно-улиткового нерва и мозжечком, в частности с ключково-узелковой долей, зубчатым ядром, а также между вестибулярными ядрами и клетками сетевидного образования ствола мозга. Для осуществления функции равновесия тела вестибулярные ядра, в частности преддверное латеральное ядро, имеют связи с проприоцептивными проводниками от спинного мозга (коллатерали от заднего спинномозжечкового пути).

Регуляция равновесия и ориентирование головы и тела в пространстве обеспе-

чиваются через медиальный продольный пучок, в котором координируются связи между вестибулярными ядрами, наружными мышцами глазных яблок, мозжечком и спинным мозгом.

Развитие космической медицины позволило выяснить, что вестибулярный аппарат играет важную роль в восприятии гравитационных сил. Исследования в условиях невесомости статокINETического анализатора позволили рассматривать его не только как анализатор равновесия, статики и динамики тела, но и как анализатор сил земного тяготения.

Для оценки состояния вестибулярного анализатора имеют значение анамnestические указания на головокружения, нарушение ориентирования в пространстве, расстройство равновесия и походки. Следует узнать, как больные переносят поездки на транспорте (городском, морском, воздушном), подвергаются ли укачиванию, не страдают ли морской болезнью. В последнем случае уточняют, при какой степени качки и как остро появляются первые симптомы — бледность, потоотделение, слюнотечение, тошнота, рвота, расстройства координации движений.

Головокружение — одна из самых частых жалоб. Оно бывает постоянным или возникает в виде приступов (как при болезни Меньера). Если во время головокружения больные воспринимают движения предметов в определенном направлении, по часовой стрелке и обратно, то говорят о *системном головокружении*. Ложные ощущения смещения тела или окружающих предметов в пространстве могут усиливаться при изменении положения тела (сидя, лежа, в движениях). В таких случаях рекомендуется производить пассивные повороты и наклоны головы больного при закрытых у него глазах.

Другой важный вестибулярный симптом — *нистагм*, обычно с отчетливо выраженной быстрой и медленной фазами. Лабиринтный нистагм у здоровых можно вызвать термическим, механическим и электрическим раздражением лабиринта. На этом основаны калорическая, вращательная и гальваническая пробы. Вливание в ухо теплой воды (40 °C) вызывает

горизонтальный нистагм на стороне манипуляции, а холодной (20 °C) — на противоположной стороне. При воздействии на область слухового прохода с катода постоянного тока (сила тока 5—10 mA) возникает нистагм в ту же сторону, при воздействии с анода — в противоположную. Во время вращения обследуемого на кресле Барани наблюдается нистагм в сторону вращения, а после остановки — в противоположную сторону. Эти виды физиологического, или реактивного, нистагма усиливаются при повышении возбудимости вестибулярного аппарата. Поражения вестибулярного аппарата сопровождаются исчезновением физиологического и появлением патологического («спонтанного») нистагма.

Нарушения вестибулярной реакции ведут к расстройствам равновесия и координации движений. Появляется следующий кардинальный симптом — *вестибулярная атаксия*. Методика исследования координации движений изложена в гл. 6. При ходьбе и стоянии у больных выявляется тенденция наклона и падения в сторону пораженного лабиринта. Если больной, находящийся в позе Ромберга с закрытыми глазами, поворачивает голову влево или вправо, то он упадет в сторону пораженного вестибулярного аппарата. Вестибулярная атаксия, в отличие от мозжечковой, не характеризуется интенционным тремором. Адекватные воздействия на вестибулярный аппарат вызывают разнообразные вегетативные реакции, тошноту, рвоту, вазомоторные реакции (побледнение, изменение частоты сердечных сокращений, артериального давления, обморок) и др. Степень выраженности вестибулярно-вегетативных, как и вестибулосоматических реакций, определяют с помощью вращательной пробы Барани. Таким образом, вестибулярные симптомы наблюдаются в основном при поражениях внутреннего уха, вестибулярного нерва, ствола мозга (вестибулярные ядра, медиальный продольный пучок).

Улитковая часть (pars cochlearis) преддверно-улиткового нерва. Звуковые волны воспринимаются спиральным органом (кортиеv орган) — особыми рецепторами, к которым подходят дендриты спирального узла (gang. spirale). Аксоны

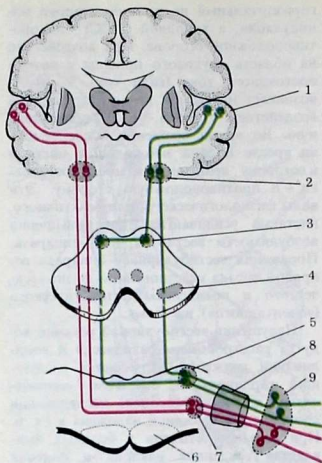


Рис. 72. Строение слуховых проводников (схема).

1 — верхняя височная извилина; 2 — медиальное коленчатое тело; 3 — нижний холмик пластинки крыши среднего мозга; 4 — трапециевидное тело; 5 — заднее ядро улиткового нерва; 6 — трапециевидное тело; 7 — переднее ядро улиткового нерва; 8 — pars cochlearis n. vestibulocochlearis; 9 — клетки спирального узла.

клеток этого узла идут во внутреннем слуховом проходе вместе с вестибулярным нервом и на небольшом протяжении от внутреннего слухового отверстия рядом с лицевым нервом. Выйдя из пирамиды височной кости, нерв располагается в мостомозжечковом треугольнике и проникает в ствол мозга у его нижнего края латерально от оливы. Волокна улитковой части нерва заканчиваются в двух слуховых ядрах — вентральном и дорсальном. От нейронов вентрального ядра аксоны делятся на 2 пучка: большая часть их переходит на противоположную сторону моста мозга и заканчивается в медиальном добавочном оливном ядре и трапециевидном теле; меньшая часть волокон подходит к таким же образованиям на своей стороне (рис. 72). Аксоны

верхней оливы и ядер трапециевидного тела формируют латеральную петлю (lemniscus lateralis), которая поднимается вверх и оканчивается в нижних холмиках крыши среднего мозга и в медиальном коленчатом теле (corpus geniculatum mediale). Часть волокон латеральной петли прерывается в клетках, расположенных по ходу самой петли (ядро латеральной петли).

Аксоны клеток заднего ядра трапециевидного тела идут в дне ромбовидной ямки и на уровне срединной борозды погружаются в глубь моста мозга и переходят как на противоположную, так и на свою сторону (striae acusticae) и затем присоединяются к латеральной петле, контактируя с нейронами нижних холмиков крыши среднего мозга и медиального коленчатого тела. Таким образом, уже в латеральной петле имеются слуховые проводники от обоих слуховых анализаторов.

От клеток медиального коленчатого тела аксоны переходят в составе задней ножки внутренней капсулы, затем в виде radiatio acustica оканчиваются в височной поперечной извилине (извилине Гешля) (поля 41, 42, 20, 21 и 22). Волокна, которые проводят импульсы, генерируемые низкими звуковыми частотами, заканчиваются в верхних отделах извилины, а высокие звуковые частоты — в их нижних отделах.

Методика исследования слуховой и статокINETической функции подробно излагается в курсе оториноларингологии. Функции эти нарушаются как при заболеваниях внутреннего уха, так и в результате поражений нервной системы. Для неврологической диагностики, наряду с оценкой результатов специальных инструментальных исследований, имеют значение и данные, полученные при обычном клиническом осмотре больных.

Исследование слуха. Во время опроса выясняют, нет ли жалоб на снижение слуха, на шум в ушах (он бывает при поражении внутреннего уха, слухового нерва, при атеросклерозе сосудов головного мозга и других заболеваниях), на слуховые иллюзии и галлюцинации (их появление возможно при раздражении коры головного мозга). Обращают вни-

вание на мимику и установку головы больных с нарушением слуха (напряженное выражение прислушивания, прикладывание ладони к ушной раковине).

Острота слуха определяется отдельно для каждого уха. Больному с одним закрытым наружным слуховым отверстием предлагают повторять слова, произносимые на различных расстояниях (при этом он не должен видеть лица говорящего). Выясняют, на каком расстоянии обследуемый слышит разговорную и шепотную речь. Здоровые слышат шепот на расстоянии свыше 6 м, а разговорную речь — на расстоянии 15—20 м.

Объем слуха, т. е. границы восприятия высоких и низких тонов, определяют с помощью набора камертонов или при аудиометрии. В норме человеческое ухо воспринимает колебания от 16 до 30 тыс. Гц.

Если имеется снижение слуха (*гипоакузия*) или утрата его (*анакузия*), то необходимо определить, зависит это от поражения звукопроводящего (наружный слуховой проход, среднее ухо) или звуковоспринимающего нервного аппарата, для чего пользуются пробами с камертоном.

В норме звук камертона перед наружным слуховым проходом слышен дольше, чем при постановке ножки камертона на сосцевидный отросток. Иными словами, восприятие звука у здоровых при воздушной проводимости более длительно, чем при костной. Когда обследуемый перестает слышать поставленный на сосцевидный отросток камертон, его подносят к наружному слуховому проходу, и восприятие звука продолжается еще некоторое время (*положительный симптом Ринне*). При заболевании звукопроводящего аппарата воздушная проводимость укорачивается или исчезает, а костная остается нормальной, поэтому такие больные дольше слышат вибрирующий камертон на сосцевидном отростке, чем перед ушной раковиной (*отрицательный симптом Ринне*).

Приложение ножки камертона к середине темени (*прием Вебера*) вызывает ощущение звучания на середине темени больного и одинаково в обоих ушах. У больных с поражениями нервного аппарата слуха звук отчетливее и длитель-

нее воспринимается здоровым ухом (*латерализация восприятия звука в здоровую сторону*). Повреждения звукопроводящего аппарата сопровождаются относительным усилением и удлинением костной проводимости (*латерализация восприятия звука в больную сторону*).

Если нет камертонов, допустимо воспользоваться пробой с наручными механическими часами. Когда тиканье часов не слышно на близком расстоянии от ушной раковины, но воспринимается после приложения их к сосцевидному отростку, можно думать о поражении звукопроводящего аппарата. Утрата и костной проводимости указывает на поражение улитковой части преддверно-улиткового нерва.

Процессы в наружном или среднем ухе снижают особенно сильно восприятие низких тонов, а заболевания слухового нерва — высоких тонов. Шепот по сравнению с громкой речью содержит относительно больше низкочастотных звуков, поэтому при нарушениях звукопроводящего аппарата слышимость шепотной речи ухудшается в большей степени, чем речи разговорной.

IX пара. Языкоглоточный нерв — n. glossopharyngeus. Это смешанный нерв, в основном чувствительный. Двигательная его ветвь, очень небольшая, иннервирует лишь одну шилоглоточную мышцу, которая поднимает глотку. Тела периферических мотонейронов образуют верхнюю часть ядра — nucl. ambiguus (двойное ядро — общее с X парой). Оно располагается в средней части продолговатого мозга. Аксоны этих клеток выходят между оливой и нижней мозжечковой ножкой, выходят из полости черепа через яремное отверстие и подходят к упоминавшейся выше мышце. Центральные двигательные нейроны расположены в нижних отделах предцентральной извилины; их аксоны после семиовального центра входят в состав колена внутренней капсулы, затем спускаются по основанию ножки мозга, мосту мозга и заканчиваются у ядер (правого и левого). Поэтому при выключении центральных нейронов в одном полушарии расстройства функции глотания не происходит. Паралич одной шилоглоточной мышцы

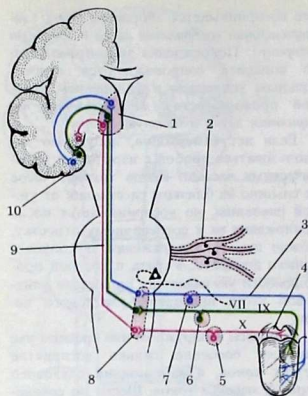


Рис. 73. Проводники вкусовой чувствительности (схема).

1 — клетки таламуса; 2 — узел тройничного нерва; 3 — п. intermedius; 4 — надгортанный; 5 — клетки нижнего узла блуждающего нерва; 6 — клетки нижнего узла языкоглоточного нерва; 7 — клетка gangl. geniculi; 8 — вкусовое ядро (nucl. tractus solitarii nn. intermedii, glossopharyngei et vagi); 9 — бульботаламический тракт; 10 — парагиппокамповая извилина и крючок.

наблюдается редко и бывает при поражении самого нерва. В таком случае больной испытывает затруднение при глотании твердой пищи.

В языкоглоточном нерве содержатся также волокна общей и вкусовой чувствительности. Первые чувствительные нейроны расположены в gangl. jugularae superioris и gangl. jugularae inferioris. Дендриты клеток этих ганглиев разветвляются в задней трети языка, мягком небе, зеве, глотке, передней поверхности надгортанника, слуховой трубе и барабанной полости. Волокна от нижнего узла идут к вкусовым сосочкам задней трети языка (всего их около 9 тыс.), а аксоны этих клеток проникают в продолговатый мозг и заканчиваются во вкусовом ядре (nucl. solitarii). Осевоцилиндрические отростки от верхнего узла языкоглоточного нерва несут проводники общей чувствительности, а в продолговатом мозге подходят

к другому ядру — nucl. alae cinereae. Аксоны обоих ядер переходят на противоположную сторону и, присоединяясь к медиальной петле, следуют к зрительному бугру (вентральное и медиальное ядра). Волокна третьего чувствительного нейрона (клетки ядер зрительного бугра), проникая через заднюю ножку внутренней капсулы, заканчиваются в коре вокруг островка головного мозга (островок Рейля) [Penfield W., 1965].

Проводники от вкусового ядра идут к обоим таламусам. Таким образом, вкусовые импульсы от одной половины языка достигают обеих корковых зон (в основном — покрышечной области головного мозга, где находится корковый конец вкусового анализатора) (рис. 73). Поэтому при выключении одного из этих корковых концов вкусового анализатора вкус не нарушается. Расстройство вкуса наступает только при повреждении собственно нерва, ганглия или второго нейрона (вкусового ядра).

Для исследования вкуса пользуются водными растворами, вызывающими простые вкусовые ощущения — сладкого, кислого, горького и соленого. Содержание вкусовых веществ в растворе должно превышать пороговые концентрации: для сахара не менее 0,4 г на 100 мл воды (0,01 М раствора), для хлорида натрия 0,05 г (0,01 М раствора), для хинина хлорида $8 \cdot 10^{-5}$ г (10^{-7} М раствора). Раствор вкусового вещества наносят на симметричные участки высунутого языка с помощью пипетки, стеклянной палочки или смоченной фильтровальной бумаги. Не следует допускать растекания жидкости по слизистой оболочке. Проверяют вкусовую чувствительность раздельно на задней трети и передних двух третях языка. После каждого исследования необходимо прополоскать рот. Результаты проверки вкусовых ощущений больной фиксирует в письменном виде или указывает на заранее написанные слова с обозначением характера и силы ощущения. При исследовании вкуса следует иметь в виду, что в норме ощущение сладкого лучше воспринимается на кончике языка, кисло-го — на латеральных поверхностях, горького — на задней трети, соленого — на латеральных отделах и задней трети язы-

ка. Нижняя поверхность и средняя часть спинки языка лишены вкусовых рецепторов. Небольшое число вкусовых точек имеется в слизистой оболочке мягкого неба, задней стенки глотки и надгортанника. В комплексном восприятии вкусовых качеств принимают участие рецепторы тройничного нерва; так, ощущение «острого вкуса» связано с легким раздражением болевых рецепторов.

Утрата вкуса (*агевзия*) или понижение (*гипогеувия*) возникают при поражении языкоглоточного и промежуточного нервов. Раздражение коркового отдела анализатора сопровождается ложными вкусовыми ощущениями (*парагеувия, галлюцинации*).

Иногда наблюдается невралгия в зоне распределения чувствительных ветвей IX пары (миндалины, задняя стенка глотки, спинка языка и наружный слуховой проход). Боль значительной интенсивности возникает приступообразно, продолжается от нескольких секунд до минут. Интервалы между приступами бывают различные (от нескольких часов до нескольких недель). Поражается обычно один нерв (правый или левый).

В составе языкоглоточного нерва, кроме двигательных и чувствительных, содержатся и секреторные (вегетативные) волокна для иннервации околоушной железы. Тела относящихся к ним нейронов находятся в ядре — *nucl. salivatorius*, расположенном в нижнем отделе продолговатого мозга. Эти предузловые волокна в составе IX пары идут к *gangl. oticum*, лежащим под основанием черепа ниже овального отверстия. От этого узла начинаются заузловые волокна, достигающие околоушной слюнной железы. Таким образом, секреторные клетки ее получают импульсы как от вкусового ядра продолговатого мозга (врожденная дуга слюноотделительного рефлекса), так и от корковых отделов вкусового анализатора (дуга условных рефлексов).

При повреждении слюноотделительных волокон языкоглоточного нерва может возникнуть некоторая сухость слизистой оболочки полости рта, однако часто больные этого не замечают. Остальные слюнные железы компенсируют недостаток слюноотделения. Строе-

ние и функции IX и X пар черепных нервов весьма сходны. Поэтому их обследуют обычно одновременно.

X пара. Блуждающий нерв — *n. vagus*. Блуждающий нерв многофункциональный и осуществляет иннервацию поперечнополосатых мышц в начальном отделе пищеварительного и дыхательного аппарата, а также и парасимпатическую иннервацию большинства внутренних органов. Поэтому с симптомами поражения блуждающего нерва приходится встречаться разным специалистам. Для диагностики неврологического заболевания имеют значение расстройства иннервации мягкого неба, глотки, гортани.

Двигательные волокна для поперечнополосатой мускулатуры указанных областей начинаются от клеток *nucl. ambiguus* (двойное ядро — общее соматическое ядро X и IX пар). Аксоны этих клеток образуют корешки нерва, которые выходят из продолговатого мозга между оливой и нижней мозжечковой ножкой. Они выходят из полости черепа через ярменное отверстие вместе с языкоглоточным нервом, иннервируют мышцы мягкого неба, глотки, гортани, надгортанника, верхней части пищевода, голосовых связок (*возвратный нерв*). Центральные двигательные нейроны располагаются в нижнем отделе предцентральной извилины. Аксоны этих клеток следуют через лучистый венец, колено внутренней сумки (в составе корково-ядерного пути), затем через ножку мозга, мост мозга, заканчиваются у правого и левого двойных ядер IX и X пар черепных нервов (рис. 74). В результате при одностороннем поражении центрального нейрона расстройств функции этого нерва не наблюдается. При повреждении периферического нейрона (ядра или самого нерва) или при поражении обоих (правого и левого) центральных нейронов наступает расстройство глотания (*дисфагия*) и фонации (*афония*). Эти нарушения наблюдаются при бульбарном и псевдобульбарном параличах.

В составе блуждающего нерва находятся и двигательные волокна, иннервирующие гладкие мышцы внутренних органов (bronхов, пищевода, желудочно-кишечного тракта, сосудов). Они начинают-

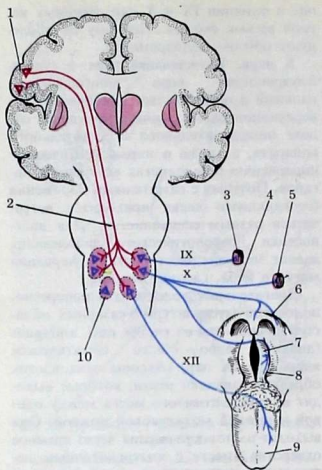


Рис. 74. Ход центральных двигательных нейронов к ядрам IX, X и XII пар черепных нервов.

1 — пирамидные клетки нижней части прецентральной извилины (зона языка, гортани); 2 — корково-ядерный путь; 3 — шилоглоточная мышца; 4 — двойное ядро; 5 — мышцы надгортанника; 6 — мышцы мягкого неба и мышцы-констрикторы глотки; 7 — возвратный гортанный нерв; 8 — голосовые мышцы; 9 — мышца языка; 10 — ядро подъязычного нерва.

ся от клеток nucl. dorsalis n. vagi (парасимпатическое ядро).

Периферические чувствительные нейроны расположены в gangl. superior и gangl. inferior. Они находятся в стволе блуждающего нерва на уровне яремного отверстия. Дендриты клеток ганглиев заканчиваются в затылочных отделах твердой мозговой оболочки, в наружном слуховом проходе, на задней поверхности ушной раковины, в мягком небе, глотке и гортани. Некоторые из дендритов достигают и более дистальных отделов дыхательных путей, желудочно-кишечного тракта и других внутренних органов. Аксоны клеток верхнего и нижнего ядер формируют 10–15 нервных корешковых нитей, которые входят между оливой

и нижней мозжечковой ножкой в продолговатый мозг и заканчиваются в nucl. solitarii. Осевоцилиндрические отростки клеток этого ядра (вторые нейроны) переходят на противоположную сторону и, примкнув к медиальной петле, направляются к зрительному бугру, где образуют синапс с третьим нейроном. Аксоны третьего нейрона в составе задней ножки внутренней капсулы идут к клеткам нижней части задней центральной извилины (корковая зона глотки и гортани).

Исследование функции блуждающего и языкоглоточного нервов проводится следующим образом. Во время беседы с больным обращают внимание на звучность и тембр голоса. Если небная занавеска недостаточно прикрывает вход в полость носоглотки, голос приобретает гнусавый оттенок. Нарушение функции голосовых связок вызывает хрипоту и ослабление силы фонации вплоть до афонии (возможна лишь беззвучная шепотная речь). Ларингоскопия позволяет установить паралич истинных голосовых связок.

Выясняют, как больной глотает твердую пищу (это в основном — функция констрикторов глотки). При парезе мягкого неба жидкая пища попадает в нос. Попадание пищи и слюны в гортань, трахею у таких больных вызывает поперхивание, что может привести к аспирационной пневмонии.

Осмотр мягкого неба выявляет его отставание при фонации на пораженной стороне и отклонение небного язычка в здоровую сторону. Для исследования подвижности мягкого неба больному предлагают произнести звуки «а» и «э»; при этом небная занавеска подтягивается неравномерно, отставая на стороне пареза.

Небный и глоточный рефлексы проверяют с обеих сторон. Деревянным шпатель, ложкой или полоской бумаги, скатанной в длинную и тонкую трубочку, прикасаются к слизистой оболочке мягкого неба и задней стенки глотки. Раздражение слизистой оболочки мягкого неба вызывает его подтягивание вверх. Такое же воздействие на слизистую оболочку задней стенки глотки вызывает глотательные, иногда рвотные и кашлевые движения. Отсутствие или сниже-

ние этих рефлексов на одной стороне свидетельствует о периферическом поражении IX и X пар нервов. Двустороннее отсутствие глоточного рефлекса и рефлекса с мягкого неба не всегда указывает на наличие органического заболевания.

Нарушения сердечного ритма (тахикардия), расстройство дыхания и других вегетативно-висцеральных функций наблюдаются при неполных поражениях блуждающих нервов (полный перерыв этих нервов несовместим с жизнью).

Раздражение в зоне иннервации IX и X пар проявляется в виде ларинго-фарингопилороспазма и различных вегетативных расстройств (см. гл. 9).

XI пара. Добавочный нерв — n. accessorius. Добавочный нерв — чисто двигательный. Тела периферических нейронов расположены в виде столбика в основании передних рогов C_{1-6} . Аксоны этих клеток образуют 6—7 тонких корешков, которые выходят на боковую поверхность спинного мозга и сливаются в общий ствол нерва. Он поднимается вверх, располагаясь между передними и задними шейными корешками, через большое (затылочное) отверстие входит в полость черепа и покидает его через яремное отверстие, иннервирует грудиноключично-сосцевидную и трапециевидную мышцы.

Центральные нейроны располагаются в средней части прецентральной извилины между зоной верхней конечности и головы. Они участвуют в образовании лучистого венца, передней части заднего бедра внутренней капсулы, проходят в ножку мозга, мост мозга. На уровне нижних отделов продолговатого мозга аксоны центральных нейронов совершают частичный перекрест, спускаются в боковом канатике спинного мозга до клеток ядра нерва. Одностороннее поражение центрального нейрона приводит только к легкому парезу этих мышц.

При сокращении грудиноключично-сосцевидной мышцы поворачивается голова в противоположную сторону и вверх. При сокращении трапециевидной мышцы поднимается плечевой пояс, совершается «пожимание плечами». Обе мышцы участвуют в акте усиленного дыхания. Для исследования силы грудино-

ключично-сосцевидной мышцы больному предлагают повернуть голову в сторону и немного вверх и удерживать ее в такой позе. Обследующий пытается этому противодействовать. Для исследования силы трапециевидной мышцы больного просят поднять надплечья и фиксировать их в этом положении. Обследующий пытается их опустить. По степени противодействия судят о силе этих мышц.

При поражении ядра или ствола добавочного нерва наблюдаются парезы и атрофия соответствующих мышц. Плечевой пояс на стороне паралича опущен.

В иннервируемых XI парой черепных нервов мышцах могут наблюдаться симптомы раздражения — клонические подергивания головы в противоположную сторону, тикообразные подергивания плеча, кивательные движения. Односторонний тонический спазм вызывает кривошею.

XII пара. Подъязычный нерв — n. hypoglossus. Периферические двигательные нейроны расположены под дном ромбовидной ямки в продолговатом мозге и в верхних шейных сегментах спинного мозга. Аксоны этих клеток, образуя тонкие корешки нерва, проникают между пирамидами и оливами продолговатого мозга и формируют общий ствол, который выходит из черепа через *canalis (nervi) hypoglossi* боковой части затылочной кости и иннервируют мышцы языка.

Центральные двигательные нейроны заложены в нижней части прецентральной извилины (зона языка); аксоны этих нейронов проходят семиовальный центр, затем образуют колено внутренней сумки, дальше проходят в ножке мозга, мосту мозга и на уровне продолговатого мозга переходят на противоположную сторону к ядру подъязычного нерва (см. рис. 74).

Исследование функции нерва начинают с осмотра языка в полости рта, затем просят больного выдвинуть язык за линию зубов. При одностороннем повреждении нерва наблюдается атрофия одноименной половины языка — истонченность, складчатость слизистой оболочки (рис. 75, а). Могут быть видны фасцикулярные подергивания, что указывает на локализацию процесса в ядре XII



Рис. 75. Нарушения иннервации языка.

а — периферический паралич правой половины языка; б — центральный парез правой половины языка.

пары нервов. Язык при высовывании отклоняется в сторону пораженного ядра или нерва. Это происходит потому, что *m. genioglossus* на здоровой стороне при высовывании языка отклоняет его в направлении слабой половины. При поражении ядра подъязычного нерва может страдать в легкой степени функция *m. orbicularis oris*. Это вызывается тем, что часть аксонов клеток ядра переходит на периферии в лицевой нерв и участвует в иннервации этой мышцы. При двустороннем параличе подъязычного нерва атрофии подвергаются обе половины языка. Язык становится почти неподвижным (*глоссоплегия*). Расстраиваются речь и проталкивание пищевого комка в рот.

При внечерепном повреждении нерва страдают функции анатомизирующих с ним ветвей верхних шейных нервов, в частности *ansa cervicalis*, при глотании в таком случае наблюдается отклонение гортани в здоровую сторону.

Одностороннее поражение корково-ядерного пучка приводит к отклонению языка при высовывании в противоположную сторону. Атрофии, фасцикулярных подергиваний при этом не бывает (рис. 75, б).

Бульбарный и псевдобульбарный параличи. Характерной особенностью топографии ствола мозга является скопление

на небольшом пространстве ядер черепных нервов. Особенно относится это к ядрам V, IX, X и XII пар в продолговатом мозге. Эти ядра поражаются при сравнительно небольших размерах патологического очага, что приводит к развитию паралича периферического типа IX, X и XII пар нервов (паралич языка, глотки, гортани). Клинически это выражается расстройством глотания (*дисфагия*), утратой звучности голоса (*афония*), носовым оттенком речи (*назолалия*), нарушением членораздельного произношения звуков (*дизартрия*). По прежнему наименованию продолговатого мозга (*bulbus cerebri*) комплекс перечисленных патологических признаков получил название «бульбарный паралич».

Иногда страдает половина поперечника продолговатого мозга. В результате, помимо поражения ядер черепных нервов на стороне очага, перерыв пирамидного пучка приводит к развитию гемиплегии на противоположной стороне (*альтернирующая гемиплегия*). Двусторонний периферический паралич IX, X и XII пар черепных нервов несовместим с жизнью.

Расстройства глотания, фонации и артикуляции появляются и при очагах в обоих полушариях головного мозга, когда разрушаются центральные нейроны к языкоглоточным, блуждающим и подъязычным парам черепных нервов. Такие

параличи называются *псевдобульбарными*. Возникают они при нарушении функций корково-ядерных частей пирамидной системы.

Двустороннее поражение корково-ядерных пучков сопровождается появлением патологических *рефлексов орального автоматизма*. Удар молоточком по верхней или нижней губе вызывает сокращение круговой мышцы рта или вытягивание губ вперед — *губной рефлекс Вюрна*, или как при сосании — *хоботковый рефлекс* (рис. 76). Та же реакция может быть при ударе молоточком по спинке носа — *назалабиальный рефлекс Аствацатурова*. Иногда хоботковое выпячивание губ вперед получается не от удара, а лишь от приближения молоточка ко рту больно-го — *дистантно-оральный рефлекс*, или *рефлекс Карчикяна*. Штриховое раздражение кожи ладони (спичкой, рукояткой молоточка) над возвышением большого пальца сопровождается подтягиванием кверху кожи подбородка (*ладонно-подбородочный рефлекс Маринеску — Радовича*).

Прикосновение ваткой к роговой оболочке вызывает сокращение мышц подбородка (*роговично-подбородочный рефлекс*) или движение нижней челюсти в противоположную сторону (*корнеомандибулярный рефлекс*).

Одним из ранних признаков двустороннего поражения центральных или периферических мотонейронов артикуляционной мускулатуры является *дизартрия*. В экспрессивной речи соучаствуют многие мышцы — языка, губ, мягкого неба, гортани, диафрагма, межреберные мышцы и др. Для согласованного действия этих мышц необходима сохранность не только корково-мышечного пути и сетевидного образования, но и афферентных проприоцептивных проводников, проходящих в составе V, IX и X пар черепных нервов. Дизартрия может возни-



Рис. 76. Исследование хоботкового рефлекса.

вать при выключении как афферентных, так и эфферентных систем. Выраженная степень дизартрии распознается легко. Обычные жалобы больных: «язык заплетается», «как будто каша во рту». Отсутствие четкости, смазанность и невнятность речи особенно заметны при выговаривании трудноартикулируемых звуко-сочетаний, содержащих звуки «р», «л» и другие сонорные («язычные») звуки. Для выявления легких степеней дизартрии больных просят повторить ту или иную фразу, в которую включены трудноартикулируемые слова (например, «тридцать третья артиллерийская бригада», «на дворе трава, на траве дрова», «сыворотка из-под простокваши»). Речь делается менее разборчивой при попытке говорить быстро и во время волнения.

В синдром псевдобульбарного паралича входят, помимо дизартрии, также расстройства глотания и фонации. При этом постоянно выявляются симптомы орального автоматизма.

РАССТРОЙСТВА ВЫСШИХ МОЗГОВЫХ ФУНКЦИЙ

Для неврологической диагностики важное значение имеет изучение особенностей высшей нервной деятельности, поведения и психики больного. К высшим мозговым функциям относятгнозис, праксис, речь, память и мышление, сознание и др.

Способность человека к речи и мышлению обеспечивается в первую очередь исключительным развитием коры головного мозга, масса которой составляет около 78% от общей массы мозга. Нейрофизиологические исследования убедительно показали, что активность коры мозга целиком зависит от активности структур ствола мозга и подкорковых образований. Кора больших полушарий может нормально функционировать лишь в тесном взаимодействии с подкорковыми образованиями. В последние годы развиваются представления о вертикальной иерархической организации функций нервной системы, о кольцевых корково-подкорковых связях. Это дает основание старому термину «высшие корковые функции» предпочесть более целесообразный — «высшие мозговые функции».

Для оценки современных представлений о локализации функций в коре больших полушарий необходимо кратко рассмотреть данные морфологии, физиологии, нейропсихологии и клиники органических поражений мозга.

Киевский анатом В. А. Бец (1874) впервые обратил внимание на различия в тонкой структуре (архитектонике) корковых полей. Основной тип строения коры (за исключением ее древнейших отделов, входящих в лимбическую область) — шестислойный (рис. 77). Он включает следующие слои: молекулярный слой, наружный зернистый слой, слой малых и средних пирамидных клеток, внутренний зернистый слой, слой больших пирамидных клеток, слой полиморфных клеток. Выраженность этих слоев в разных отделах коры неодинакова, варьирует и структура миелиновых волокон (миелоархитектоника). В. А. Бец описал 11 полей с отличием в гистологи-

ческой структуре. Позже этому вопросу посвящали свои исследования К. Brodmann (1909); О. Vogt, С. Vogt (1922); К. Economo, G. Koskinas (1925) и др.

Цитоархитектонические особенности строения различных участков коры больших полушарий зависят от толщины коры, ширины ее отдельных слоев, размеров клеток, плотности их расположения в различных слоях, выраженности горизонтальной и вертикальной исчерченности, разделения отдельных слоев на подслои и других специфических черт строения данного поля. Эти особенности лежат в основе разделения коры больших полушарий на области, подобласти, поля и подполя. Область выделяется на основании более выраженных стабильных важных признаков. Поля выделяются по менее отчетливым и менее устойчивым, по сравнению с областями, признакам. Эволюционный подход позволил создать современную классификацию полей коры больших полушарий (рис. 78).

Лобная область занимает 23,5% поверхности коры, она включает в себя поля 8—12, 44—47 и 32. Эта область является одной из наиболее сложных по своей цитоархитектонике и характеризуется значительной толщиной коры, выраженностью II и IV слоев, толстым III слоем, который разделяется на 3 подслоя, относительно толстым слоем V, который может быть разделен на 2 подслоя. Для лобной доли характерны постепенный переход одного поля в другое и большая протяженность переходных зон между полями. Поля лобной области обладают большой индивидуальной вариабельностью. Эта область связана с высшими, наиболее сложными ассоциативными и интегративными функциями, она играет важную роль в высшей нервной психической деятельности и организации второй сигнальной системы.

Пренцентральная область занимает 9,3% поверхности коры, включает в себя поля 4 и 6. Она характеризуется агранулярностью, т. е. отсутствием слоя IV и очень слабым развитием слоя II, наличием очень крупных пирамидных клеток в слое V (гигантопирамидными нейронами и расположенными в поле 4), сравнительно большой толщиной коры, бедностью мелкими клетками, достаточно выраженной радиальной исчерченностью при слабо выраженной горизонтальной исчерченности. Пренцентральная область — это ядро двигательной зоны; ее поля имеют прямое отношение к осуществлению произвольных движений.

Постцентральная область занимает 5,4% поверхности коры и включает в себя поля 3/4, 3, 1, 2, 43. Характеризуется сравнительно небольшой толщиной коры, резкой выражен-

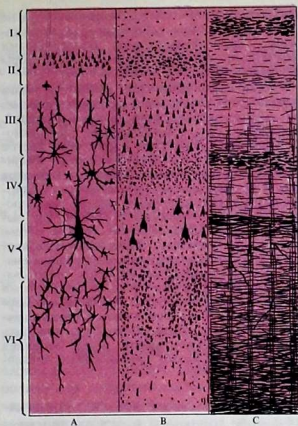


Рис. 77. Микроскопическое строение коры головного мозга.

А, В — цитоархитектонические слои: I — молекулярный (зональный) слой; II — наружный зернистый слой; III — слой малых и средних пирамид; IV — внутренний зернистый слой; V — ганглиозный (слой больших пирамидных клеток); VI — слой полиморфных клеток (триангулярный). Справа (С) приведены миелоархитектонические слои коры мозга.

ностью II и IV слоев, большим числом мелких клеток во всех слоях, просветленным V слоем. Функционально эта область связана с рецепцией различных видов чувствительности, причем различия восприятия раздражений с различных участков тела построены по соматотопическому типу. Повреждение этой области ведет к анестезии противоположной половины тела.

В теменной доле выделяют 2 области: верхнюю теменную и нижнюю теменную области, которые разделены межтеменной бороздой.

Нижняя теменная область занимает 7,7% поверхности коры больших полушарий. Она включает в себя поля 39 и 40, характеризуется большой толщиной коры, густоклеточностью, радиальной исчерченностью, проходящей через все слои, выраженностью II и IV слоев, постепенным переходом нижних (V, VI, VII) слоев друг в друга, нечеткой границей между корой и белым веществом. Эта область имеет отношение к сложным ассоциативным, высшим интегративным и аналитическим функциям. При ее

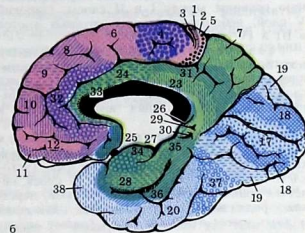
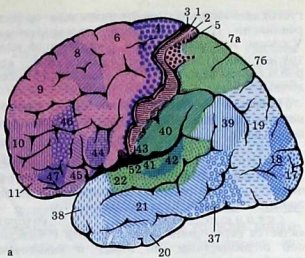


Рис. 78. Карта цитоархитектонических полей (Институт мозга ВНИЦПЗ АМН СССР).

а — наружная поверхность полушария головного мозга; б — внутренняя поверхность полушария головного мозга.

повреждении нарушаются чтение, письмо, некоторые сложные формы движения (апраксия) и др.

Верхняя теменная область занимает 8,4% поверхности коры больших полушарий. Она включает в себя поля 5 и 7. Характеризуется горизонтальной исчерченностью, средней толщиной коры, хорошо выделяющимися II и IV слоями, крупными пирамидными клетками III и V слоев, просветленным V слоем. Радиальная исчерченность выявляется лишь в верхних слоях коры. Эта область также имеет отношение к наиболее сложным интегративным и ассоциативным функциям. В ней осуществляются анализ и синтез информации, поступающей в мозг через кожно-двигательный, зрительный, слуховой и другие анализаторы. При повреждении этой области нарушаются ощущение локализации конечности, направление ее движения и т. д.

Затылочная область занимает 12% поверхности коры больших полушарий. Она включает в себя поля 17, 18 и 19. Характеризуется

густоклеточностью, невозможностью дифференциации II и III слоев, просветленным V слоем, колонкообразной группировкой клеток нижнего этажа, резкой границей между корой и белым веществом. Функционально затылочная область связана со зрением.

Височная область занимает 23,5% поверхности коры. Она включает в себя следующие подобласти:

верхнюю (поля 41, 42, 41/42, 22, 52, 22/38), которая характеризуется большим числом мелких клеток во всех слоях, просветленным V слоем, наличием в нем небольшого количества крупных пирамидных клеток;

среднюю (поля 21 и 21/38), которая является переходной между верхней и базальной подобластями, но имеет и некоторые своеобразные черты строения: неровную линию границы между I и II слоем, широкий V слой, небольшие группы крупных клеток в III и IV слоях и др.;

базальную (20-b, 20-c, 20-1, 20/38 поля), в которой наблюдается слияние в единый комплекс слоев V—VIII, густоклеточность, узкий слой IV, горизонтальная исчерченность в верхних слоях, вертикальная исчерченность — в нижних;

височно-теменно-затылочная (37-a, 37-b, 37, 37-ab, 37-aa), для которой характерно четкое выделение 7 слоев, густоклеточность и выраженность II и IV слоев, нечеткая граница между III и IV слоями, нерезкая радиальная исчерченность. Височная область имеет отношение к слуховому анализу.

Островковая область занимает 1,8% поверхности коры. Она включает в себя поля 13 и 14 и перипалеокортикальные поля. Характеризуется эта область сравнительно большой шириной, густоклеточностью, широким IV слоем, выраженной горизонтальной исчерченностью. Поля островковой области связаны с функцией речи. Перипалеокортикальные поля связаны с синтезом обонятельных и вкусовых ощущений.

Лимбическая область занимает 4% поверхности коры. Она включает в себя 23, 23/24, 24, 25 и перитектальные поля. Перитектальные поля располагаются между собственно лимбическими полями и лентой и подставкой в гиппокамповой извилине (taenia tecta и subiculum). Цитоархитектоническая характеристика лимбической области в целом представляется весьма сложной, и характерные признаки для всех ее полей отсутствуют. Лимбическая область связана с вегетативными функциями.

Древняя кора (палеокортекс) включает в себя обонятельный булгорк, диагональную область, прозрачную перегородку, периамигдаллярную область и препрениформную область. Характерным для древней коры является слабое отграничение ее от подлежащих подкорковых образований.

Старая кора (архикортекс) включает в себя гиппокам, subiculum, зубчатую фасцию и taenia tecta. Старая кора отличается от древней коры тем, что она четко отделена от подкор-

ковых образований. Старая и древняя кора не имеют шестислойного строения. Они представлены трехслойными или однослойными структурами, которые занимают 4,4% коры полушарий большого мозга человека.

Клетки коры полушарий головного мозга оказываются менее специализированными, чем клетки ядер подкорковых образований. Это увеличивает компенсаторные возможности коры, так как функции пораженных клеток могут брать на себя другие нейроны. Отсутствие узкой специализации корковых нейронов создает условия для возникновения самых разнообразных межнейронных связей, формирования сложных ансамблей нейронов для выполнения различных функций. Вместе с тем, несмотря на известную неспецифичность корковых нейронов, определенные их группы анатомически и функционально более тесно связаны с теми или иными специализированными отделами нервной системы. Имеющаяся морфологическая и функциональная неоднозначность участков коры позволяет говорить о корковых центрах зрения, слуха, обоняния и т. д., которые имеют определенную локализацию.

В истории учения о локализации функций в коре головного мозга на протяжении многих лет существовали 2 тенденции: стремление подчеркнуть равнозначность (эквивалентность) корковых полей в связи с ее высокой пластичностью и концепция узкого локализационного психоморфологизма, т. е. попытка локализовать в ограниченных корковых центрах даже самые сложные психические функции. Выдающиеся исследования И. П. Павлова и его школы по вопросам динамической локализации функций и дальнейшее развитие этих идей П. К. Анохиным (1971), Н. А. Бернштейном (1966) и др. привели к появлению новых представлений в этой области.

Мозговой центр или корковый отдел анализатора, по И. П. Павлову, состоит из «ядра» и «рассеянных элементов» (1936). Ядро представляет собой относительно однородную в морфологическом плане группу клеток с точной проекцией рецепторных полей. «Рассеянные элементы» находятся вблизи ядра или на удалении от него и осуществляют элементарный и недифференцированный анализ и синтез поступающей информации.

В корковых представительствах анализаторов даже по вертикали выявляются

2 группы клеточных зон. Из 6 слоев клеток коры нижние слои имеют связи с периферическими рецепторами (IV слой) и с мышцами (V слой). Они носят название первичных или проекционных корковых зон вследствие их непосредственной связи с периферическими отделами анализатора. Верхние слои полушарий головного мозга коры у человека развиты наиболее выражено; в них преобладают ассоциативные связи с другими отделами коры, и они называются вторичными зонами (II и III слои), или проекционно-ассоциативными, зонами.

Такая структура обнаруживается в коре затылочной доли, куда проецируются зрительные пути, в височной — где заканчиваются слуховые пути, в постцентральной извилине — корковом отделе чувствительного анализатора и др. Морфологическая неоднородность первичных и вторичных зон сопровождается и физиологическими различиями. Эксперименты с раздражением коры мозга показали, что возбуждение первичных зон сенсорных отделов приводит к возникновению элементарных ощущений. Например, раздражение первичной зоны затылочной доли вызывает появление фотопсий, а такое же раздражение вторичных зон сопровождается более сложными зрительными явлениями — обследуемый видит людей, животных, различные предметы. Поэтому предполагают, что именно во вторичных зонах осуществляются операции узнавания (гнозиса) и, отчасти, действия (праксиса).

По горизонтальной плоскости в коре выделяют и третичные зоны, или зоны перекрытия корковых представительств отдельных анализаторов. В головном мозге человека они занимают весьма значительное место и расположены прежде всего в височно-теменно-затылочной и лобной зоне. Третичные зоны вступают в обширные связи с корковыми анализаторами и обеспечивают выработку сложных, интегративных реакций, среди которых у человека первое место занимают осмысленные действия (операции планирования и контроля), требующие комплексного участия различных отделов мозга.

В функциональном отношении можно

выделить несколько интегративных уровней корковой деятельности.

Первая сигнальная система связана с деятельностью отдельных анализаторов и осуществляет первичные этапы гнозиса и праксиса (интеграция сигналов, поступающих из внешнего мира по проводникам отдельных анализаторов, формирование ответных действий с учетом состояния внешней и внутренней среды, а также прошлого опыта).

Вторая сигнальная система — более сложный функциональный уровень корковой деятельности; она объединяет системы различных анализаторов, делая возможным осмысленное восприятие окружающего мира и осознанное отношение к нему. Этот уровень интеграции теснейшим образом связан с речевой деятельностью — пониманием речи (речевой гнозис) и использованием речи (речевой праксис).

Высший уровень интеграции формируется у человека при его социальном развитии и в результате процесса обучения — овладения навыками и знаниями. Этот этап корковой деятельности обеспечивает целенаправленность тех или иных актов, создавая условия для наилучшего их выполнения.

Сложная мозговая деятельность не могла бы осуществляться без участия системы хранения информации. Поэтому механизм памяти — один из важнейших компонентов этой деятельности. В механизмах памяти существенное значение имеют как функция фиксирования информации (запоминание) и функция получения необходимых сведений (воспоминание), так и функции перемещения потоков информации из блоков оперативной памяти в блоки долговременной памяти и наоборот. Эта динамичность позволяет усваивать новое.

За последние годы претерпело изменение само понятие «функция» в применении к процессам, происходящим в мозге. В настоящее время под функцией понимают сложную приспособительную деятельность организма, направленную на осуществление какой-либо физиологической или психологической задачи. Эта приспособительная деятельность может быть осуществлена разными способами;

важно, чтобы результат соответствовал поставленной перед организмом задаче [Лурия А. Р., 1969]. Сложность, многоэтажность структурной организации таких функциональных систем, взаимозаменяемость их отдельных звеньев свидетельствуют о том, что они могут обеспечиваться лишь комплексом совместно работающих зон, каждая из которых вносит свой вклад в их осуществление. Локальное поражение определенной части подобной системы сопровождается появлением тех или иных клинических симптомов, которые отражают нарушение какой-то стороны деятельности сложной функциональной системы. Необходимо подчеркнуть, что локализация симптома поражения и локализация функции далеко не одно и то же. Такие функции, как, например, речевая, связаны с работой не только коры, но и многих отделов мозга (подкорковых, стволовых), поэтому их нельзя локализовать в узких корковых «центрах».

Итак, согласно современным представлениям, высшие мозговые (психические) функции являются функциональной системой со сложным иерархическим строением, они условнорефлекторны по своему механизму, имеют общественно-историческое происхождение и развиваются у каждого индивида уже после рождения и только в социальной среде, под воздействием уровня цивилизованности данного общества, в том числе языковой культуры.

Французский анатом Р. Броа в 1861 г. у двух больных, страдавших при жизни расстройством преимущественно собственной (внутренней) речи, обнаружил очаговые поражения левого полушария мозга, включавшие в себя нижний отдел третьей лобной извилины. Этот участок коры (зону Брока) стали рассматривать как центр артикулированной речи, а расстройства речи при очаговом поражении этой зоны стали называть, по предложению А. Тrousseau (1868), *афазией* (от греч. *α* — отрицание, *phasis* — речь).

Десятилетие спустя появилась работа немецкого невропатолога К. Wernicke (1874). Исходя из представлений о преимущественно сенсорной функции задних отделов мозга и моторной функции его передних отделов, он поддержал концепцию о центре артикулированной речи Брока и противопоставил ему в первой височной извилине (зона Вернике) слуховой центр речи, где, по его мнению, хра-

нятся слуховые образцы звуков. Соответственно двум центрам речи (моторному и сенсорному) выделяют 2 основные формы афазии — моторную и сенсорную.

В настоящее время доказано, что расстройства человеческой речи, связанные с распадом языковых обобщений, не могут быть квалифицированы только как моторные и сенсорные.

80-90-е годы XIX в. ознаменовались расцветом узкого локализационизма, когда стали описывать все новые и новые участки мозговой коры, якобы ответственные за ту или иную психическую функцию: центр названия, центр счета, центр письма под диктовку и центр спонтанного письма, центр чтения и т. п. При очаговых поражениях этих центров описывались синдромы амнестической афазии, акалькулии, различных агнозий, алексии и пр. Одной из самых известных классификаций афазий того времени стала классификация W. Wernicke-Lichtheime (1885). Последняя вобрала в себя известные к тому времени эмпирические знания и воплотила, хотя и в очень схематичной форме, идею о иерархической организации функционирования мозга.

РЕЧЬ И ЕЕ РАССТРОЙСТВА

Речь — специфическая человеческая форма деятельности, служащая общению между людьми. Она характеризуется процессами приема, переработки, хранения и передачи информации с помощью языка, который представляет собой дифференцированную систему кодов, обозначающую объекты и их отношения.

Речь у человека реализуется с помощью аппаратов дыхания, жевания, глотания, голосообразования и артикуляции. Центральным звеном аппарата речи является кора головного мозга — преимущественно доминантного полушария.

Всю совокупность физиологических механизмов, участвующих в формировании речи, можно разделить на 2 группы — механизмы восприятия и механизмы воспроизведения речи.

Выделяют 2 основных вида речи — импрессивную и экспрессивную. Импрессивная речь — понимание устной и письменной речи (чтение). В психологическую структуру импрессивной речи входят этап первичного восприятия речевого сообщения, этап декодирования сообщения (анализ звукового или буквенного состава речи) и этап соотношения сообщения с определенными семантическими категориями прошлого или собственного

понимания устного (письменного) сообщения.

Экспрессивная речь — процесс высказывания в виде активной устной речи или самостоятельного письма. Экспрессивная речь начинается с мотива и замысла высказывания, затем следует стадия внутренней речи (идея высказывания кодируется в речевые схемы) и завершается развернутым речевым высказыванием.

Таким образом, различают такие стороны речевой деятельности, взаимосвязанные между собой, как восприятие, распознавание словесных сигналов, центральная смысловая переработка воспринятого сообщения и процессы, побуждающие речевое высказывание. В осуществлении речевой деятельности принимают участие оба полушария головного мозга, однако различные отделы коры играют в этом процессе разную роль.

Процесс восприятия и распознавания звуковых словесных сигналов осуществляется при ведущем участии вторичных корковых полей слухового анализатора, преимущественно левого (доминантного) полушария головного мозга. Здесь осуществляются звуковой анализ и синтез речевых сигналов, обеспечивается распознавание фонематического состава речи. Нефонематические параметры звуков, такие как длительность, громкость, тембр, мелодичность и др., анализируются в основном в правом полушарии головного мозга. Таким образом, речеслуховой анализатор находится в височных долях и левого и правого полушарий головного мозга. Зрительные словесные сигналы воспринимаются и распознаются в корковых полях зрительного анализатора затылочной доли; здесь осуществляются пространственно-зрительный анализ и синтез букв (графем). В опознании тактильных образов слов (у слепоглохонемых) центральную роль играют вторичные зоны коры кожно-кинестетического анализатора в теменных долях головного мозга.

Процесс смысловой переработки воспринятого сообщения (понимание смысла слов, семантическая переработка информации, различные речевые интеллектуальные операции) обеспечивается слож-

ной интегративной деятельностью различных отделов коры больших полушарий. Задний третичный ассоциативный комплекс полей коры больших полушарий (преимущественно левого) — височнотемпоро-затылочной области — связан с анализом и синтезом информации, полученной при речевом общении в виде счетных, пространственных, логико-грамматических и наглядно-образных интеллектуальных операций, требующих одновременного мысленного оперирования с одним или несколькими символами или образами. Передний префронтальный ассоциативный комплекс третичных корковых полей связан преимущественно с программированием вербальных интеллектуальных операций и контролем за их осуществлением.

Процессы порождения речевого высказывания на стадии замысла обусловлены интеграцией возбуждений различных полей больших полушарий мозга, но прежде всего — префронтальных третичных полей левого полушария. Реализация речевого высказывания (устная активная речь) осуществляется преимущественно при участии премоторных и постцентральных отделов коры левого полушария, ответственных за эфферентную и афферентную координацию двигательного речевого акта. Организация самостоятельной письменной речи, помимо перечисленных выше корковых зон, включает вторичные корковые поля слухового анализатора, необходимые для анализа звукового состава слова; вторичные корковые поля зрительного анализатора, необходимые для анализа написанных букв; моторные, премоторные и постцентральные зоны коры левого полушария, в которых представлены двигательные и чувствительные проекции правой верхней конечности, осуществляющей акт письма. На разных стадиях овладения письмом и при разных формах письменной речи (самостоятельное письмо, письмо под диктовку, списывание текста и т. п.) нейрональная организация письма различна.

В клинической практике выделяют различные формы афазий, дизартрий, алалию, мутизм и общее недоразвитие речи.

Под *афазией* понимают центральное нарушение уже сформировавшейся речи, т. е. расстройство речи, при котором частично или полностью утрачивается возможность пользоваться словами для выражения мыслей и общения с окружающими при сохранности функции артикуляционного аппарата и слуха, достаточной для восприятия элементарных речевых звуков. Исходя из основных видов речи, выделяется 2 вида афазий: сенсорная (рецептивная, импрессивная) — непонимание речи окружающих — и моторная (экспрессивная) — нарушение высказывания активной устной речи.

Неврологическое исследование функции речи позволяет выявить различные варианты этих основных видов афазий в зависимости от преимущественной локализации очага поражения мозговых участков функциональной системы речи. Такими вариантами являются: *моторная афазия (афазия Брока)* — характеризуется нарушением всех компонентов экспрессивной речи; спонтанная речь невозможна. Больной произносит только сохранившиеся в памяти единичные слова или слоги, повторяя их (речевой эмбол). Понимание отдельных слов, коротких фраз и заданий, даваемых в письменной форме, сохранено. Больной может замечать ошибки в неправильно построенных фразах. При произношении сохранившегося у больного слова-эмбола оно озвучивается с интонацией и мелодией, адекватными тому, что он хочет выразить. Это сопровождается выразительной мимикой и жестами.

Моторная афазия наблюдается при поражении задних отделов нижней лобной извилины (зона Брока) левого полушария. При неполном разрушении этой зоны речь возможна, но она малопонятна, замедлена, с поисками нужных слов, лишена выразительности, произносимые слова искажены, отмечаются парафазии литеральные (перестановка слогов) и вербальные (замена, перестановка слов), нарушено правильное грамматическое построение фраз, отсутствуют склонения и спряжения (аграмматизм).

По А. Р. Лурия (1969), моторная афазия встречается в двух вариантах: *моторная афферентная афазия*, при которой утрачиваются

все виды устной речи — спонтанная, автоматизированная, повторение предлагаемых слов, название показываемых предметов. Особенно грубо нарушается артикуляция звуков, сходных по месту образования (например, переднеязычных: д, т, л, н) либо по способу образования (например, шелевых: ш, з, щ, х). Страдают также чтение и письмо. Этот вариант афазии возникает обычно при поражении коры теменной доли, примыкающей к постцентральной извилине, обеспечивающей кинестетическую основу движений артикуляционного аппарата (силу, объем и направление движений) мышц, участвующих в артикуляции. Нередко такая афазия сочетается с оральной апраксией (расстройством сложных движений губ и языка). Нарушена кинестетическая программа речевых движений;

моторная эфферентная афазия характеризуется расстройством переключения с одной речевой единицы (звук, слово) на другую. Артикуляция отдельных звуков сохранена, затруднено произнесение серии звуков или фразы. Продуктивная речь заменяется постоянным повторением отдельных звуков (литеральная персеверация) или слов (вербальная персеверация), а в тяжелых случаях представлена речевым эмболом — единственным звуком или словом, которые больной произносит при попытке что-либо сказать.

Другой отличительной чертой речи при эфферентной моторной афазии является «телеграфный стиль»: большой составляет фразы в основном из существительных, глаголы в них почти отсутствуют. Сохранены автоматизированная речь, чтение стихов, пение. Нарушены чтение, письмо и названия предметов. Этот вариант афазии возникает при поражении нижних отделов премоторной коры левого полушария мозга.

Сенсорная афазия (Вернике) характеризуется нарушением понимания речи как окружающих лиц, так и своей, т. е. нарушается слуховой гнозис. Элементарное восприятие слуха у больного сохранено, а фонематическое нарушено. Под фонемой понимается смысловой и различительный признак языка. В русском языке к таким признакам относятся звонкость и глухость согласных (б, п, д, з, с), ударность и безударность слогов (мука, мюка), твердость и мягкость окончаний (мел, мель). В других языках смысловые и различительные признаки могут быть иными (например, долгота звуков в английском языке и др.). Больной воспринимает речь как шум или разговор на неизвестном для него языке. Вследствие отсутствия слухового контроля вторично расстраивается экспрессивная речь. Больной говорит много и быстро (логорея —

речевое недержание), его речь непонятна для окружающих, отмечается много парафазий (искажение, неточное употребление слов). Иногда речь представляет собой поток бессмысленных, нечленораздельных звуко сочетаний («словесная крошка») и изобилует литеральными и вербальными парафазиями, искажениями слов, близких по звучанию или значению. Наблюдаются частые повторения одних и тех же слов или слогов (персеверация). Свой речевой дефект больные обычно не осознают. Повторение предлагаемых слогов (типа «ба-па», «та-да», «са-за»), слов, чтение и письмо также нарушены. Даже при частичной сенсорной афазии больной не улавливает различий в написании слов («забор», «собор», «запор» и пр., путает между собой буквы «с» и «з», «п» и «б»). Сенсорная афазия возникает при поражении коры левой височной доли (средние и задние отделы верхней височной извилины — зона Вернике или поле 22 по Бродману).

При поражении нижних и задних отделов теменной и височной областей возможно развитие *амнестической афазии*. Она характеризуется забыванием названия предметов, имен. Больной не может назвать предмет, хотя хорошо определяет его назначение. Например, если больному показать ручку, то он скажет — «это то, чем пишут». Больной сразу вспоминает нужное слово при подсказке начального слога (называя ему только «ру», больной тут же скажет «ручка»). Понимание речи не нарушено. Чтение вслух возможно. Спонтанное письмо расстроено из-за основного дефекта, письмо под диктовку возможно. Речь больного амнестической афазией насыщена глаголами, но в ней мало имен существительных.

Амнестическую афазию следует отличать от более широкого понятия — амнезии (расстройства памяти на ранее выработанные представления и понятия). Различные виды амнезии чаще возникают при поражениях медиобазальных отделов височных и лобных долей.

При поражении левой теменно-височной области у правой возникает *семантическая афазия*, при которой нарушено понимание смысла предложений, выра-

женного с помощью сложных логико-грамматических конструкций. Такой больной не понимает отношений, выраженных с помощью предлогов (круг под квадратом, треугольник над кругом). Для него недоступен смысл сравнительных конструкций (например, волосы у Лены темнее, чем у Оли, но светлее, чем у Кати. У кого самые светлые волосы?), возвратных конструкций (лиса съела курицу, курица съела лису), так называемых атрибутивных конструкций («брат отца» и «отец брата»).

Наконец, встречается нередко *тотальная афазия*, при которой утрачивается рецептивная и экспрессивная речь во всех ее проявлениях. Это наблюдается при обширном поражении левого полушария от зоны Брока до зоны Вернике.

Алексия (расстройство чтения и понимания прочитанного) и **аграфия** (утрата способности правильно писать при сохранении двигательной функции верхней конечности) обычно включаются в синдром сенсорной и моторной афазии, а иногда они выступают на первый план и обнаруживаются как бы в изолированном виде. Такая «изолированная» аграфия может возникнуть при ограниченном очаговом поражении заднего отдела второй лобной извилины (рядом с проекцией пирамидных путей для правой верхней конечности, а «изолированная» алексия — при очагах в угловой извилине (*gyrus angularis*) доминантного полушария, на стыке затылочной и теменной долей.

Полушарные поражения, затрагивающие сложную речевую систему, обычно вызывают нарушения различных сторон этой функции — комплекс речевых расстройств, которые часто бывают смешанными. Все же в большинстве случаев удается установить преимущественно моторную (лобную, отчасти теменную), сенсорную (височную, затылочную) или другую форму речевых расстройств.

При проведении лингвистического и психологического анализа речевой функции выделяются варианты афазий с распадом фонематических и морфологических обобщений (при поражении третичной зоны коры левой височной доли), с нарушением лексико-фразеологических обобщений (при поражении третичной

зоны коры левой височно-теменно-затылочной области) и с нарушением синтаксических обобщений (при поражении коры задних отделов левой лобной доли). Эти тонкие нарушения речевой функции можно выявлять у пациентов с различными вариантами частичных расстройств речи.

Мутизм — отсутствие речевого общения у больного при сохранности речевого аппарата. Это обычно проявление реактивного невроза, истерии или психического заболевания (шизофрения).

Алалия — системное недоразвитие речи, возникающее в результате поражения корковых речевых зон в возрасте до 3 лет. Алалия, как и афазия, подразделяется на моторную и сенсорную. Моторная алалия характеризуется недоразвитием экспрессивной речи. Нарушено звукообразование, затруднено построение фраз, снижается структура слов (звуки и слоги переставляются и пропускаются); активный словарь беден. Понимание обращенной речи сохранено, однако при специальном исследовании можно определить недостаточность и импрессивной (сенсорной) речи. При сенсорной алалии нарушено понимание обращенной речи при сохранности восприятия элементарных звуков, выявляется слуховая агнозия. При этом всегда имеется недоразвитие и моторной речи (смешанная, тотальная алалия), так как импрессивная речь развивается у детей раньше, чем экспрессивная.

Для неврологической диагностики важное значение имеет умение оценить еще и такой вид нарушения речи, как *дисартрия*. Этим термином обозначается расстройство артикуляции, которое может быть обусловлено центральным (двусторонним) или периферическим параличом мышц речевдвигательного аппарата, поражением мозжечка, стриопаллидарной системы. При дисартрии фразы больных правильно построены, словарный запас не страдает. Они нечетко произносят слова; особенно трудны для артикуляции звуки «р», «л», шипящие буквы. Нередко такие больные испытывают ощущение, что у них как бы «каша во рту». Фонетически неправильное произнесение отдельных звуков вследствие функцио-

нальных расстройств обозначается как *дислалия*. Она успешно устраняется при логопедических занятиях.

При исследовании речевой функции отдельно анализируют устную речь, письмо и чтение.

Исследование устной экспрессивной функции речи. Пациента просят рассказать историю своей болезни, содержание показанных картинок, пересказать только что прослушанный рассказ и т. п. Проверяется возможность повторения предлагаемых слов и фраз (например, «кораблекрушение», «землетрясение»; «на траве дрова», «на горе Арарат зреет розовый виноград») и т. п.). Обращается внимание на речевую активность, набор слов (богатый, ограниченный), наличие речевых эмболов, телеграфного стиля), на правильность построения фраз, наличие парафазий (литеральных, вербальных), способность точно повторять слова. Учитывается реакция больного на свои ошибки (замечает ли их, имеются ли попытки исправить), наличие аграмматизмов, персеверации, способ выговаривания слов, интонация и их адекватность.

Автоматизированную (рядовую) речь исследуют, предлагая просчитать от 1 до 10 и в обратном порядке, перечислить буквы алфавита, дни недели, месяцы, окончить начатую врачом пословицу, знакомую песню.

Исследование рецептивной функции речи: предлагают больному показать называемые врачом предметы (они находятся в поле зрения больного), врач задает вопросы: покажите, чем запирают дверь? чем пишут? чем шьют? чем зажигают дрова? и т. д., части тела; выполнить простые и сложные указания (показать язык, нос, зажмурить глаза и т. п.); исправить неправильно составленные грамматически и по смыслу предложения; объяснить смысл метафор («золотые руки», «железное здоровье», «волчий аппетит», «один в поле не воин», «пчела за данью полевой летит из кельи восковой») и т. д.).

Опыт Мари: больному дают 3 листа бумаги и предлагают один бросить на пол, другой положить на кровать, третий вернуть врачу.

Опыт Гедла: больному предлагают положить большую монету в маленький стаканчик, а маленькую — в большой. Опыт можно усложнить, поставив 4 стаканчика разных размеров и предложив больному поместить определенную по порядку монету в тот или другой стаканчик.

Понимание сложных многозвеньевых инструкций: подойдите к столу, возьмите стакан и поставьте его на окно; когда я подниму правую руку — встаньте, когда подниму левую — возьмите книгу.

Понимание атрибутивных конструкций: отец брата; брат отца; отец отца. Покажите на изображении «дочкуину маму», «мамину дочку». Покажите карандашом часы. Нарисуйте круг под крестом. Котлета съедена мальчиком. Лису съела курица.

Понимание обозначения времени: пять минут восьмого, без пяти восьмь. Показывать время на циферблате с подвижными стрелками.

Исследование способности воспроизводить устную речь. Называние показываемых предметов. Если большой не называет предмета, необходимо выяснить, не помогает ли подсказка первого слога, а также звук от постукивания по предмету или ощупывание предмета большим.

Не выявляется ли склонность произносить прежние названия при показывании новых предметов (персеверация). Не бывает ли (особенно в состоянии эмоционального возбуждения) произнесения отдельных фраз, восклицаний, междометий. Возможность произнесения слов при лени.

Исследование чтения. Понимание письменной речи и некоторых символических изображений. Идентификация предметов с их названиями, написанными на карточках. Понимание смысла написанных слов, цифр, фраз разной сложности.

Реакция на неправильно написанные слова, фразы, пропущенные буквы. Выполнение письменных инструкций (закрыть глаза, поднять руку и пр.). Узнавание времени по стрелкам на циферблате часов, узнавание рисунков.

Чтение вслух печатного и письменного текста, отдельных букв, слогов, слов, фраз (коротких и длинных). Сравнение понимания речи устной и письменной (при идентичных текстах).

Исследование письма. Письмо под диктовку. Копирование с печатного и рукописного текста. Автоматизированное письмо (предложить больному написать свою фамилию, имя и отчество, ряд чисел, дни, недели, месяцы, годы).

Написание названий показываемых предметов. Письменные ответы на устные вопросы. Письменный рассказ о своей болезни.

Предложение нарисовать какой-либо предмет, скопировать рисунок.

Сравнение результатов исследований письменной и устной речи.

Исследование счета: проверяют письменный счет и устный, выполнение различных арифметических действий, решение письменных и устных задач разной сложности.

Необходимо выяснить доминантное полушарие. Для выявления скрытой леворукости предложено несколько тестов: скрещивание предплечий на груди, при этом правое предплечье (у правой) находится сверху; сложить кисти в замок — большой палец правой кисти будет находиться также сверху.

ГНОЗИС И ЕГО РАССТРОЙСТВА

Гнозис (греч. gnosis — познание, знание) — это способность узнавать предметы по чувственным восприятиям. Например, человек не только видит, но и узнает ранее виденные предметы. Узна-

вание является сложной функцией отдельных анализаторов, оно вырабатывается в процессе индивидуального опыта (по типу условных рефлексов); полученная информация закрепляется (функция памяти).

Агнозии (расстройства узнавания) развиваются при поражении вторичных зон в пределах какого-либо одного анализатора. Однако обычно узнавание происходит от комплексного воздействия внешних раздражителей, от суммы чувственных восприятий. Человек способен узнавать предметы и явления не только по простым чувственным воздействиям, но и по их словесным обозначениям (функция второй сигнальной системы по И. П. Павлову).

При агнозии элементарные формы чувствительности остаются сохранными и нарушаются сложные формы аналитико-синтетической деятельности в пределах данного анализатора.

Зрительная (оптическая) агнозия, или так называемая душевная слепота, возникает при поражении наружных участков коры затылочных долей (поля 18, 19 и 39). Больной не может узнавать предметы и их реалистическое изображение (предметная агнозия Лиссауэра), воспринимает лишь их отдельные признаки и догадывается об общем значении предмета или его изображения. Например, рассматривая очки, больной говорит: «кольцо, и еще кольцо, и перекладина — наверное велосипед». Часто больные сами говорят «не знаю», «не вижу». Вместе с тем предметы они видят, обходят их и не натываются. Среди зрительных агнозий особое место занимает синдром симультанной агнозии. Он проявляется неспособностью синтетически воспринимать части изображения, образующие целое.

Принято различать 2 основные формы зрительной агнозии: апперцептивную и ассоциативную. При *апперцептивной агнозии* больной воспринимает лишь отдельные признаки предмета или его изображения, но не может в целом определить его. При *ассоциативной зрительной агнозии* больной отчетливо воспринимает предметы в целом и целые изображения, но не узнает и не может назвать их. При ме-

нее выраженных нарушениях признаки зрительной агнозии выявляются только в осложненных условиях, в частности при восприятии перечеркнутых или заретушированных изображений. Например, оконный переплет на рисунке, изображающем окно, больной узнает и правильно называет («рама»). Если же этот рисунок перечеркнуть несколькими штриховыми линиями, то он перестает узнавать изображение оконного переплета.

Зрительная агнозия на восприятие изображений букв или цифр особенно отчетлива при поражении вторичных отделов затылочной доли доминантного полушария (левого — у правой). При поражении вторичной зоны затылочно-теменной области субдоминантного (правого) полушария головного мозга зрительная агнозия проявляется неузнаванием лиц (прозопагнозия) или игнорированием восприятий в левой половине зрительного поля (односторонняя пространственная агнозия). Последняя характеризуется тем, что зрительное восприятие отдельных предметов или их изображений остается сохранным, но нарушается способность оценивать пространственное отношение. Больной не может различать правую и левую сторону, делает ошибки при определении времени по расположению стрелок на часах, при чтении и изображении контуров географической карты. Этот вид агнозии возникает при поражении третичных зон теменно-затылочных отделов коры головного мозга.

Для исследования зрительной агнозии используют набор предметов и рисунков. Предъявляя их обследуемому, просят определить, описать их внешний вид, сравнить, какие предметы больше, какие меньше. С помощью набора картинок (цветных, однотонных, контурных) оценивают узнавание не только предметов, но и сюжетов. Попутно проверяют и зрительную память: предъявляют несколько картинок, затем перемешивают с ранее не показываемыми и просят выбрать уже виденные картинки.

Слуховая (акустическая) агнозия («душевная глухота») характеризуется нарушением способности узнавать предметы по характерным для них звукам, не видя их, например, упавшую на кафельный

пол монету по звуку, собаку — по лаю, часы — по их тиканью, связку ключей — по звуку при встряхивании, воду — по ее журчанию и т. д. При таком сравнительно редком расстройстве может создаваться впечатление о тугоухости больного, однако на самом деле страдает не восприятие звуков, а понимание их сигнального значения. Возможно нарушение узнавания известных музыкальных мелодий — амузия. Слуховая агнозия появляется при поражении вторичных зон височной доли доминантного полушария головного мозга (поперечные височные извилины).

Сенситивная агнозия выражается в неузнавании предметов при воздействии их на рецепторы поверхностной и глубокой чувствительности. Наиболее часто встречается ее вариант в виде тактильной агнозии: у больного с достаточно сохранной тонкой осязательной чувствительностью утрачивается способность узнавать предметы при ощупывании с закрытыми глазами. Это явление получило название *астереогноз*. Истинный *астереогноз* появляется при поражении теменной доли (вторичная зона, преимущественно в доминантном полушарии головного мозга — поле 40), когда остаются сохранными элементарные кожные и кинестетические ощущения. Неузнавание предметов на ощупь больными с выпадением поверхностной и глубокой чувствительности в исследуемой руке обозначается как *псевдоастереогноз* и возникает при поражении чувствительных проводников на любом из участков от спинного мозга до таламуса и коры больших полушарий головного мозга (постцентральная извилина).

С *астереогнозом* тесно связано явление *аутопагнозии*, заключающееся в затруднении определить расположение отдельных частей тела, в нарушении узнавания частей своего тела; и *метаморфопсии*, когда больной начинает воспринимать части своего тела или посторонние предметы необычными, измененными по форме или величине. При *макропсии* предметы кажутся больному чрезмерно большими, при *микрופсии* — необычно малыми. Иногда возникает явление *полимелии* — ощущение ложных

конечностей (третьей верхней или нижней конечности), которые могут казаться неподвижными («лежит лишняя рука и давит на грудную клетку») или движущимися. Такие варианты сенситивной агнозии с нарушением узнавания частей собственного тела возникают при поражении теменной доли правого полушария. Весьма характерно, что при патологическом очаге в субдоминантном (правом) полушарии головного мозга явления сенситивной агнозии могут сопровождаться нарушением восприятия собственного дефекта — *анозогнозия* (синдром Антона — Бабинского): больной не замечает у себя нарушений чувствительности и паралича (чаще всего в левой половине тела).

Изредка встречается *болевая агнозия*, распространяющаяся на все тело. Уколы при этом воспринимаются как прикосновения; боли пациент не ощущает.

Обонятельная и вкусовая агнозия — утрата возможности идентифицировать запахи и вкусовые ощущения (при поражении медиобазальных участков коры височной доли). Эти виды агнозии встречаются редко и их практически трудно отличать от anosмии и агевзии, встречающихся при поражении рецепторных нейронов и проводящих систем обонятельного и вкусового анализатора.

ПРАКСИС И ЕГО РАССТРОЙСТВА

Праксис (от греч. *praxis* — действие) — способность выполнять последовательные комплексы движений и совершать целенаправленные действия по выработанному плану. При осуществлении сложных двигательных актов работа скелетной мускулатуры должна происходить в правильной последовательности при одновременно согласованных сокращениях многих мышечных групп. Такие действия возникают в процессе профессионального обучения.

Сложные действия формируются на основе кинестезии — непрерывно поступающей информации от проприоцепторов при выполнении любых движений. Значительная роль принадлежит и зрительному анализатору. В обучении и выполнении сложных двигательных актов человека особо важное значение имеет речевая сиг-

нализация (устная и письменная). Поэтому расстройства праксиса, связанные прежде всего с патологией кинестетического анализатора, завязят и от поражения речевых функций. С другой стороны, для осуществления последних необходим безупречный праксис речевых органов.

Апраксия характеризуется утратой навыков, выработанных в процессе индивидуального опыта сложных целенаправленных действий (бытовых, производственных, символической жестикуляции и др.) без выраженных признаков центрального пареза или нарушений координации движений.

В классической неврологии выделяют несколько основных видов апраксии.

Идеаторная апраксия обусловлена утратой плана или замысла сложных действий, при этом нарушается последовательность отдельных движений (например, по просьбе показать, как закуривают папиросу, больной чиркает этой папиросой по коробку, потом достает спичку и протягивает ее ко рту). Больные не могут выполнять ряд словесных заданий, особенно символических жестов (грозить пальцем, отдавать воинское приветствие и др.), но способны повторять, подражать действиям исследующего. Идеаторная апраксия возникает при поражении надкраевой извилины (*gyrus supramarginalis*) теменной доли доминантного полушария (у правой — левого) и всегда двусторонняя.

При *конструктивной апраксии* страдает прежде всего правильное направление действий; больным трудно конструировать целое из частей, например сложить из спичек заданную геометрическую фигуру (ромб, квадрат, треугольник). При этом виде апраксии очаги поражения чаще находят в угловой извилине (*gyrus angularis*) теменной доли доминантного полушария. Апраксии расстройств также двусторонние.

Моторная апраксия, или *апраксия выполнения Дежжерина*, отличается нарушением не только спонтанных действий и действий по заданию, но и по подражанию. Она часто односторонняя (например, при поражении мозолистого тела она может возникнуть только в левой верхней конечности) (рис. 79).

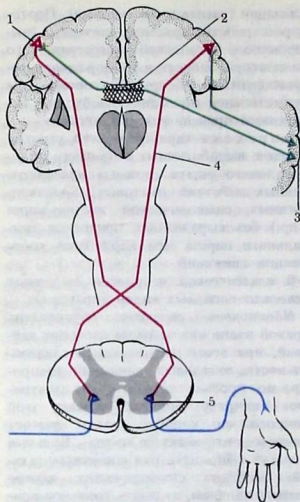


Рис. 79. Формирование апраксии в левой кисти при поражении мозолистого тела.

1 — прецентральная извилина правого полушария (зона верхней конечности); 2 — патологический очаг, разрушающий мозолистое тело; 3 — кора левой теменной доли; 4 — корково-спинномозговой путь; 5 — периферический мотонейрон шейного утолщения.

Поражение теменной доли близ постцентральной извилины вызывает апраксию в связи с нарушением кинестезии (афферентная, или *кинестетическая апраксия*). Произвольное движение больной может производить только при постоянном зрительном контроле.

При очагах на стыке теменной, височной и затылочной долей (зона статокинестетического анализатора) возникают нарушения пространственных соотношений при выполнении сложных двигательных актов (*пространственная апраксия*). Больной не может придать выпрямленной кисти горизонтальное, фронтальное или сагиттальное положение, нарисовать изображение, ориентированное в пространстве, попасть в нужную точку. При

письме делает пространственные ошибки, будучи не в состоянии правильно соотнести части сложно построенных букв и проявляя признаки зеркального письма.

При поражении нижних участков постцентральной извилины доминантного полушария (у правши — левого) развивается *оральная апраксия*, обычно сочетается с моторной афферентной афазией. Больной не может найти позиций речевого аппарата, нужных для произнесения соответствующих звуков, смешиваются близкие по артикуляции звуки, нарушается письмо.

При поражении лобной доли (зона эфферентных систем) происходит распад навыков сложных движений и программы действий с нарушением спонтанности и целенаправленности (лобная апраксия). Больной склонен к эхопраксии (повторяет движения исследующего) или инертным стереотипным движениям, которые он не исправляет и не замечает. Затрудняются такие больные в выполнении нетипичных запрограммированных действий: например, при просьбе врача поднять его верхнюю конечность больной должен поднять II палец, или в ответ на один стук поднять правую, а в ответ на два стука поднять левую верхнюю или нижнюю конечность и т. п.

Для возникновения апраксических, как и афатических, расстройств большое значение имеет нарушение связей между корковыми отделами анализаторов (особенно кинестетического) и исполнительными двигательными системами. Поэтому апраксические и афатические расстройства возникают при поражениях не только корковых, но и глубоких, подкорковых отделов мозга, где более компактно располагаются волокна этих путей.

Исследование гнозиса и праксиса производится с помощью специальных заданий. Предлагаются предметы, окружающие больного, и проверяется их узнавание по чувственным восприятиям (зрительным, слуховым, осязательным, вкусовым, обонятельным).

Проверка гнозиса собственного тела (выявление астереогноза, аутопагнозии, пальцевой агнозии, псевдомелии и других нарушений схемы тела).

Способность производить простые действия: закрыть глаза, высунуть язык, придать языку положение «трубочкой», положить его между зубами и нижней губой, повсвистеть; растопы-

рить пальцы, образовать пальцами руки фигуру кольца.

Действия с реальными предметами: зачечь спичку, послать хлеб, налить воды в стакан, причесться расческой.

Действия с воображаемыми предметами: показать, как ловят мух, забивают гвоздь, пьют из стакана, едят суп и т. п.

Жесты: как грозят пальцем, как отдают воинское приветствие, посылают воздушный поцелуй и др. Подражание действиям врача.

Транзитивные действия: показать указательным пальцем той или другой руки правый или левый глаз и т. п.

Исследование способности производить простые арифметические действия в уме и письменно.

Выполнение заданий по конструированию фигур (складывание спичек, кубиков).

Исследование речевых, гностических и практических функций требует терпения от больного и врача. При утомлении больного необходимо делать перерывы для отдыха.

ПАМЯТЬ И ЕЕ РАССТРОЙСТВА

Механизмы памяти как одного из важнейших компонентов высшей нервной и психической деятельности полностью еще не раскрыты. Получены данные о важной роли рибонуклеиновой кислоты (РНК) и олигопептидов в осуществлении функции запоминания, об образовании кольцевых нейронно-глиальных структур (в которых могут длительно циркулировать импульсы, обеспечивая тем самым хранение информации) и др. В системе каждого анализатора происходит фиксация информации, поэтому можно говорить о памяти зрительной, слуховой, тактильной и т. д. При раздражении коры затылочно-теменно-височной области во время нейрохирургических операций под местной анестезией у больных возникали ощущения, характеризующиеся воспоминанием каких-либо событий, лиц, предметов, звуков [Penfield W., 1964]. Вместе с тем память как психический процесс связана с работой целостного мозга, поэтому говорить о центрах памяти можно лишь условно. Экспериментальными и клиническими исследованиями показано, что в формировании памяти имеют существенное значение такие структуры мозга, как гиппокамп, поясная извилина, передние ядра таламуса, мамиллярные тела, перегородка, свод, амигдаллярный комплекс, гипоталамус, которые

составляют большой и малый круг Папезца.

На функцию памяти оказывают влияние эмоции, внимание, степень заинтересованности, целестремленности. Различают механическую память (более элементарная, наглядно-образная) и смысловую (более сложная, абстрактная).

Расстройства памяти весьма многообразны и возникают не только при органических поражениях мозга. Они наблюдаются при переутомлении, неврозах, интоксикациях и др. Возможны изолированные нарушения запоминания при достаточно уверенном владении ранее накопленными сведениями или, наоборот, снижение оперативности памяти, т. е. неспособность быстро вспомнить при хорошем запоминании.

Нарушение памяти с утратой способности сохранять и воспроизводить приобретенные знания обозначается амнезией и ей (греч. amnesia — забывчивость, потеря памяти). Выделяют несколько видов амнезий.

Фиксационная амнезия — ослабление или отсутствие запоминания текущих, недавно происходивших событий при сохранности в памяти приобретенных в прошлом знаний. Такие расстройства памяти особенно выражены при алкогольной энцефалопатии (корсаковский амнестический синдром), а также при атеросклерозе сосудов головного мозга, некоторых интоксикациях (например, при отравлении окисью углерода). При выраженном нарушении запоминания новых фактов и обстоятельств развивается амнестическая дезориентировка в обстановке и окружающих лицах, во времени и последовательности событий.

Прогрессирующая амнезия — постепенное опустошение запасов приобретенных сведений и знаний. Снижение памяти развивается в определенной последовательности: от более частных элементов к более общим; от поздней приобретенной информации к более ранней; оно прочнее закреплено, более организовано и автоматизировано; от менее эмоционально насыщенного к более эмоционально значимому (закон Рибо).

При черепно-мозговой травме с включением сознания в последующем, при

восстановлении сознания, нередко отмечается выпадение памяти (полное или частичное) на определенный период времени. Полное выпадение воспоминаний может ограничиваться только периодом нарушенного сознания (*конградная амнезия*) или распространяется на события, предшествовавшие состоянию измененного сознания — от нескольких часов, дней до месяцев и даже лет (*ретроградная амнезия*). Если утрачиваются воспоминания о событиях, переживаниях, которые были по окончании расстройства сознания, то это свидетельствует об антероградной амнезии. Сочетание двух последних вариантов амнезии, т. е. выпадение памяти на предшествующие травме (болезни) и на последующие события, называется *антероретроградной амнезией*.

Встречается еще и *постгипнотическая амнезия* (пробелы памяти на события, происходившие во время гипноза), *кататимная амнезия* (выпадение из памяти психогенных неприятных, аффективно насыщенных впечатлений и событий).

Значительно чаще встречается не выпадение, а снижение памяти — *гипомнезия*. Редко наблюдается *гипермнезия* — необычайно хорошая (феноменальная) память. Гипермнезия обычно относится к механической памяти.

У больных со снижением памяти часто наблюдается симптом ложных воспоминаний — *псевдореминисценций*, при котором реальные события прошлого переносятся больными в настоящее. Если ложные воспоминания больных носят фантастический, нереальный характер, больные рассказывают о событиях, которые в реальности происходить не могли, то это свидетельствует о конфабуляциях.

Своеобразными нарушениями памяти являются ощущения «уже виденного» (*deja vu*), «уже слышанного» (*deja entendu*), когда человеку вдруг начинает казаться, что вся ситуационная обстановка когда-то в точности им переживалась. Иногда наблюдается и обратное явление — «никогда не виденного» (*jamais vu*), «никогда не слышанного» (*jamais entendu*), когда какое-либо знакомое явление ощущается словно впервые в жизни. Эти феномены возникают при раздражении ви-

сочной доли (опухолью, рубцово-спаечным процессом и др.).

Для исследования памяти применяют ряд психологических методик. Выяснить состояние механической памяти возможно тестом с запоминанием 10 слов: обследуемому медленно называют 10 слов и просят их повторить; порядок повторения слов не имеет значения. Затем эти же слова повторяют до 5 раз. После каждого повторения отмечают, сколько слов из 10 пациент воспроизвел. Наконец, через час просят вновь назвать эти же слова, но уже без их повторного названия. Используя полученные данные, составляют кривую запоминания. Обычно после 3-го повторения запоминается 9—10 слов; и эта цифра удерживается в 4-й и 5-й пробах. Через час остается в памяти 8—10 слов. При плохом запоминании количество воспроизведенных слов значительно меньше.

Для оценки зрительной памяти обследуемому предлагают таблицу с 10 словами, которую показывают в течение 1 мин, и просят записать запомнившиеся слова.

Кратковременную память можно исследовать, предлагая повторить определенный текст с построчечным добавлением. Например, «один особенный оригинал», «два добрых диких дикобраза», «три толстых тихих тарантула», «четыре чертика чесали череп чудаку», «пять перепелочек пели, плотно пообедав» и т. д. При наличии гипомнезии больной затрудняется точно воспроизвести текст уже при добавлении 2-й или 3-й фразы. При амнезии больной затрудняется повторить даже одну предложенную фразу, например, «черная земля, зеленая трава, голубое небо».

Для исследования *логической памяти*, ассоциативного запоминания применяют методику «слова + картинки». Больному называют 10 слов и предлагают к каждому слову подобрать карточки с изображением различных предметов: например, к слову «свет» — изображение лампочки, «обед» — буханки хлеба, «морковь» — зайца, «гриб» — леса и т. п. После того как обследуемый отберет карточки в ответ на называемые слова, их откладывают в сторону и спустя час просят по

картинкам вспомнить, каким словам они соответствуют. В этой методике имеют значение не только количество слов, которое больной запомнил, но и особенности его ассоциаций — примитивность, сложность, вычурность.

Используют и метод пиктограмм. Больного просят нарисовать рисунки, облегчающие запоминание предъявляемых слов. Наряду с заданиями изобразить конкретные понятия («солнечный день», «весну», «веселый праздник»), предлагают и более абстрактные («дружба», «развитие», «интенсификация»). Оценивается характер рисунков — их чрезмерная детализация или, наоборот, символичность.

МЫШЛЕНИЕ И ЕГО РАССТРОЙСТВА

Мышление — высшая форма познавательной деятельности, в процессе которой устанавливаются внутренние связи между предметами и явлениями окружающего мира. Мышление тесно связано с речью — важнейшим средством общения между людьми, благодаря чему возможна передача информации, знаний, опыта. Процесс мышления включает этапы анализа, синтеза и обобщения. Оно осуществляется в основном в представлениях, суждениях, умозаключениях и понятиях.

О мышлении человека судят по его высказываниям и деятельности. Уровень мышления, способность к проникновению в суть возникающих проблем и к выработке наиболее адекватных решений входят в понятие интеллекта.

Выделяют врожденное слабоумие (олигофрения) — страдает способность к обучению, ребенок может продвигаться в умственном развитии, но догнать свой возрастной уровень он не в состоянии; **задержку умственного развития** (ребенок к обучению способен; при устранении причин этой задержки и соответствующих педагогических мероприятий ребенок может догнать свой возрастной уровень); **приобретенное слабоумие (деменция)** — характеризуется нарастающей утратой приобретенных навыков и высших мозговых функций.

Различают *3 степени слабоумия*: **идиотия** (полное отсутствие фразовой речи и возможности к социальной адаптации), **имбецильность** (имеются примитивная речь, элементарные навыки обслуживания и способность к простейшим трудовым операциям; интеллект больных задерживается в развитии на уровне 3—5-летнего ребенка) и **дебильность** (страдают высшие уровни психики — абстрактное мышление, логический анализ; ориентация в практических житейских вопросах вполне адекватна).

Различные типы расстройства мышления подробно разбираются в курсе психиатрии. Здесь отметим встречающиеся расстройства темпа мышления — **болезненно ускоренное мышление** (течение мыслей настолько ускоряется, что больной не успевает проговаривать слова, опускаются предлоги, окончания и даже целые слова) и **болезненно замедленное мышление** (характеризуется бедностью ассоциаций, заторможенностью, застреваемостью).

Обстоятельное мышление заключается в чрезвычайной вязкости, тугоподвижности мыслительных процессов, больному трудно переключаться с одной темы на другую, он не может выделить главного, основного, застревает на незначительных деталях, мелочах. Наиболее часто этот симптом встречается при эпилепсии.

Разорванность мышления характеризуется отсутствием в речи больного логических связей между словами; речь становится лишенной всякого смысла; грамматические связи в предложениях при этом могут быть сохранены. Если нарушается и логическая, и грамматическая связь, говорят о бессвязности мышления.

Резонерство — бесплодное рассуждение, мудрствование, пустословие, отсутствует конкретность содержания.

Патологические идеи (бредовые) — это ложное, ошибочное суждение, умозаключение, недоступное критике и коррекции. По содержанию бредовые идеи подразделяются на 3 основные группы: преследования (бред отношения, отравления, воздействия), величия (бред изобретательства, богатства) и самоуничтожения (бред самоубийства, греховности, виновности, ипохондрический и др.). При появлении

у больных бредовых идей необходима консультация психиатра. Топическая диагностика по особенностям расстройств мышления пока не разработана, однако известно, что выраженные нарушения мышления и интеллекта развиваются при поражении лобных долей головного мозга.

Для исследования мышления одним из простых методов является установление последовательности событий по серии рисунков. Пациент должен разложить карточки с рисунками в логической последовательности и составить по ним рассказ. Можно также прочитать больному короткий рассказ и попросить пересказать его содержание; при этом оцениваются память, восприятие, способность выделить основную сюжетную линию. Весьма показательным может быть анализ трактовок больным пословиц, метафор. Например, по словицу, «семь раз отмерь, один раз отрежь», метафоры «золотые руки», «глухая ночь», «каменное сердце», «нож за пазухой» и т. п. больные со слабоумием понимают буквально и не могут истолковать их переносного значения.

Информативным является метод сравнения понятий: обследуемому предлагают попарно слова и просят объяснить, в чем их сходство и различие. Наряду с сопоставимыми понятиями (трамвай — автобус, озеро — река, голод — жажда), предлагают и несравнимые (стакан — петух, дождь — сахар, ветер — соль и т. п.). Оценивается способность пациентов логически мыслить, обобщать, сопоставлять.

СОЗНАНИЕ И ЕГО РАССТРОЙСТВА

Сознание — высшая форма отражения реальной действительности, представляющая собой совокупность психических процессов, позволяющих человеку ориентироваться в окружающем мире, времени, собственной личности, обеспечивающих преемственность опыта, единство и многообразие поведения. Оно связано с материальными процессами, воплощено в мозговой нейродинамике, речи, предметной деятельности человека. В клинической практике о состоянии сознания судят по ориентированности в окружающем (во времени, месте пребывания, окружающих лицах) и в собственной личности.

Нарушения сознания условно подразделяют на состояния исключения и помрачения сознания.

Синдромы исключения сознания. **Оглушенность** — характеризуется повышением порога восприятия. Ответные реакции у таких больных вызываются раздражителями только большей, нежели обычно, силы. Вопросы, задаваемые больному, приходится повторять по нескольку раз, произносить их громче обычного. Речевой контакт с больным устанавливается с трудом. Больные вялы, заторможены, безучастны (события окружающей действительности не привлекают их внимания), дезориентированы. Ответы их односложны или сбивчиво-противоречивы, они плохо фиксируют внимание на теме разговора, мимика бедна. Такое состояние обычно наблюдается при опухоли головного мозга и обозначается как «загруженность».

Сонор — состояние, при котором больные не реагируют на словесные обращения, неподвижны. Безусловные рефлексы у них сохранены — зрачковые рефлексы на свет, роговичные реакции на болевые раздражения. Также сохранены и глубокие рефлексы на верхних и нижних конечностях. Иногда с таким больным можно установить контакт хлопыванием по щеке или при повторных громких обращениях. Больной открывает глаза, пытается произнести слова, но через несколько секунд снова перестает реагировать на любые раздражители.

Кома — наиболее глубокое исключение сознания, при котором угасают как условные, так и безусловные рефлексы (за исключением дыхания и сердечной деятельности). Нередко выявляются патологические стопные рефлексы (рефлекс Бабинского).

Состояние исключения сознания возникает при нарушении функции ретикулярной формации ствола мозга (исключение активирующих систем), при травме головного мозга, церебральных инсультах, тяжелых интоксикациях (эндогенных, экзогенных) и инфекционных заболеваниях (брюшной тиф, грипп, пневмония, менингоэнцефалиты), опухолях головного мозга, эпилепсии и др.

Синдромы помрачения сознания. **Делириозный синдром** характеризуется нарушением ориентировки в собственной личности. Одним из веду-

ших симптомов делирия являются зрительные, а также слуховые и тактильные галлюцинации. Больные переживают сцены, в которых воспоминания о действительных событиях причудливо перемешиваются с галлюцинаторными образами, чаще устрашающего содержания. Эмоциональная сфера обычно характеризуется аффектами страха, тревоги, чему соответствуют бредовые идеи отношения, преследования. Поведение больных соответствует испытываемым патологическим переживаниям, они возбуждены, беспокойны, не удерживаются в постели. Вечером и ночью наблюдаются обострения галлюцинаторных переживаний; больные могут стать опасными для себя и окружающих. Днем возможны периоды ясного сознания с критическим отношением к своим переживаниям. По окончании делирия воспоминания сохраняются лишь частично. Помрачение сознания делириозного типа наблюдается при алкогольной интоксикации («белая горячка»), при травматических и инфекционных поражениях головного мозга.

Аментивный синдром представляет собой более тяжелое состояние помрачения сознания с нарушением ориентировки как в окружающем, так и в собственной личности. При аменции больные утрачивают способность устанавливать связи между окружающими явлениями и предметами. Они растеряны, выглядят удивленными, испуганными. Могут наблюдаться отрывочные галлюцинации, чаще слуховые. Речь их бессвязна. Аменция может продолжаться до нескольких недель и месяцев. При улучшении состояния в дальнейшем наблюдается полная амнезия. Аментивное состояние встречается при тяжелых инфекциях (особенно при энцефалитах с поражением ствола мозга), интоксикациях на фоне изменения общей реактивности.

Онейроидный синдром характеризуется наличием фантастического бреда, ярких грезоподобных галлюцинаций. Все переживания больных необыкновенно красочны, причудливы. Они видят себя путешествующими в космосе, на других планетах, в других исторических эпохах. При онейроиде больные обычно обездвижены, длительно неподвижно лежат в постели

или застывают в нелепых позах с блаженной улыбкой на лице. Только изредка бывает психомоторное возбуждение. Ориентировка в окружающем и в собственной личности нарушены. Онейроидное состояние продолжается в течение нескольких дней или недель и чаще наблюдается при энцефалитах, интоксикациях, шизофрении. По выходе из онейроида больные могут вспомнить свои переживания и рассказать о них.

Сумеречное помрачение сознания выражается внезапно возникающим резким сужением поля сознания. Различают галлюцинаторно-параноидную форму и амбулаторные автоматизмы. При *галлюцинаторно-параноидной* форме поведение больных определяется содержанием галлюцинаторных и бредовых переживаний. Внешне оно может выглядеть упорядоченным, целенаправленным. Часто возникают тревога, страх, напряженный аффект злости, беспричинной ярости. С больными невозможно вступить в контакт, их ответы бессвязны, непонятны. Под влиянием галлюцинаторных и бредовых переживаний больные могут совершать бессмысленные, иногда агрессивные, поступки и поэтому опасны для себя и окружающих. Сумеречное состояние длится от нескольких минут до нескольких дней, заканчивается внезапно, иногда переходя в глубокий сон. Никаких воспоминаний о пережитом обычно не остается.

К *амбулаторным автоматизмам* относятся сомнамбулизм и трансумеречные состояния без продуктивных симптомов (без бреда, галлюцинаций, аффективных нарушений). Сомнамбулизм (лунатизм) возникает во время сна. Ночью больной поднимается с постели и совершает ряд иногда довольно сложных автоматических действий: одевается, ходит по комнате, поднимается на чердак дома или выходит на улицу, после чего обычно возвращается в постель и продолжает спать. О своих поступках больные после пробуждения не помнят.

Транс — кратковременное состояние амбулаторного автоматизма, при котором больной совершает импульсивные целенаправленные действия, о которых

в дальнейшем не помнит (уезжает в другой район города и др.).

Сумеречные состояния наиболее характерны для эпилепсии, черепно-мозговой травмы, патологического опьянения. Сумеречное сознание возможно при истерии, однако в этом случае частично сохраняется возможность ориентировки в окружающей обстановке, а в дальнейшем возникает частичная амнезия.

Нарушения сознания обычно проявляются в состоянии бодрствования при дисфункции ретикулярной формации ствола мозга, а также при патологии коры головного мозга.

В последние годы стали выделять синдром «замыкания в себе» («locked-in»), наблюдаемый при поражениях ствола мозга, — полная обездвиженность больного, за исключением моргания и движения глазных яблок по вертикальной плоскости. Если удастся вступить в контакт с таким больным, то обнаруживается, что сложная психическая деятельность у него сохранена.

Синдром акинетического мутизма наблюдается при преимущественно подкорковых поражениях с относительной сохранностью функции коры большого мозга.

НЕВРОТИЧЕСКИЕ СИНДРОМЫ

Врачу-невропатологу в практической работе приходится постоянно выявлять и дифференцировать признаки органического поражения структур мозга и функциональные нарушения нервной системы. Пациентов именно с функциональными расстройствами нервной системы оказывается намного больше. Поэтому целесообразно привести хотя бы кратко основные невротические синдромы.

Астенический синдром характеризуется повышенной утомляемостью и истощаемостью. Больные жалуются на общую слабость, раздражительность, снижение аппетита, нарушение сна (диссомния). Снижается работоспособность. Настроение неустойчивое, наблюдается слезливость, неуверенность в своих силах. Часты головные боли, головокружения ортостатического характера (при резком вставании с постели, при выпрямлении из

положения наклона и т. п.). Астенический синдром характерен для неврастения и многих соматических и инфекционных заболеваний.

Обсессивный синдром (навязчивые состояния) проявляется различными болезненными сомнениями, страхами, влечениями, действиями и т. д., которые возникают у человека помимо его воли. При навязчивости у больного почти всегда имеется критическое отношение к этому состоянию. При всем понимании нелепости своих опасений и действий избавиться от них больные не могут. Наибольшее практическое значение имеют навязчивые страхи (фобии). По содержанию они могут быть разными: боязнь закрытых помещений (клаустрофобия), острых предметов, узких улиц или широких площадей (агорафобия), страхи заболеть тяжелым недугом (кардиофобия, канцерофобия). Больной понимает, что он совершенно здоров, но навязчивые опасения не дают ему покоя. Навязчивые влечения выражаются в появлении необычных неприятных желаний — выскочить на ходу трамвая, поезда, схватить прохожего за нос, плонуть в затылок впереди сидящего человека и т. д. Подобные навязчивости обычно в действия не переходят, однако борьба с ними для больного тягостна и мучительна. Навязчивые действия крайне разнообразны: зажмуривание глаз, шмыгания носом, обкусывание ногтей, покашливание.

Истерический синдром характеризуется эмоциональной неустойчивостью. Поведение больных определяется скорее чувствами, настроением, чем рассудком, и носит черты демонстративности. Требуя к себе особого отношения, больные постоянно стремятся находиться в центре внимания. Наблюдается склонность к позерству, эксцентричности, фантазированию, театральности. У этих больных нередко неврологические расстройства в виде паралича (с сохранными глубокими рефлексами, отсутствием патологических кистевых и стопных знаков), гемипарезов (с границей строго по средней линии), амавроза (с сохранностью прямой реакции зрачка на свет в «слепом» глазу) и др. Истерический синдром составляет основу невроза.

РАССТРОЙСТВА ФУНКЦИЙ ВЕГЕТАТИВНОЙ НЕРВНОЙ СИСТЕМЫ

Вегетативная нервная система регулирует деятельность внутренних органов, эндо- и экзокринных желез, кровеносных и лимфатических сосудов, гладкой и, отчасти, поперечнополосатой мускулатуры, а также органов чувств и трофику тканей. Она также обеспечивает гомеостаз на тканевом, органном и системном уровнях. Подобно соматической, автономная нервная система состоит из комплекса нейронов. Особенностью ее строения является двухнейронный эфферентный аппарат.

Анатомически вегетативная нервная система подразделяется на центральный и периферический отделы. *Центральный отдел* — это совокупность нервных клеток и волокон, залеженных в головном и спинном мозге. К *периферическому* относятся пограничный симпатический ствол с узлами, вне- и внутриорганные сплетения, отдельные клетки и их скопления в нервных стволах и сплетениях.

Вегетативная система состоит из двух частей: симпатической и парасимпатической, которые отличаются и в морфологическом, и в функциональном отношении. Например, аксоны симпатических клеток спинного мозга имеют меньшую длину по сравнению с нейронами узлов симпатического ствола и промежуточных узлов. В парасимпатической части выявляются обратные взаимоотношения. Узлы симпатического ствола находятся вне иннервируемого органа, а парасимпатические узлы — в стенке или около соответствующего органа. Преганглионарные волокна сильно ветвятся и контактируют с несколькими узлами, что структурно обеспечивает диффузность реакции при раздражении даже одного такого волокна. Диаметр у вегетативных волокон меньше, чем у соматических: скорость проведения импульсов по симпатическим волокнам составляет в среднем 0,4—0,5 м/с, по парасимпатическим — 10—20 м/с. Имеются различия и в специфической хемотропности: возбуждающим медиатором симпатической си-

стемы является адреналин, тормозным — эрготамин, а в парасимпатической нервной системе — соответственно ацетилхолин и атропин. Между симпатической и парасимпатической системами существуют естественный синергизм и относительный антагонизм как во влиянии на функцию иннервируемого органа, так и в реакции на действие вегетотропных веществ.

В аспекте эволюционной вегетологии парасимпатический отдел является более древним. Он регулирует деятельность органов, ответственных за поддержание гомеостаза. Симпатический отдел появился позже. Под его воздействием изменяются условия внутренней среды и органов применительно к выполняемым ими функциям (приспособительное значение симпатической иннервации). Этот отдел вегетативной нервной системы широко представлен во всех органах, его функция зависит от регулирующего влияния коры головного мозга и эндокринной системы. Поэтому тонус симпатической нервной системы неустойчив, подвижен, требует постоянных приспособительно-компенсаторных реакций. Парасимпатический отдел более автономен и не находится в такой тесной зависимости как от центральной нервной системы, так и от эндокринной. Деятельность вегетативной нервной системы связана с суточными биоритмами.

Тонус симпатической нервной системы преобладает днем, а парасимпатической — ночью («царствование вагуса» по ночам). Такую периодичность связывают с динамикой многих биохимических процессов в организме и световыми раздражениями (через зрительный и кожный анализаторы).

В осуществлении специфических функций вегетативной нервной системы большое значение имеют ее синапсы и медиаторы. Функциональная специфика внутренних органов определяется химической спецификой именно синапсов, а не особенностями вегетативных волокон.

Сходные эффекты изменения функции органов получают при раздражении парасимпатической нервной системы и при действии известных химически активных веществ — холлина, ацетилхолина, физостигмина (парасимпатомиметики); то же отмечается при раздражении симпатической нервной системы и при действии адреналина, нордреналина, мезатона, эфедрина (симпатомиметики). Ацетилхолин является медиатором, который выделяется во всех промежуточных ганглиях вегетативной нервной системы и в постганглионарных парасимпатических волокнах. В постганглио-

нарных симпатических волокон выделяются нордрезин, оказывающий воздействие на α -адренорецепторы, и адрезин, действующий на β -адренорецепторы. В связи с этим парасимпатическую вегетативную нервную систему называют еще холинергической, а симпатическую — адренергической. Некоторые известные вещества оказывают влияние на различные отделы вегетативной нервной системы: никотин и тетраэтиламмоний блокируют связь между предуловыми волокнами и узлами, эрготамин прерывает передачу импульсов по постганглионарным симпатическим волокнам, атропин и скополамин — по постганглионарным парасимпатическим нервным волокнам.

В целом вегетативная нервная система обеспечивает и регулирует трофотропную и эрготропную функции. *Трофотропная функция* направлена на поддержание динамического постоянства внутренней среды организма (его физико-химических, биохимических, ферментативных, гуморальных и других констант) и осуществляется в основном парасимпатическим отделом.

Эрготропная функция направлена на вегетативно-метаболическое обеспечение различных форм адаптивного целенаправленного поведения (умственной и физической деятельности, реализации биологических мотиваций — пищевой, половой, мотиваций страха и агрессии). Она осуществляется преимущественно симпатическим отделом вегетативной нервной системы.

При функциональном (обычно врожденном, конституциональном) преобладании возбудимости симпатической системы (симпатикотонии) отмечаются частый пульс, тахипноэ, блеск глаз и расширение зрачков, наклонность к артериальной гипертензии, зябкость, похудание, запоры. Для симпатикотоников характерны тревожность, повышение работоспособности (особенно в вечернее время), инициативность при пониженной сосредоточенности и др.

При преобладании влияния парасимпатической системы (ваготонии) отмечаются замедление пульса, снижение артериального давления, наклонность к обморокам, ожирению, гипергидрозу, зрачки узкие, апатия, нерешительность, работоспособность лучше в утренние часы.

Физиологический гипертонус одновременно симпатической и парасимпатической нервной системы обозначается как *амфотония*; гиперамфотония характерна для периода полового созревания, а гипоамфотония — для инволюционного периода.

Деятельность вегетативной нервной системы остается вне сферы сознания и является автоматизированной. Однако при нарушении ее деятельности возникают многочисленные неприятные субъективные ощущения и эмоционально-волевые расстройства, что свидетельствует о тесных связях вегетативной нервной системы со многими отделами головного мозга. Интеграция вегетативной регуляции осуществляется на уровне гипоталамуса и лимбической системы.

Гипоталамус имеет богатые связи с различными отделами головного мозга. Он получает обширную информацию и обеспечивает сложную нервно-рефлекторную и нейрогуморальную регуляцию. Гипоталамус — наиболее васкуляризуемая часть головного мозга. Так, если в 1 мм^2 коры прецентральной извилины имеется 440 капилляров, а в коре зрительного анализатора в затылочной доле — 900 капилляров, то в гипоталамусе находится 1600–2600 капилляров в 1 мм^2 .

Сосудистая стенка этой зоны мозга проницаема для некоторых белковых молекул и вирусов. Это делает возможным гуморальным путем передавать информацию в центральную нервную систему. Вместе с тем отмеченные особенности васкуляризации, близость к ликворопроводящим путям, тесная взаимосвязь со многими отделами нервной системы обуславливают повышенную раннимость гипоталамической области при инфекциях, интоксикациях и травмах.

Следует также отметить способность нейронов гипоталамуса выделять, подобно железам внутренней секреции, биологически активные вещества (функция нейрокринии). Этот нейросекрет по специальным каналам-трубочкам поступает в заднюю долю гипофиза и стимулирует выработку его гормонов — гонадотропного, тиреотропного и адренокортикотропного; он является рилизинг-фактором.

Клинические симптомы при поражении ядер различных отделов гипоталамуса

Локализация поражения ядер	Клинические симптомы поражения		Ядра отделов гипоталамуса
	Симптомы раздражения	Симптомы разрушения	
Передний отдел	Миоз, брадикардия, артериальная гипотензия, усиленная секреция желудка, ускорение желудочно-кишечной перистальтики, учащенное мочеиспускание	Несахарный диабет, полиурия, гипергликемия	Паравентрикулярные, оптические, преоптические и супраоптические ядра
Средний отдел	Геморрагии, трофические расстройства	Ожирение, половой инфантилизм	Задние отделы супраоптических ядер и центрального серого вещества III желудочка, медиальные и латеральные ядра сосцевидного тела, ядро воронки
Задний отдел	Мидриаз, тахикардия, артериальная гипертензия	Летаргия, гипотермия	Заднее гипоталамическое ядро, ядро подбугорья, сосцевидное тело

Гипоталамус состоит из большого числа ядер, которые представляют собой скопление нейронов. Задние отделы гипоталамуса осуществляют функцию эрготропной системы, которая способствует приспособлению к изменяющимся условиям внешней среды, передние отделы обеспечивают интеграцию функции тропотропной системы, которая осуществляет процессы ассимиляции.

Раздражение задних групп ядер гипоталамуса приводит к повышению тонуса симпатической нервной системы, повышению артериального давления. Разрушение этих ядер вызывает летаргию, снижение температуры тела. Раздражение ядер средней группы приводит к возникновению геморрагических высыпаний на слизистых оболочках, трофическим нарушениям; разрушение этих ядер — к ожирению, половому инфантилизму. Разрушение ядер передней группы сопровождается несахарным диабетом, полиурией, гипергликемией. Углеводный обмен связан с функцией передних и задних ядер гипоталамуса, жировой — с функцией средних ядер (табл. 5).

В вегетативной регуляции деятельности органов большая роль принадлежит лобным и височным долям коры больших полушарий головного мозга, особенно их образованиям, относящимся к лим-

бической системе. Центральные нейроны вегетативной нервной системы тесно связаны с «внелимбическими», более специализированными функциями, с полосатым телом, таламусом, субталамическим ядром. Эти связи создают возможность регуляции сложных, многоплановых вегетативно-висцеральных и поведенческих реакций.

Лимбическая система играет существенную роль в формировании мотиваций, а также участвует в регуляции сна и бодрствования, памяти, внимания и т. п.

В неврологической практике исследуются также функции вегетативной нервной системы, такие как регуляция тонуса сосудов и сердечной деятельности; секреторной деятельности экзокринных желез; терморегуляции; регуляции обменных процессов и функции эндокринной системы; иннервации гладких мышц глаза; адаптационно-трофическим влияниям на рецепторный и синаптический аппараты.

Исследование регуляции сосудистого тонуса. В регуляции тонуса сосудов участвуют многие факторы: уровень артериального давления, вегетативная иннервация, циркулирующие в крови биологически активные вещества, местный метаболизм и др. В ответ на повышение внутрисосудистого давления (даже при денервированной стенке сосуда) диаметр сосуда уменьшается, тонус сосуда повышается, при

снижении внутрисосудистого давления тонус сосудистой стенки понижается и диаметр сосуда увеличивается. Это *адаптационный феномен Остроумова* — *Бейлисса*, который лежит в основе саморегуляции регионального кровообращения, в том числе и мозгового.

Возбуждение симпатической нервной системы приводит к сужению сосудов, а парасимпатической — к расширению. Центры сосудистой регуляции находятся в гипоталамусе, в продолговатом мозге и сегментарном аппарате спинного мозга. В основе деятельности этих сосудистых центров лежит рефлекторный механизм, который тесно связан не только с рефлексогенными зонами дуги аорты и сонных артерий. Вместе с тем в регуляции принимают участие и гуморальные факторы, в частности кислород, углекислый газ, адреналин, серотонин и другие биологически активные вещества медиаторного типа.

Состояние сосудистой регуляции оценивают по некоторым сердечно-сосудистым рефлексам.

Глазосердечный рефлекс Даньини — Ашнера: обследующий надавливает II или III пальцем через прикрытые веки на переднебоковые поверхности глазных яблок обследуемого в течение 20—30 с. При этом в норме частота сердечных сокращений уменьшается на 8—10 уд/мин. При ваготонии такое замедление составляет более 10 уд/мин, а при симпатикотонии частота сердечных сокращений не изменяется или учащается. Пробу следует проводить осторожно, чтобы не вызвать резкой брадикардии.

Соляриный рефлекс: обследующий интенсивно надавливает через переднюю брюшную стенку в надчревной области на солнечное сплетение в течение 20—30 с. В норме при этом снижается артериальное давление на 5—10 мм рт. ст. и урежается частота сердечных сокращений на 4—12 уд/мин. При вегетативно-сосудистой дистонии эти цифры выше.

Клиностагический рефлекс Даниелополу: при переходе обследуемого из вертикального положения в горизонтальное частота сердечных сокращений замедляется в норме на 10—12 уд/мин.

Ортостатический рефлекс Превеля: при переходе обследуемого из горизонтального положения в вертикальное в норме число сердечных сокращений учащается на 10—12 уд/мин, артериальное давление повышается на 5—10 мм рт. ст. Учащение числа сердечных сокращений более

чем на 10—12 уд/мин или его замедление расценивается как показатель вегетативной дисфункции.

Рефлекс Ортнера: при наклоне головы назад в положении стоя отмечается замедление числа сердечных сокращений на 4—8 уд/мин; при ваготонии это урежение более выражено.

Регуляция сосудистого тонуса оценивается по данным реографии и исследования сегментарных вегетативно-сосудистых рефлексов (дермографизм).

Центральные нарушения сосудистой регуляции обозначаются как вегетативно-сосудистая дистония [Вейн А. М. и др., 1981]. Для них характерны головная боль, головокружения, лабильность артериального давления, пятна гиперемии на лице, шее и верхней части грудной клетки, похолодание конечностей, потливость, нарушения в эмоционально-волевой сфере (немотивированная тревога, дисфория — расстройство настроения тоскливо-злобного характера, гипотимия — состояние подавленности, быстрая истощаемость внимания и др.).

Довольно распространенным синдромом дисфункции лимбико-гипоталамического отдела является так называемое *сезонное аффективное расстройство*. У жителей северного полушария при наступлении полярной ночи или укороченных световых дней развивается общая слабость, повышается утомляемость, резко снижается настроение, появляются немотивированная тоска, депрессия, артериальная гипотензия, сонливость. В весенне-летний период, с наступлением солнечных дней, эти симптомы проходят без лечения. Таким пациентам рекомендуются профилактические курсы облучения (соллюкс, УФО) в осенне-зимний период.

Центральным вегетативным нарушениям свойственны периодичность и пароксизмальность (кризы). Можно выделить следующие варианты таких кризов.

Симптоадреналовые гипоталамические кризы проявляются артериальной гипертензией, тахикардией, гипертермией, гиперликемией, мидриазом, болью в области грудной клетки и головы, тремором тела, тревогой, чувством страха смерти и обычно завершаются выделением большого количества светлой мочи (полиурия).

Вагоинсулярные (парасимпатические) гипоталамические кризы характеризуются артериальной гипотензией, гипергидрозом, желудочно-кишечными дискинезиями, головокружением, тошнотой, затруднением дыхания. Часты обмороки на фоне гипоксии мозга (при кровопотере, приступе затяжного кашля — беттолеписи, — при резком вставании с постели после ночного сна и т. д.).

Нередко встречаются **смешанные, симпатoadреналовые и вагоинсулярные кризы**. При них отмеченные выше симптомы либо сочетаются, либо периодически сменяют друг друга (симпатовагальные кризы). Развиваются такие кризы не только при поражении самого гипоталамуса, но и при нёврозах или поражениях периферических отделов вегетативной нервной системы. Все эти кризы могут возникать в различное время суток, но могут проявляться в определенные дневные или ночные часы.

При поражении гипоталамуса иногда развиваются нейроэндокриннообменные синдромы (гипоталамо-гипофизарная кахексия, несахарный диабет, синдром Иценко — Кушинга, нарушения сна и бодрствования, эмоциональной сферы и др.).

Полезную для топической диагностики информацию получают при изучении состояния периферического отдела вегетативной нервной системы. Основной формой ее деятельности, так же как и соматической нервной системы, является рефлекс.

Дуга вегетативного рефлекса обычно состоит из трех частей: рецепторной (соматическая или вегетативная клетка), вставочной (вегетативная клетка бокового рога спинного мозга с аксонами в виде преганглионарного волокна) и эффекторной (клетка узла с осевоцилиндрическим постганглионарным волокном) (рис. 80). Существуют связи с надсегментарными отделами мозга, по ним в сегментарный вегетативный аппарат поступают интегрирующие импульсы.

Симпатическая нервная система (периферическая часть) состоит из нейронов боковых рогов грудных и L_1 — L_{III} сегментов спинного мозга (интермедиолатеральное ядро Якубовича) (рис. 81). Ак-

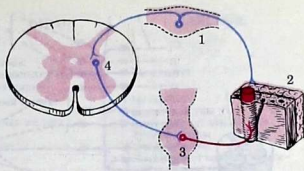


Рис. 80. Схема дуги вегетативного рефлекса.

1 — чувствительный нейрон спинномозгового узла (афферентная часть дуги); 2 — участок кожи с сосудами; 3 — клетка узла, симпатического ствола; 4 — клетка бокового рога спинного мозга.

соны этих клеток (миелинизированные преганглионарные волокна) проходят в составе передних корешков, затем от них отделяются белые соединительные ветви грудных и поясничных спинномозговых нервов, которые заканчиваются в узлах симпатического ствола. Он располагается на боковой поверхности тел не только грудных и поясничных позвонков, но и шейных и крестцовых.

Симпатический ствол имеет около 24 пар узлов (3 пары шейных — верхние, средние и нижние; 12 пар грудных, 5 — поясничных и 4 — крестцовых). Преганглионарные волокна заканчиваются не только у клеток соответствующего одного узла, но образуют коллатеральные волокна и к соседним ганглиям ствола. Часть же преганглионарных волокон в этих узлах не прерывается, а направляется к промежуточным узлам (gangl. intermedia), расположенным между симпатическим стволом и эффекторным органом. Таким образом, волокна, которые отходят от симпатического ствола, включают в себя постсинаптические (в основном тонкомиелинизированные волокна), которые идут к исполнительным органам, и пресинаптические волокна, которые направляются к промежуточным узлам. Серые соединительные ветви, которые сформированы из постсинаптических волокон, подходят вновь к спинномозговому нервам и вместе с ними распределяются в соответствующих дерматоматах. Они проводят импульсы к стенкам сосудов, волосным фолликулам и потовым железам. От верхнего симпатического шейного узла волокна форми-

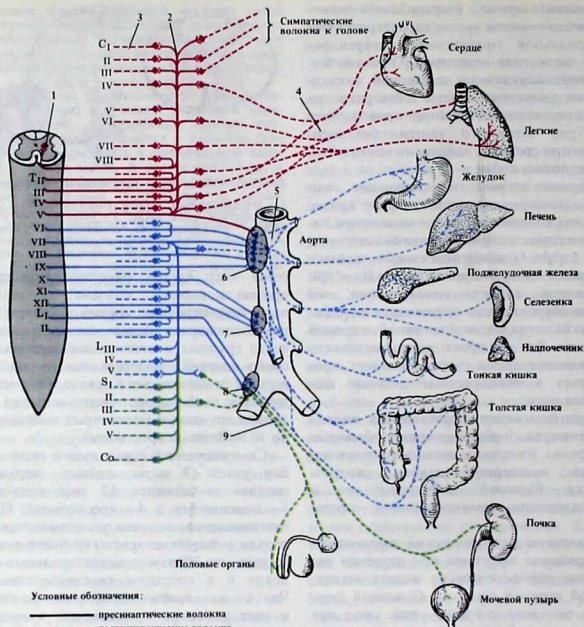


Рис. 81.

руют симпатическое сплетение на наружной и внутренней сонных артериях и их разветвлениях. От третьей пары шейных симпатических узлов отходит верхний шейный сердечный нерв, который образует симпатическое сплетение в сердце и посылает импульсы, ускоряющие сокращение миокарда. Ветви от пяти верхних грудных ганглиев снабжают сосудодвигательными волокнами грудную часть аорты, бронхи и оказывают расслабляющее действие на гладкую мускулатуру.

Вторая группа волокон (пресинаптические волокна) от нижних семи грудных узлов подходит к чревному (gangl. semilunare), верхнему и нижнему брыжеечным

узлам (gangl. mesentericum), а также к промежуточным узлам, в которых они и прерываются. Аксоны нейронов этих узлов (постсинаптические волокна) образуют чревное и подчревное сплетения и иннервируют органы брюшной полости. От поясничных узлов волокна подходят к нижнему брыжеечному узлу и подчревному сплетению и затем иннервируют органы малого таза.

Парасимпатическая нервная система состоит из нейронов, расположенных в сером веществе ствола мозга (ядра III, VII, IX и X пар) и в крестцовых сегментах (S_{II}—S_{IV}) (рис. 82). Аксоны этих клеток идут в составе соответствующих сомати-

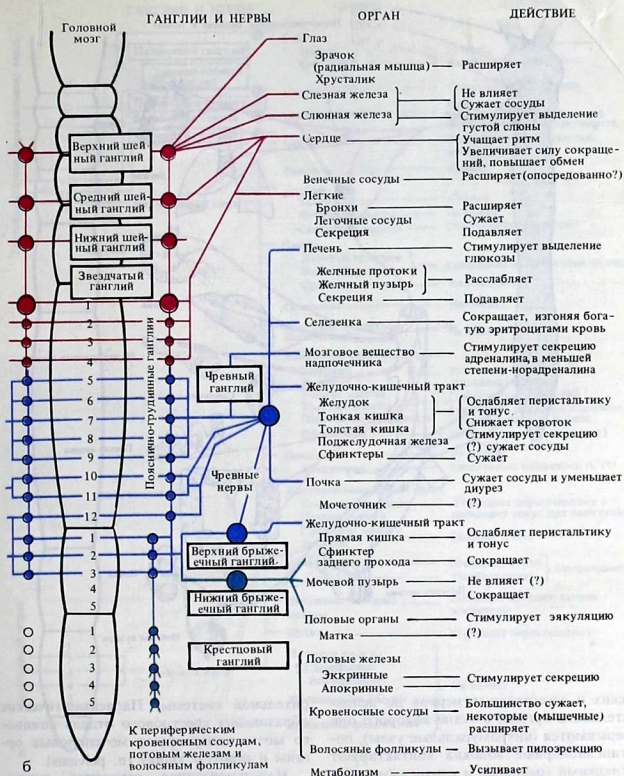


Рис. 81. Симпатический отдел вегетативной нервной системы (по S. Ochs, 1969) (схема).

а - строение, б - действие.

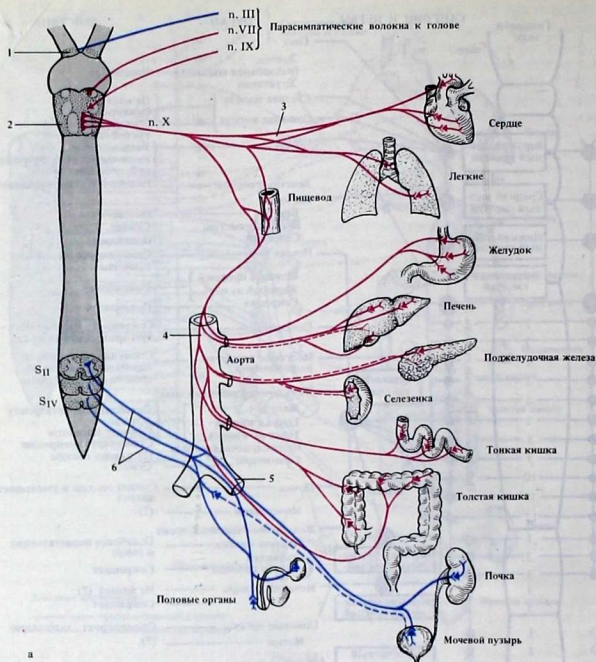


Рис. 82.

ческих и вегетативных нервов до исполнительного органа, в ткани которого они прерываются (интрамуральные узлы), постганглионарные волокна контактируют с гладкими мышцами и слизистыми оболочками. Волокна, иннервирующие секреторные слезоотделительные клетки, подчелюстную и подъязычную слюнные железы, идут в составе лицевого нерва.

Парасимпатические волокна ядер среднего мозга (в составе n. oculomotorius) подходят к ресничной мышце. Волокна ядер продолговатого мозга формируют n. vagus и обеспечивают парасимпатическую иннервацию сердца, легких, пищева-

рительной системы. Парасимпатические образования крестцового отдела спинного мозга иннервируют мочеполовые органы и прямую кишку (n. pelvicus).

Надсегментарная регуляция вегетативных функций обеспечивается на нескольких уровнях. Одним из главных уровней является регуляция гипоталамуса (подбугорная область), который имеет многочисленные связи с вегетативными клетками как ствола мозга, так и спинного мозга. Гипоталамус тесно связан с лимбической областью, парагиппокамповой и орбитальной извилинами (лимбико-гипоталамо-ретикулярный комплекс).

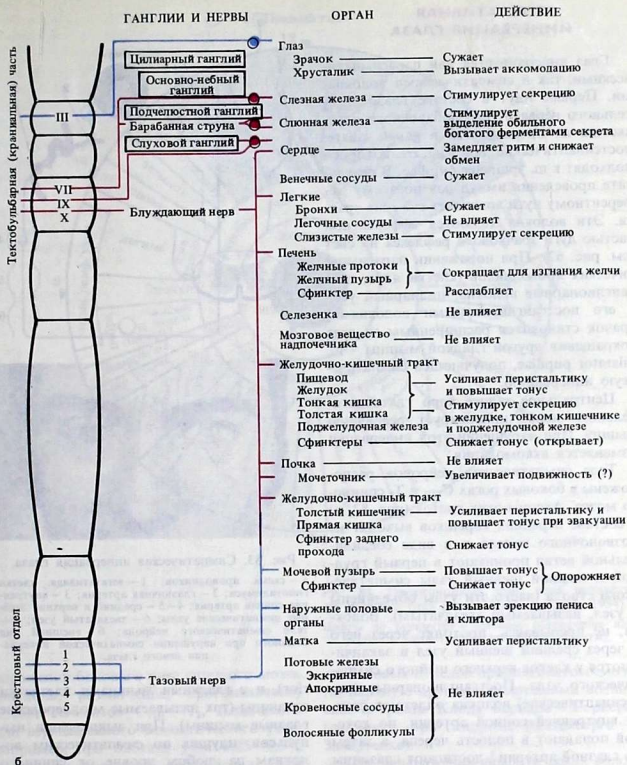


Рис. 82. Парасимпатический отдел вегетативной нервной системы (по S. Ochs, 1969) (схема).
а — строение; б — действие.

ВЕГЕТАТИВНАЯ ИННЕРВАЦИЯ ГЛАЗА

Глаз иннервируется как парасимпатическими, так и симпатическими волокнами. Первые идут в составе глазодвигательного нерва от его добавочного ядра, аксоны их прерываются в gangl. ciliare, постсинаптические волокна от которого подходят к *m. sphincter pupillae*. В результате проведения импульсов по этому эфферентному пути возникает сужение зрачка. Эти волокна являются эфферентной частью дуги зрачкового рефлекса на свет (см. рис. 62). При поражении парасимпатических проводников (клетки ядра, преганглионарные волокна, цилиарный узел с его постганглионарными волокнами) зрачок становится расширенным за счет сокращения другой гладкой мышцы — *m. dilatator pupillae*, получающей симпатическую иннервацию.

Центральное заднее ядро глазодвигательного нерва иннервирует ресничную мышцу. При нарушении этой иннервации изменяется аккомодация.

Тела симпатических нейронов расположены в боковых рогах C_{VIII} и T_1 спинного мозга. Аксоны этих клеток (рис. 83, а) в составе передних корешков выходят из позвоночного канала и в виде соединительной ветви проникают в первый грудной и нижний шейный узлы симпатического ствола (часто эти узлы объединены в узел, называемый звездчатым). Волокна, не прерываясь, проходят через него и через средний шейный узел и заканчиваются у клеток верхнего шейного симпатического узла. Постганглионарные (постсинаптические) волокна оплетают стенку внутренней сонной артерии, по которой попадают в полость черепа, а затем по глазной артерии¹ достигают глазницы и заканчиваются в гладкой мышце с радиально расположенными волокнами — *m. dilatator pupillae*, при сокращении которой происходит расширение зрачка. Кроме того, симпатические волокна контактируют с мышцей, расширяющей глазную щель (*m. tarsalis super-*

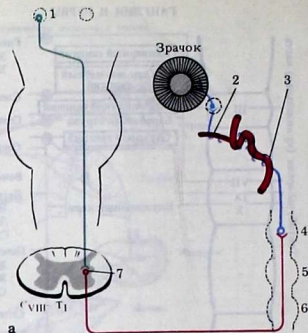


Рис. 83. Симпатическая иннервация глаза.

а — схема проводников: 1 — вегетативная клетка гипоталамуса; 2 — глазничная артерия; 3 — внутренняя сонная артерия; 4—5 — средний и верхний шейные симпатические узлы; 6 — звездчатый узел; 7 — тело симпатического нейрона; б — внешний вид больного при нарушении симпатической иннервации левого глаза.

rior), и с гладкими мышцами клетчатки глазницы (так называемые мюллеровские глазные мышцы). При выключении импульсов, идущих по симпатическим волокнам на любом уровне от спинного мозга до глазного яблока, возникает на своей стороне триада симптомов (рис. 83, б.): сужение зрачка (миоз) вследствие паралича дилататора; сужение глазной щели (птоз) в результате поражения *m. tarsalis*; западение глазного яблока (энофтальм) вследствие пареза гладких мышечных волокон ретробульбарной клетчатки. Эта триада симптомов обозначается как *синдром Клода Бернара — Горнера*. Наиболее часто она возникает при

¹ Симпатические волокна в полости черепа отделяются от сонной артерии и входят в глазницу с первой ветвью тройничного нерва.

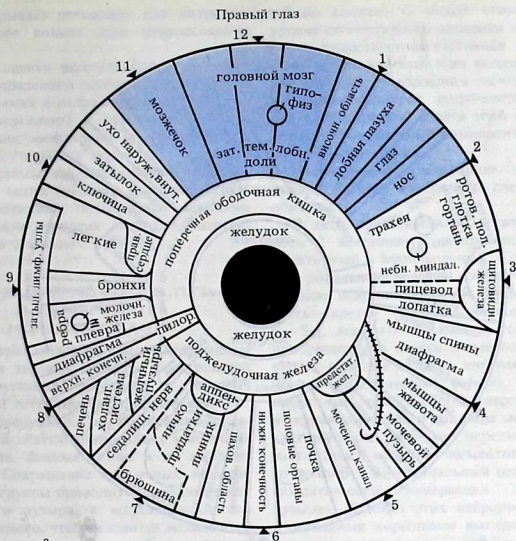


Рис. 84. Проекционные зоны тела человека на радужке глаз (по E. Vida, J. Deck, 1954).
Цифры по периметру – условное обозначение циферблата часов (циферблатные координаты).

поражении бокового рога спинного мозга (опухоль, размягчение, кровоизлияние) в зоне сегментов $C_{VIII} - T_1$, звездчатого или верхнешейного симпатического узла, например, при блокаде узла 0,25–0,5% раствором новокаина (30–15 мл), при сдавлении опухолью верхушки легкого и т. п., при повреждении стенки внутренней сонной или глазной артерии.

К клеткам боковых рогов спинного мозга (*centrum ciliospinale*) подходят волокна от коры головного мозга и подбугорной области. Эти проводники идут в боковых отделах ствола мозга и шейных сегментов спинного мозга. Поэтому при очаговом поражении одной половины ствола мозга, в частности за-

днебоковых отделов продолговатого мозга, наряду с другими симптомами возникает и триада Клода Бернара – Горнера (например, при синдроме Валленберга – Захарченко).

При раздражении симпатических волокон, направляющихся к главному яблоку, возникает расширение зрачка, легкое расширение глазной щели и возможен экзофтальм (*синдром Пурфиора дю Пти*).

При синдроме Клода Бернара – Горнера иногда наблюдается депигментация радужки. В последние годы привлекается внимание к состоянию окраски радужки глаза и возможности использования ее изменений для диагностики заболеваний внутренних органов, включая и головной

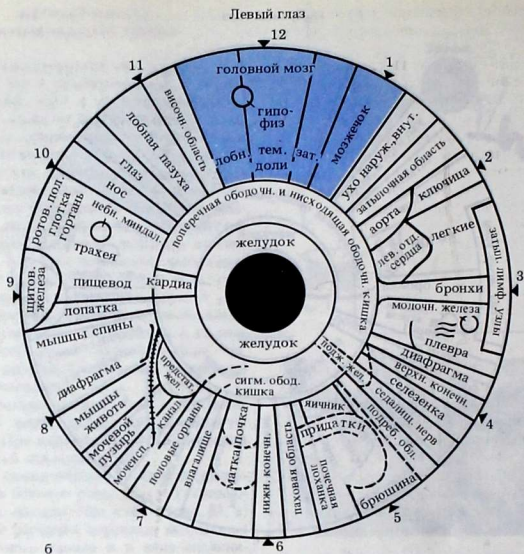


Рис. 846.

мозг (придодиагностика) [Вельховер Е. С. и др., 1987].

Анатомическая связь радужки с другими органами и тканями осуществляется по системе тройничного нерва, который получает импульсы от ретикулярной формации ствола мозга. Информация о состоянии внутренних органов к ретикулярной формации поступает по системе проприоцептивной и интероцептивной чувствительности в составе задних канатиков спинного мозга, а от глаза — по волокнам зрительного нерва к таламусу. О путях симпатической иннервации, оказывающей трофическое влияние на радужку, говорилось выше. Синаптические связи этих симпатических структур с ретикулярной формацией и нейронами таламуса вполне возможны в пределах ствола мозга и шейно-грудных сегментов спинного мозга. Предполагают, что на

радужке глаза имеются определенные проекционные зоны тела человека и органов. Головной мозг представлен в секторе от 11 до 13 по циферблату часов (рис. 84). Патологическое значение при дается изменениям автономного кольца (втянутость и вытянутость, его окраска — появление «зашлакованности»), адаптационного (нервного) кольца (овальная форма, прерванность дуги), дефектам цвета радужки (лакуны, которые оцениваются по локализации, площади, глубине, форме и цвету). Выявляются дистрофические знаки радужки в виде солнечных лучей (трещины темной окраски), дистрофического ободка (темно-дымчатый ободок по периферии радужки), лимфатического розария (белые, розовые и коричневые вкрапления), кольца натрия (кольцо белого цвета с различными оттенками у той части склеры, которая как

бы покрывает роговицу), или натриево-липидного кольца (при атеросклерозе) и др.

Для оценки вегетативной иннервации глаза определяют зрачковые реакции на свет (прямая и содружественная), а также на конвергенцию и аккомодацию. При выявлении энтофтальма или экзофтальма следует учитывать состояние эндокринной системы (наличие тиреотоксикоза), сосудов мозга (наличие артериовенозной синокаротидной аневризмы), семейные признаки в строении лица (по фотографиям из семейного архива).

ИННЕРВАЦИЯ МОЧЕВОГО ПУЗЫРЯ И РАССТРОЙСТВА МОЧЕИСПУСКАНИЯ

В неврологической клинике нарушения функции тазовых органов (расстройства мочеиспускания, дефекации и половых органов) встречаются довольно часто.

Мочеиспускание осуществляется согласованной деятельностью двух мышечных групп: *m. detrusor urinae* и *m. sphincter urinae*. Сокращение мышечных волокон первой группы приводит к сжатию стенки мочевого пузыря, к выдавливанию его содержимого, что становится возможным при одновременном расслаблении второй мышцы. Происходит это в результате взаимодействия соматической и вегетативной нервной системы.

Мышцы, составляющие внутренний сфинктер мочевого пузыря и *m. detrusor vesicae*, состоят из гладких мышечных волокон, получающих вегетативную иннервацию. Наружный сфинктер мочеиспускательного канала образован поперечнополосатыми мышечными волокнами и иннервируется соматическими нервами.

В акте произвольного мочеиспускания принимают участие и другие поперечнополосатые мышцы, в частности мышцы передней брюшной стенки, диафрагмы дна таза. Мышцы брюшной стенки и диафрагмы при своем напряжении вызывают резкое повышение внутрибрюшного давления, что дополняет функцию *m. detrusor vesicae*.

Механизм регуляции деятельности отдельных мышечных образований, обеспечивающих функцию мочеиспускания, до-

вольно сложен. С одной стороны, на уровне сегментарного аппарата спинного мозга существует вегетативная иннервация гладких волокон этих мышц; с другой стороны, у взрослого человека сегментарный аппарат подчиняется церебральной корковой зоне и этим осуществляется произвольный компонент регуляции мочеиспускания.

Схематически иннервацию мочевого пузыря можно изобразить следующим образом.

В акте мочеиспускания можно выделить 2 компонента: произвольно-рефлекторный и произвольный. Сегментарная рефлекторная дуга состоит из следующих нейронов (рис. 85): афферентная часть — клетки межпозвоночного узла S_1-S_{III} , дендриты заканчиваются в проприорецепторах стенки мочевого пузыря, входят в состав тазовых внутренностных нервов (nn. *splanchnici pelvini*), тазового нерва — nn. *pelvici* (BNA), аксоны идут в задних корешках и спинном мозге контактируют с клетками переднебоковой части серого вещества сегментов спинного мозга S_1-S_{III} (спинальный центр парасимпатической иннервации мочевого пузыря). Волокна этих нейронов вместе с передними корешками выходят из позвоночного канала и в составе тазового нерва (n. *pelvicus*) достигают стенки мочевого пузыря, где прерываются в клетках *pl. vesicalls*. Постсинаптические волокна этих интрамуральных парасимпатических узлов иннервируют гладкие мышцы *m. detrusor vesicae* и частично внутренний сфинктер. Импульсы по этой рефлекторной дуге приводят к сокращению *m. detrusor vesicae* и расслаблению внутреннего сфинктера.

Симпатические клетки, осуществляющие иннервацию мочевого пузыря, находятся на уровне L_1-L_{II} сегментов спинного мозга. Волокна этих симпатических нейронов вместе с передними корешками покидают позвоночный канал, затем отделяются в виде белой соединительной ветви и проходят, не прерываясь, через поясничные узлы симпатического ствола, в составе брыжеечных нервов достигают нижнего брыжеечного узла, где переключаются на следующий нейрон. Постсинаптические волокна в составе n. *hypogast-*

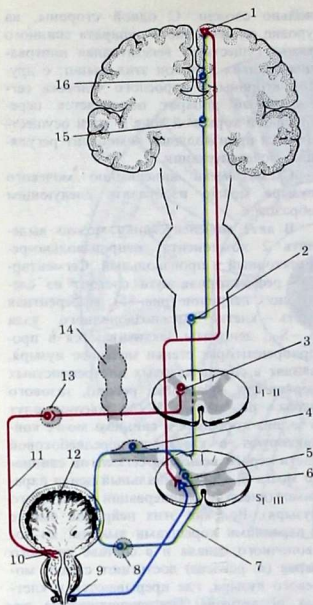


Рис. 85. Иннервация мочевого пузыря и его сфинктеров (схема).

1 — пирамидная клетка коры парацентральной доли; 2 — клетка ядра тонкого пучка; 3 — симпатическая клетка бокового рога L_{1-II} ; 4 — клетка спинномозгового узла; 5 — парасимпатическая клетка бокового рога S_{1-III} ; 6 — периферический мотонейрон; 7 — половой нерв; 8 — пузырное сплетение; 9 — наружный сфинктер мочевого пузыря; 10 — внутренний сфинктер мочевого пузыря; 11 — подчревный нерв; 12 — детрузор мочевого пузыря; 13 — нижний брыжеечный узел; 14 — симпатический ствол; 15 — клетка зрительного бугра; 16 — чувствительная клетка парацентральной доли.

tricus подходят к гладким мышцам мочевого пузыря.

Роль эфферентных симпатических волокон ограничивается регуляцией просвета кровеносных сосудов мочевого пузыря и иннервацией мышцы пузырного треугольника, препятствующего попаданию

эякулята в мочевой пузырь в момент эякуляции.

Автоматическое опорожнение мочевого пузыря обеспечивают две сегментарные рефлекторные дуги (парасимпатическая и соматическая). Раздражение от растяжения его стенок по афферентным волокнам тазового нерва передается в спинной мозг на парасимпатические клетки крестцовых сегментов спинного мозга, импульсы по эфферентным волокнам приводят к сокращению *m. detrusor vesicae* и расслаблению внутреннего сфинктера. Раскрытие внутреннего сфинктера и поступление мочи в начальные отделы мочеиспускательного канала включают еще одну рефлекторную дугу для наружного (поперечнополосатого) сфинктера, при расслаблении которого осуществляется выделение мочи. Так функционирует мочевой пузырь у новорожденных детей. В дальнейшем в связи с созреванием надсегментарного аппарата вырабатываются и условные рефлексы, формируется ощущение позыва к мочеиспусканию. Обычно такой позыв появляется при повышении внутрипузырного давления на 5 мм рт. ст.

Произвольный компонент акта мочеиспускания включает в себя управление наружным сфинктером уретры и вспомогательными мышцами (мышцы живота, диафрагма, диафрагма таза и др.).

Чувствительные нейроны заложены в межпозвоночных узлах S_1-S_{III} . Дендриты проходят в составе срамного нерва и заканчиваются рецепторами как в стенке пузыря, так и в сфинктерах. Аксоны вместе с задними корешками достигают спинного мозга и в составе задних канатиков поднимаются до продолговатого мозга. Далее эти пути следуют к *gyrus fornicatus* (сенсорная область мочеиспускания). По ассоциативным волокнам импульсы от этой зоны передаются на центральные двигательные нейроны, расположенные в коре парацентральной доли (двигательная зона мочевого пузыря расположена вблизи зоны стопы). Аксоны этих клеток в составе пирамидного пути достигают клеток передних рогов крестцовых сегментов ($S_{II}-S_{IV}$). Волокна периферических двигательных нейронов вместе с передними корешками покидают

позвоночный канал, в полости малого таза образуют половое сплетение и в составе п. pudendus подходят к наружному сфинктеру. При сокращении этого сфинктера удаётся произвольно удерживать мочу в мочевом пузыре.

При двустороннем нарушении связей церебральных (корковых) зон мочевого пузыря со спинальными его центрами (это бывает при поперечном поражении спинного мозга на уровне грудных и шейных сегментов) возникает нарушение функции мочеиспускания. Такой больной не чувствует ни позыва, ни прохождения мочи (или катетера) по мочеиспускательному каналу и не может произвольно управлять мочеиспусканием. При остро возникшем нарушении вначале наступает *задержка мочи* (retentio urinae); пузырь переполняется мочой и растягивается до больших размеров (дно его может доходить до пупка и выше); опорожнить его можно только при помощи катетера. В дальнейшем в связи с повышением рефлекторной возбудимости сегментарных аппаратов спинного мозга задержка мочи сменяется периодическим недержанием (incontinentia intermittens).

В более легких случаях наблюдаются *императивные позывы* на мочеиспускание.

При нарушении сегментарной вегетативной иннервации мочевого пузыря и сфинктеров возникают различные расстройства мочеиспускания. Задержка мочи бывает при нарушении парасимпатической иннервации м. detrusor vesicae пузыря (сегменты спинного мозга S_1-S_{IV} , п. pelvici).

Денервация внутреннего и наружного сфинктеров приводит к *истинному недержанию мочи* (incontinentia vera). Это возникает при поражении поясничных сегментов спинного мозга и корешков конского хвоста, п. hypogastricus и п. pudendus. В таких случаях больной не может удерживать мочу, она выделяется непрерывно либо периодически, либо непрерывно.

Встречается еще один тип расстройства мочеиспускания — *парадоксальное недержание мочи* (ischuria paradoxa), когда имеются элементы задержки мочи (пузырь постоянно переполнен, произвольно

он не опорожняется) и недержания (моча все время вытекает по каплям вследствие механического перерастяжения сфинктера).

В норме ночное недержание мочи (*энурез*) у детей бывает в возрасте до 4—5 лет и возникает вследствие автоматической регуляции функции мочеиспускания. Энурез прекращается, когда объем мочевого пузыря составляет 300—350 мл и вмещает образовавшуюся за ночь мочу. У взрослых ночной энурез в подавляющем большинстве случаев свидетельствует о функциональном заболевании нервной системы.

ИННЕРВАЦИЯ ПРЯМОЙ КИШКИ И РАССТРОЙСТВА ДЕФЕКАЦИИ

Иннервация прямой кишки и ее сфинктеров осуществляется по типу иннервации мочевого пузыря (рис. 86). Различие состоит в том, что в прямой кишке нет мышцы-детрузора, а его роль выполняют мышцы брюшного пресса.

При двустороннем поражении грудных и шейных сегментов спинного мозга (выше вегетативных спинальных центров иннервации прямой кишки) у больных не возникает позывов на дефекацию. Вследствие повышения тонуса наружного сфинктера (как и при центральном параличе любой мышцы) возникает гипертония и наступает *задержка кала* (retentio alvi). Спастическое состояние сфинктера можно обнаружить при попытке ввести палец в задний проход. Иногда может появляться периодически рефлекторное опорожнение кишечника (больной этого не ощущает и не может произвольно повлиять на такой рефлекс).

При поражении спинальных центров на уровне крестцовых сегментов развивается вялый паралич мышц наружного сфинктера. При этом возникает недержание кала и газов, но могут быть и запоры (при твердых каловых массах), так как внутренний сфинктер остается закрытым (иннервируется симпатическими волокнами). Истинное недержание кала (incontinentia alvi или энкопрез) бывает при одновременном страдании как крестцовых, так и верхних поясничных сегментов и их корешков.

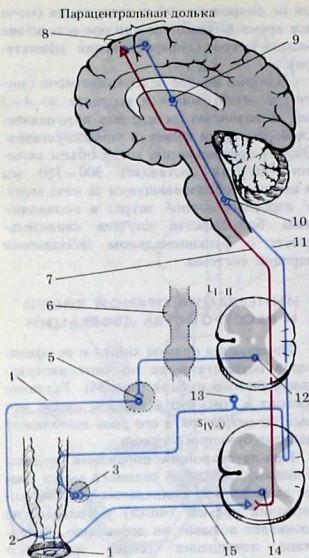


Рис. 86. Иннервация прямой кишки и ее сфинктеров (схема).

1 — наружный сфинктер; 2 — внутренний сфинктер; 3 — интраорганый парасимпатический узел; 4 — блуждающий нерв; 5 — gangl. mesentericum inferius; 6 — tr. sympathicus; 7 — пирамидный путь; 8 — парацентральный долька (чувствительная и пирамидная клетки); 9 — клетка таламуса; 10 — клетка ядра тонкого пучка; 11 — тонкий пучок; 12 — симпатическая клетка бокового рога; 13 — клетка спинномозгового узла; 14 — парасимпатическая клетка бокового рога; 15 — половой нерв.

При частичном нарушении регуляторных механизмов у больных могут развиваться так называемые императивные (повелительные) позывы на дефекацию, иногда требующие немедленного опорожнения кишечника.

При органических заболеваниях центральной нервной системы, в частности спинного мозга, расстройства дефекации и мочеиспускания обычно развиваются одновременно, так как вегетативные центры в спинном мозге расположены

вблизи друг от друга. Об одномоментном возбуждении этих центров и в норме свидетельствует сопровождение акта дефекации синхронным выделением мочи.

ДЕРМОГРАФИЗМ

После штрихового раздражения кожи появляется местная ответная вазомоторная реакция в виде покраснения или побледнения различной интенсивности и длительности. Особенности реакции определяются как состоянием сосудов и их регуляторных механизмов, так и характером наносимых раздражений. Различают дермографизм местный и рефлекторный. Первый характеризует главным образом местную возбудимость концевых нервных аппаратов сосудов. При рефлекторном дермографизме в реакцию включается сегментарный аппарат спинного мозга. Исследуют дермографизм при хорошем освещении и комнатной температуре в помещении. Каждый штрих следует наносить с одинаковым усилием.

Местный дермографизм можно вызвать тупым, твердым, но не царапающим предметом (пластмассовой палочкой, рукояткой неврологического молоточка). В норме через 5—20 с появляется белая полоса шириной в несколько миллиметров, исчезающая через 1—10 мин (*белый дермографизм*). Если штриховое раздражение производит сильнее и медленнее, возникает красная полоса, которая держится дольше (от нескольких минут до 1—2 ч) — *красный дермографизм*. Обычно красная полоса ограничена по краям белой каймой (*смешанный дермографизм*). Сравнительно редко на месте красного дермографизма возникает белый валок отека высотой 1—2 мм, обрамленный красными полосками — *возвышающийся дермографизм*.

Красный дермографизм наиболее выражен на коже в верхней части туловища; продолжительность его убывает по направлению к дистальным отделам. Белый дермографизм более отчетливо определяется на нижних конечностях; здесь он может держаться дольше, чем красный дермографизм. При исследовании местного дермографизма отмечают его харак-

тер (красный, белый, смешанный, возвышенный), интенсивность окраски, ширину полоски (узкая, широкая, разлитая), продолжительность реакции (стойкая, средняя, нестойкая), которую лучше определять в минутах.

Наклонность к вазоконстрикции, которая зависит от преобладания симпатического влияния, ведет к усилению белого дермографизма, к появлению его в местах обычного возникновения красного дермографизма и при усилении нанесения раздражения, которое превышает необходимое усилие для получения белого дермографизма. Усиление реакции мышц сосудов кожи (вазодилаторов), связанных с парасимпатической иннервацией, повышает интенсивность и длительность красного дермографизма, а в отдельных случаях сопровождается возвышенным дермографизмом, увеличением проницаемости сосудистой стенки и образованием отека. Основываясь на результатах изучения одного лишь дермографизма, не следует спешить с заключением о состоянии возбудимости или даже о «преобладании тонуса» симпатического или парасимпатического отдела нервной системы.

На участках кожи, где трудно вызвать дермографизм (лицо, шея, тыл кисти и стопы), можно применить другой способ — *пробу бледного пятна* (*проба Ленъель — Лавастина*): давление пальцем на кожу в течение 3 с вызывает появление белого пятна, которое держится в среднем 2—3 с. В ряде случаев более длительный срок до исчезновения белого пятна указывает на наклонность сосудов кожи к спазму.

Рефлекторный дермографизм получают нанесением достаточно сильного (но не нарушающего целостность кожных покровов) штрихового раздражения острым булавки. Через 5—30 с по обе стороны от черты появляется зона из сливающихся красных и розовых (реже белых) пятен с неровными границами шириной до 6 см (обычно 2—3 см), которая удерживается в среднем 2—10 мин. Рефлекторный дермографизм исчезает в зоне иннервации пораженных нервов и задних корешков (где проходят сосудорасширяющие волокна) или соответствующих им спинномозговых сегментов.

Зоны рефлекторного дермографизма совпадают с сегментарной иннервацией кожной чувствительности.

Нарушения проводникового аппарата спинного мозга также отражаются на рефлекторном дермографизме; ниже уровня поражения он усиливается или ослабляется. В таких случаях важно найти верхнюю границу изменения, соответствующую верхнему уровню очага поражения.

Для изучения местных кожных вазомоторных реакций, кроме механических действий, иногда применяют и химические раздражители (горчичники, скипидар и др.).

ПИЛОМОТОРНЫЕ РЕФЛЕКСЫ

Воздействие холодного воздуха на кожу вызывает сокращение волосяных мышц — *феномен «гусиной кожи Тома»*. Эта рудиментарная для современного человека реакция имела когда-то большое значение в терморегуляции. Пилоэрекция возникает также при механических воздействиях на кожу (растирание, шипки, уколы). Реакция может быть локальной, ограниченной участком раздражения, и распространенной, выходящей за пределы зоны холодового или механического раздражения, иногда по всей половине тела на стороне раздражения.

Местная пилomotorная реакция — результат механического раздражения волосяных мышц или аксон-рефлекса. Она нередко наблюдается, например, при вызывании поверхностных брюшных рефлексов или дермографизма.

Реакция, распространяющаяся по половине тела, связана с включением спинальных пилomotorных рефлексов, которые вызываются и с отдаленных рефлексогенных зон. Таковыми являются участки кожи в области задней поверхности шеи, над трапециевидной мышцей, около заднего прохода, на подошве.

Распространенная пилomotorная реакция, охватывающая обычно обе половины тела, сопутствует некоторым отрицательным эмоциям (испуг, гнев и т. п.). Ее можно вызвать и «неприятными» слуховыми раздражениями (вроде скрипа металла по стеклу, внезапного лая соба-

ки). В таких случаях речь идет о церебральной природе рефлекса, об участии корковых, таламических и гипоталамических механизмов.

Пиломоторный рефлекс в норме подвержен значительным индивидуальным колебаниям. Легкость возникновения и значительная выраженность его рассматриваются как показатель повышенной возбудимости симпатического отдела нервной системы.

Методика исследования пиломоторного рефлекса следующая. На кожу задней поверхности шеи или надплечья наносятся эфир или лед — холодовые раздражители — или применяются растирание, шипки — механические раздражители, реже применяют электрический ток. Кожа в перинальной области раздражается при нанесении эфира или сильных уколов. Волосковые рефлексы целесообразно исследовать в прохладном помещении, тогда они лучше вызываются.

По механизму возникновения к пиломоторному рефлексу близки *сосково-ареолярный и мошоночный рефлексы*. Первый из них вызывается раздражением или охлаждением кожи соска, второй — раздражением кожи мошонки. Сокращение *tunica dartos* мошонки можно получить и с более отдаленных рефлексогенных зон (сосок, подошвенная поверхность стопы, внутренняя поверхность бедра).

Исследования пиломоторных рефлексов имеют топико-диагностическое значение главным образом при поражении спинного мозга, симпатических узлов и периферических нервов. Рефлекс отсутствует в области как сегментарной, так и нервной иннервации (зоны сегментарной иннервации пилоэрекции и потоотделения совпадают). Поперечное поражение спинного мозга сопровождается усилением пиломоторного рефлекса ниже уровня поражения. В таких случаях целесообразно вызывать рефлекс с двух рефлексогенных зон: в области шеи — надплечья он возникает только в верхних сегментах до верхней границы вегетативно-троофических и чувствительных расстройств, в перинальной области или подошвенной области он будет отчетлив и даже усилен, но лишь в сегментах ниже уровня поражения.

Состояние потоотделения бывает различным при органических и функциональных заболеваниях нервной системы. Сравнительная простота метода и наглядность результатов привлекли заслуженное внимание клиницистов к этой вегетативной реакции. Иногда одного простого осмотра и пальпации бывает достаточно, чтобы выявить патологию потоотделения (ангидроз или гипергидроз, местный или общий). Однако значительно отчетливее распределение зон с нарушенным потоотделением выясняется с применением контрастных методов, среди которых наиболее распространен *йодкрахмальный метод Минора*.

Метод Минора основан на том, что йод и крахмал в присутствии влаги дают синефиолетовое, в некоторых местах — почти черное окрашивание в зависимости от интенсивности потоотделения. Сухие участки остаются светло-желтыми. В раствор входят *Jodi puri 15; Ol. Ricini 100; Spiritus aethylicus 70°*. Этим раствором равномерно покрывается исследуемый участок кожи. Через 10—15 мин на кожу наносит тонкий слой хорошо растертого крахмала. Затем испытуемый принимает 1 г ацетилсалициловой кислоты, запивая несколькими стаканами горячего чая. Если это не вызовет потоотделения, обследуемого помещают под накинутую световую ванну. В ряде случаев назначают гидрохлорид пилокарпина (1 мл 1% раствора подкожно). Результаты пробы (распределение интенсивности окраски по участкам кожи) заносит на специальные схемы (как при исследовании чувствительности) или фотографируют. После опыта обследуемый принимает гигиеническую ванну.

При исследовании потоотделения по методу Минора не рекомендуется одновременно покрывать раствором слишком большую поверхность. Обычно исследуются передние и боковые поверхности груди, живота и рук. Затем можно повторить пробу на спине и пояснице, на нижних конечностях, на лице, шее.

Метод Минора применяется при изучении топографии потоотделения, но дает лишь ориентировочные данные о количественной характеристике потливости. Количественные показатели потоотделения (влажность кожи) можно получить электрометрическим методом с помощью аппарата Мишука.

Для топической диагностики очень важно, что провоцирующие потоотделение агенты (ацетилсалициловая кислота,

Таблица 6

Соотношение зон общей чувствительности и симпатической иннервации кожи

Области тела	Сегментарная иннервация	
	чувствительная	симпатическая
Голова и шея	C _I —C _{III}	C _{VIII} —T _{III}
Верхняя конечность	C _V —T _{II}	T _{IV} —T _{VII}
Туловище	T _{III} —T _{XII}	T _{VIII} —T _{IX}
Нижняя конечность	L _I —S _{II}	T _X —L _{II}

местное согревание, пилокарпина гидрохлорид) действуют на разные структуры нервной системы: ацетилсалициловая кислота влияет на потогонный центр гипоталамуса, согревание (суховоздушные ванны) стимулирует спинальные потовые рефлексы, а пилокарпина гидрохлорид раздражает окончания постганглионарных симпатических волокон в потовых железах. Таким образом, при поражении симпатических узлов, постганглионарных волокон и периферических нервов все эти средства не вызовут потогонного действия в соответствующих зонах. В случае поражения спинальных сегментов (боковые рога, передние корешки) зоны их иннервации останутся сухими при назначении ацетилсалициловой кислоты и согревания, эффект дает лишь 10 мл 1% раствора пилокарпина гидрохлорида. При нарушении проводимости боковых канатиков спинного мозга ацетилсалициловая кислота усилит потогонное действие только в зонах выше уровня поражения, в то время как согревание и прием пилокарпина гидрохлорида усиливают его на всех участках.

При распознавании очага поражения в нервной системе по данным исследования потогонного приходится учитывать, что симпатическая спинальная иннервация не соответствует сегментарной иннервации для каждой чувствительности, так как симпатические клетки для иннервации всей кожной поверхности имеются лишь в боковых рогах спинного мозга от C_{VIII} до L_{II} (табл. 6).

Оценивая результаты исследования потогонного, нужно также иметь в виду, что потовые железы распределены на кожной поверхности неравномерно. Боль-

ше всего их на лице, ладонях, подошвах, в подмышечной, паховой и в коже наружных половых органов. Именно в этих зонах нередко наблюдается гипергидроз, который может усиливаться в пубертатном и инволютивном периодах.

КОЖНАЯ ТЕМПЕРАТУРА

Данные термометрии являются показателем регионарных особенностей кровоснабжения кожи, от которого зависит уровень теплоотдачи.

Поражения периферического отдела нервной системы, спинного и головного мозга могут отразиться на кожной температуре в соответствующих невралных, сегментарных и проводниковых зонах. В норме кожная температура на различных участках тела подвержена некоторым колебаниям в зависимости от температуры и влажности воздуха, ветра и солнечной радиации, времени суток, физической активности. На симметричных участках тела показатели кожной температуры одинаковы или почти одинаковы; разница не должна превышать 1°C.

Для измерения региональных показателей кожной температуры пользуются специальным набором термометров для одновременного измерения в разных точках. Еще удобнее электрические приборы с термопарой. Один из таких приборов (аппарат Мищука) позволяет быстро и достаточно точно определить температуру на различных участках кожи. Исследование нужно проводить в теплом помещении (20—22°C) при спокойном положении больного.

Кожная температура, зависящая главным образом от состояния просвета артериол, неодинакова на разных участках тела. Наши данные, полученные с помощью аппарата Мищука у здоровых лиц в возрасте 20—35 лет, показывают, что средние температуры кожи варьируют в различных зонах у многих людей и даже у одного испытуемого. При повторных исследованиях наиболее вариабельными оказались показатели в дистальных отделах верхних и нижних конечностей. Однако и в таких случаях регионарные показатели на симметричных участках тела не отличались больше чем на 1°C (рис. 87).

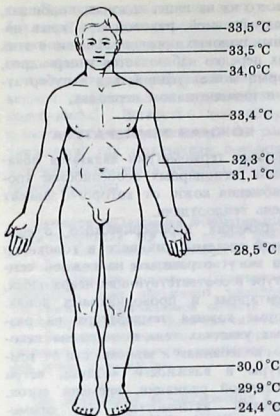


Рис. 87. Средние показатели температуры тела человека при исследовании в покое (при температуре окружающего воздуха около 22 °C).

Кожные покровы в норме испускают инфракрасное излучение, которое возможно определить с помощью термографов (тепловизоры «Рубин», «Янтарь» МГ, БТВ-1 и др.). Термографическое исследование продолжается несколько минут. Больного укладывают в горизонтальном положении. Вблизи от участков кожи передвигается электронная головка аппарата, чувствительная к инфракрасным лучам, которые она преобразует в электрический ток. Электрические колебания дают изображения. На телевизионном экране или на фотографии можно наблюдать целую гамму оттенков, соответствующую различной температуре (рис. 88).

Разработана и химическая термография, основанная на свойстве жидких кристаллов чутко реагировать на изменения температуры. Методика проста по выполнению и чтению результатов исследования. Исследуемый участок кожи мягкой кистью покрывают экранирующим составом. После высыхания другой кистью на кожу наносят раствор жидких кристаллов. По изменению спектра можно на глаз установить распределение температуры с точностью до 0,025 °C. Сравнение полученной термограммы с термограммой того же участка кожи здорового человека позволяет сразу же обнаружить болезненные изменения. При упрощенном варианте методики жидкие кристаллы наносят на целлулоидную пленку, которую плотно прикладывают к исследуемой

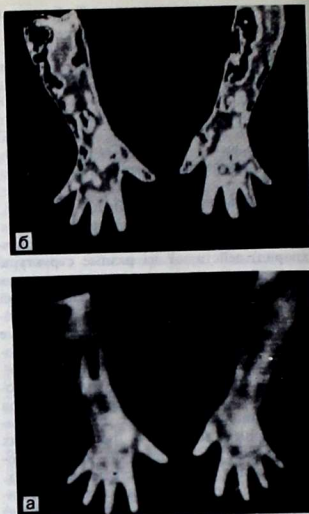


Рис. 88. Тепловизионная картограмма верхних конечностей.

а — в норме; б — при полинейропатии.

зоне кожи и сразу же получают цветограмму. Такую пленку с кристаллами можно использовать многократно.

Для выявления асимметрии кожной температуры при поражениях нервной системы используют термонагрузки (согревание, охлаждение), назначение медикаментозных препаратов (ацетилсалициловая кислота, фенобарбитал и др.).

Существует большое число терморегуляционных рефлексов, дуги которых замыкаются в разных отделах нервной системы. Так, погружение одной конечности в холодную или теплую воду вызывает такую же вазомоторную реакцию на противоположной конечности. Охлаждение стоп отражается на кровообращении носоглотки; согревание рук влечет за собой изменение ректальной температуры (рефлекс Шербака); эти реакции свидетельствуют о центральных нарушениях

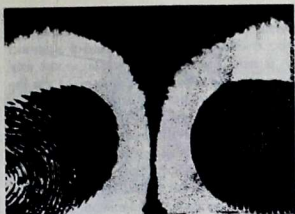


Рис. 89. Фотография дистальных фаланг пальцев при Кирлиан-эффекте.

терморегуляции. Сначала измеряют ректальную температуру (в норме она выше, чем в подкожной ямке, на $0,5-0,8^{\circ}\text{C}$). Затем кисть обследуемого погружают на 20 мин в ручную ванну (температура воды 32°C), после чего в течение 10 мин вода подогревается до 42°C . Вновь измеряют ректальную температуру сразу после ванны и через 30 мин после пробы. В норме первое измерение показывает повышение на $0,5-0,3^{\circ}\text{C}$, а второе — возвращение к исходным цифрам. Различают нормальный тип рефлекса (описанный выше), отсутствие его (сдвиги не больше $0,1^{\circ}\text{C}$) и извращенный тип. Извращения могут касаться как первой, так и второй фазы после согревания.

Для выявления ангиоспастических явлений (например, при облитерирующем эндартериите, болезни Рейно) рекомендуется следующая проба: погружение в холодную воду вызывает на пораженной стопе более резкое побледнение и похолодание, а иногда и боли.

По температуре и окраске кожных покровов можно судить о ряде особенностей их кровоснабжения: теплая бледная кожа указывает на расширение артериол и сужение капиллярной сети; холодная цианотичная кожа — на сужение артериол и расширение капилляров; теплая цианотичная кожа — на расширение, а бледная холодная — на сужение всей сосудистой сети.

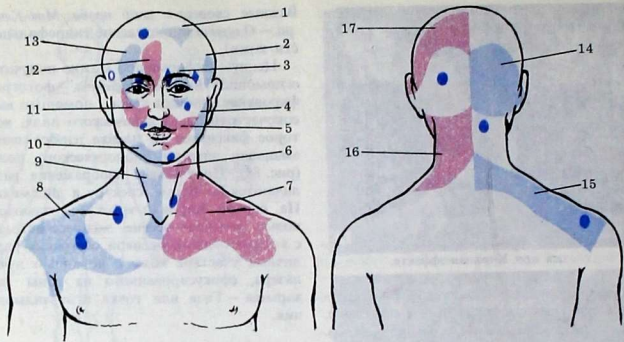
Состояние кожных вегетативных реакций исследуется также с помощью ультрафиолетового облучения (определение чувствительности кожи к этом лучам).

Важные сведения дает проба Мак-Клюра — Олдрича (определение гидрофильности кожи).

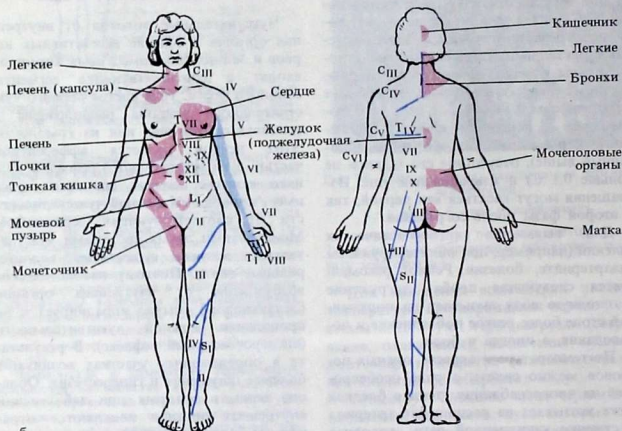
Ценную информацию можно получить с помощью Кирлиан-эффекта — фотографирование участков кожи с помощью высокочастотного электрического поля, которое фиксирует на пленке изображение эманиации энергии биологического поля (рис. 89). Получаемые изображения различаются по форме, спектру и динамике. На основе Кирлиан-эффекта создаются новые диагностические экспресс-методы с количественной оценкой состояния различных участков кожи с помощью луча лазера, сфокусированного на зоны Захарьина — Геда или точки иглоукалывания.

ЗОНЫ ЗАХАРЬИНА—ГЕДА

Чувствительные волокна от внутренних органов в составе вегетативных нервов и задних спинномозговых корешков входят в соответствующие сегменты спинного мозга. Тела клеток первого чувствительного нейрона расположены в спинальных ганглиях или их гомологах. Этот нейрон является афферентной частью дуги вегетативного рефлекса. Однако каждый сегмент спинного мозга имеет проводники кожной чувствительности от соответствующих дерматомов. Между этими двумя системами чувствительных волокон существуют коллатеральные связи. Поэтому патологическое возбуждение от внутренних органов (спланхнотома) обычно иррадирует и на проводники кожной чувствительности (висцеросенсорный рефлекс). В результате в определенных участках возникают болевые ощущения и гиперестезия. Области кожи, в которых при заболевании внутренних органов появляются отраженные боли и изменения чувствительности, обозначаются как зоны Захарьина — Геда (рис. 90). Они имеют вспомогательное клинично-диагностическое значение. Известно много вариантов телалгии (греч. *tele* — далеко, *algos* — боль) — боли вдали от источника ее возникновения. Отраженная боль по ульнарному краю левой руки наиболее часто встречается при приступах стенокардии. Также неред-



а



б

Рис. 90. Зоны Захарьина-Геда — отражение боли при заболеваниях внутренних органов (висцеросенсорный феномен).

а — на лице и голове: 1 и 3 — органы глазницы (при гиперметропии и пресбиопии); 2 — глазное яблоко — при глаукоме, зубы верхней челюсти (при карнесе), желудок; 4 — моляры (при денталгии); 5 — дыхательная часть носа; 6 — третий моляр нижней челюсти, задняя стенка языка; 7 — органы грудной полости; 8 — органы грудной и брюшной полостей; 9 — гортань; 10 — передняя половина языка, передние зубы нижней челюсти; 11 — глазное яблоко (при глаукоме), зубы; 12 — роговица, носовые пазухи, верхние резцы; 13 — органы грудной полости, радужка, глазное яблоко (при глаукоме); 14 — задняя часть языка, органы брюшной полости; 15 — органы грудной и брюшной полостей; 16 — органы грудной полости; 17 — внутреннее ухо;

б — зоны Захарьина-Геда на теле.

ко боль возникает в надплечье (дерматом С_{IV}) при воспалении придатков у женщин (яичник в период эмбрионального развития закладывается на уровне шеи и, спускаясь в малый таз, сохраняет висцеральную иннервацию от шейного сегмента). Такой болевой синдром описан М. Н. Лапинским (1915).

Кожные гиперестезии в зонах Захарьина — Геда и их границы выявляются с помощью уколов и шипков. Объективизировать изменения электропроводности кожных покровов в этих зонах можно при помощи приборов, которые позволяют выявлять биологически активные точки (БАТ). В острой стадии заболевания внутренних органов в соответствующей зоне Захарьина — Геда электропроводимость повышается незначительно, в подострой — умеренно, а в хронической стадии — еще меньше. Изменения электропотенциалов в проекционных зонах наблюдаются задолго до появления выраженных признаков болезни. В процессе болезни в кожных зонах Захарьина — Геда параллельно с изменением электрических потенциалов отмечается и целый ряд других сдвигов, имеющих информационную ценность: появляется избыточное количество отрицательных и положительных зарядов, накапливаются гормоны, медиаторы и другие активные вещества.

Зоны Захарьина — Геда могут быть использованы не только для целей диагностики, но и для рефлекторной терапии (иглоукальвание, прижигание, новокаиновые и хлорэтиловые блокады и т. п.).

При изучении электропроводности кожи были выявлены биологически активные точки, площадь которых меньше, чем зоны Захарьина — Геда: их диаметр около 1 см [Подшибякин А. К., 1967]. По общему количеству активные точки на

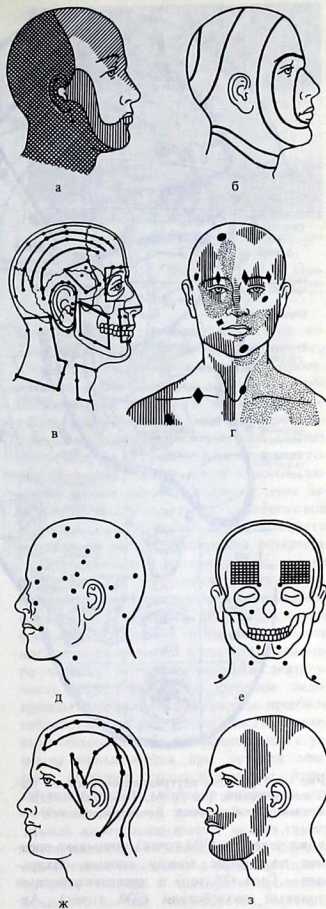


Рис. 91. Проекционные точки и зоны в области лица и головы.

а — невральные зоны классической неврологии; б — сегментарные зоны классической неврологии; в — точки воздействия по учению древнекитайской медицины; г — зоны Захарьина — Геда; д — активные точки (по А. К. Подшибякину, 1967); е — точки и зоны тревоги (по L. Stiefvater, 1956); ж — точки канала желчного пузыря (по Д. М. Табеевой, 1981); з — проекционные зоны при заболеваниях зубов (по В. В. Михееву, Л. Р. Рубину, 1966).

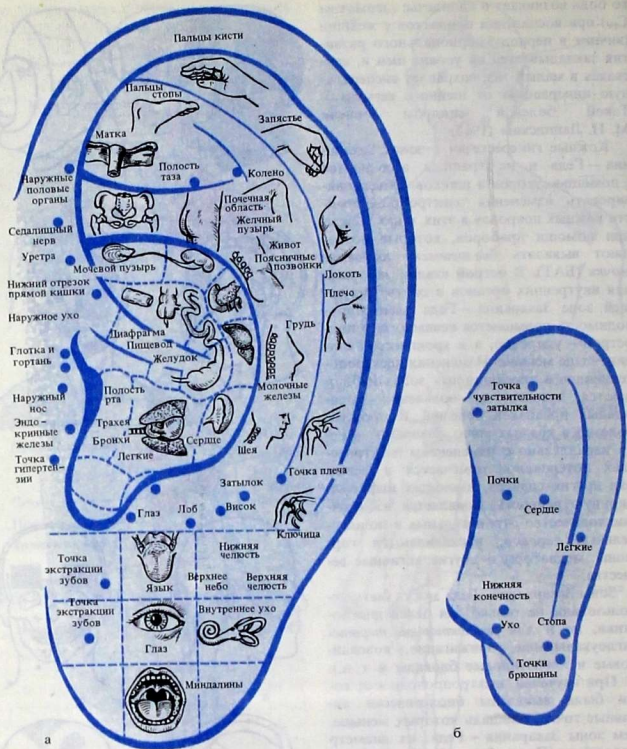


Рис. 92. Проекция внутренних органов на ушной раковине (по Д. М. Табеевой, 1981).
 а — латеральная сторона; б — медиальная сторона.

коже человека (300 точек) занимают среднее положение между зонами Захарьина — Гада (25 зон) и древнекитайскими точками воздействия (700 точек). Активные точки являются теми участками кожи, на которых наиболее резко отражаются изменения, происходящие во вну-

тренней среде организма и в головном мозге. Выявлены активные точки на коже лица и головы, которые отражают внутричерепную патологию (рис. 91). Диаметр таких точек колеблется (1—10 мм) и зависит от эмоционального состояния, степени утомления, сна или бодрства

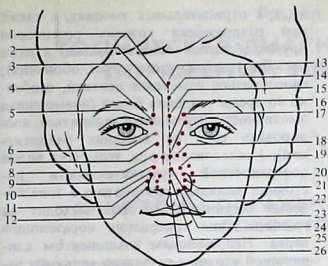


Рис. 93. Проекционные точки внутренних органов на наружной поверхности носа и в околоносовой области.

1 — первая линия; 2 — вторая линия; 3 — уши; 4 — третья линия; 5 — грудная клетка; 6 — молочные железы; 7 — затылочная область и спина; 8 — поясничный отдел позвоночника; 9 — верхние конечности; 10 — бедра; 11 — области колена и голени; 12 — стопы; 13 — голова и лицо; 14 — гортань; 15 — легкие; 16 — сердце; 17 — печень; 18 — желчный пузырь; 19 — желудок; 20 — тонкая кишка; 21 — толстая кишка; 22 — мочевой пузырь; 23 — селезенка; 24 — внутренние половые органы; 25 — почки; 26 — наружные половые органы.

ния. В состоянии эмоционального подъема и при обострении заболевания площадь БАТ увеличивается.

Активные точки ушной раковины, на которой, так же как и на радуге, спроектированы тело и внутренние органы (рис. 92), можно использовать для диагностики. Область мочки и противоземляка соответствует голове и головному мозгу, область ладьевидной ямки — поднятой вверх руке, полость ушной раковины — органам грудной клетки, чаша ее — органам брюшной полости и т. д. Эти точки используют и при игло-рефлексотерапии (аурикулотерапия).

При различных болезненных процессах в организме наблюдается изменение электропроводности определенных точек на ушной раковине. Например, при сирингомиелии, рассеянном склерозе и других хронических заболеваниях электропроводность повышается до 70 мкА (в норме она колеблется от 15 до 45 мкА), при острых заболеваниях с выраженным болевым синдромом электропроводность повышается максимально (более 100

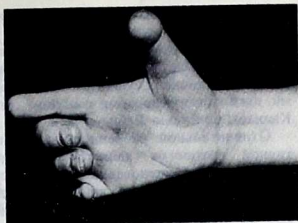


Рис. 94. Трофические расстройства при нарушении вегетативной иннервации.

Атрофия мышц кисти, ломкость ногтей и акроостеолитиз пальцев правой кисти (укорочение дистальных фаланг).

мкА). Клиническая значимость этих исследований заключается еще и в том, что изменение электропроводности в проекционных зонах определенных органов обнаруживается задолго до клинически выраженных проявлений болезни. Электропроводность изменяется уже при слабых импульсах от проприо- и интерорецепторов, которые поступают в кожные покровы ушных раковин и другие зоны Захарьина — Геда, но из-за субпороговой величины не достигают коры головного мозга и не воспринимаются в сознании.

Определенные проекционные точки внутренних органов имеются и на наружной поверхности носа и околоносовой области (рис. 93). От функционального состояния слизистой оболочки полости носа и ее рецепторов в значительной мере зависят нервно-психическая деятельность, гемодинамика и функции эндокринных органов. Рефлекторное лечебное воздействие на различные участки слизистой оболочки носа и кожные точки с успехом применяются при лечении мигрени, болезней сердца и желудка, бронхиальной астмы, ночного энуреза и др.

Таким образом, расстройства вегетативной иннервации имеют целую гамму клинических проявлений. В одних случаях это местные изменения в виде нарушения трофики тканей, в частности пролежни, ломкость ногтей, гиперкератоз, остеопороз, остеолитиз (рис. 94), прогрессирующая гемиатрофия лица, липодистрофия и др. У других больных чаще встречаются

ся генерализованные расстройства функции не только отдельных органов, но и систем, особенно сердечно-сосудистой. Последние характеризуются различного рода вегетативно-сосудистыми дистониями, ангиотрофоневрозами с отеком (отек Квинке), болезнью Рейно и т. п.

Отличительной особенностью вегетативной патологии является пароксизмальность возникновения расстройств (болевы висцеральные кризы, переходящие нарушения мозгового кровообращения, приступы так называемых гипоталамических синдромов и др.).

При поражении периферических отделов симпатической нервной системы могут возникать своеобразные боли — *симпаталгии*. Эти боли обычно мучительные, иногда пульсирующие, склонные к иррадиации. Они усиливаются при охлаждении и под влиянием эмоций, а также при легкой скользящей пальпации артерий (височной, сонной, плечевой, лучевой, бедренной и др.). Симпаталгии в ряде случаев сочетаются с вегетативно-трофическими расстройствами и нарушениями чувствительности в дистальных отделах конечностей по типу «перчаток» или «носков».

«Заинтересованность» симпатической иннервации весьма ярко выступает в возникновении другого болевого синдрома — *каузалгии*, которая возникает как осложнение при травмах некоторых нервов конечностей (срединного, большеберцового, реже — локтевого и др.). Отличительные черты каузалгии — интенсивный и жгучий характер болей, заставляющий больного охлаждать и смачивать кожу (симптом «мокрой тряпки»), усиление бо-

ли при отрицательных эмоциях, а также при раздражении кожных рецепторов других областей (синестезиалгии) и даже органов чувств (зрения, слуха, обоняния); своеобразное изменение психики, особенно во время усиления болей (повышенная эмотивность, стремление уединиться, изолировать себя от внешних раздражений). Исследование при этом всех видов поверхностной чувствительности постоянно выявляет гиперпатию в зоне болевых ощущений, которая выходит за границы зоны иннервации пораженного нерва. Непременным компонентом клинической картины каузалгии являются вазомоторно-секреторно-трофические расстройства. Из-за расширения прекапилляров и капилляров кожа становится ярко-красной, температура ее повышается на 3°C и выше (реже наблюдаются цианоз и бледность), усиливаются пилomotorные рефлексы, расстраивается потоотделение (отмечаются сухость кожи или гипергидроз). Позже присоединяются трофические изменения кожи и ее придатков, мышц, сухожилий, суставов и костей. Наиболее выраженные изменения при каузалгии развиваются в дистальных отделах конечностей.

Общепринятой схемы исследования вегетативной иннервации нет. Изучение состояния автономного отдела нервной системы обычно проводится на всех этапах клинко-неврологического исследования больного: при анализе жалоб, во время общего осмотра и обследования, при наблюдении за поведением и эмоциональными реакциями больного, во время проверки функции черепных нервов, движения, чувствительности.

ТОПИЧЕСКАЯ ДИАГНОСТИКА ОЧАГОВЫХ ПОРАЖЕНИЙ НЕРВНОЙ СИСТЕМЫ

Глава 10

СИМПТОМЫ ПОРАЖЕНИЯ РАЗЛИЧНЫХ ДОЛЕЙ ГОЛОВНОГО МОЗГА

Патологические процессы в головном и спинном мозге условно можно разделить на 2 полярные группы — очаговые (ограниченные) и диффузные (системно-дегенеративные). Очаговые процессы развиваются при сосудистых, опухолевых, травматических и инфекционных поражениях мозга, а системно-дегенеративные — при наследственных, дисметаболических, интоксикационных (эндогенных, экзогенных), некоторых вирусных поражениях. Неврологические симптомы при поражении отдельных долей головного мозга будут отличаться в связи с их различными функциями.

Лобные доли. Лобная доля отделяется от теменной центральной (роландовой) бороздой, от височной — латеральной (силвиевой) бороздой. На наружной поверхности лобной доли различают вертикальную (прецентральную) и 3 горизонтальные (верхнюю, среднюю и нижнюю) лобные извилины. Вертикальная извилина расположена между центральной и прецентральной бороздами. Верхняя лобная извилина находится выше верхней лобной борозды, средняя лобная извилина — между верхней и нижней лобными бороздами, нижняя — между нижней лобной и латеральной бороздами. На базальной поверхности лобной доли различают прямую и орбитальную извилины, которые окаймлены обонятельной и орбитальной бороздами.

Прямая извилина расположена между внутренним краем полушария и обонятельной бороздой. В глубине этой борозды расположены обонятельная луковица и обонятельный тракт, являющиеся проводниками этого анализатора.

Функция лобных долей связана с организацией произвольных движений, двигательных механизмов речи и письма, регулирующей сложных форм поведения, процессов мышления.

К афферентным системам лобной доли относятся проводники глубокой чувствительности (они заканчиваются в прецентральной извилине) и многочисленные ассоциативные связи от всех других долей головного мозга. Верхние слои клеток коры лобных долей включаются в работу кинестетического анализатора: они участвуют в формировании и регуляции сложных двигательных актов.

В лобных долях начинаются различные эфферентные двигательные системы. В V слое прецентральной извилины находятся гигантопирамидальные нейроны, составляющие корково-спинно-мозговые и корково-ядерные пути (пирамидная система). От обширных экстрапирамидных отделов лобных долей в премоторной зоне ее коры (главным образом от цитоархитектонических полей 6 и 8) и ее медиальной поверхности (поля 7, 19) идут многочисленные проводники к подкорковым и стволовым образованиям (фронтоталамические, фронтоталлидарные, фронтонигральные, фронтотурбальные и др.) В лобных долях, в частности в их полюсах, начинаются лобно-мосто-мозжечковые пути, включенные в систему координации произвольных движений.

Эти анатомо-физиологические особенности объясняют, почему при поражениях лобных долей нарушаются главным образом двигательные функции. В сфере высшей нервной деятельности также на-

рушаются моторика речевого акта и поведенческие акты, связанные с осуществлением сложных двигательных функций.

Симптомы поражения лобных долей и предцентральных извилин.

Центральные параличи и парезы возникают при локализации очагов в предцентральной извилине. Соматическое представительство двигательных функций примерно соответствует таковому для кожной чувствительности в постцентральной извилине (см. рис. 20, 32). Из-за большой протяженности предцентральной извилины очаговые патологические процессы (сосудистые, опухолевые, травматические и др.) обычно поражают ее не всю, а частично. Локализация патологического очага на наружной поверхности вызывает преимущественно парез верхней конечности, мимической мускулатуры и языка (*лингвофациобрахиальный парез*), а на медиальной поверхности извилины — преимущественно парез стопы (*центральный монопарез*).

Парез взора в противоположную сторону связан с поражением заднего отдела средней лобной извилины («больной смотрит на очаг поражения»). Реже при корковых очагах отмечается *парез взора в вертикальной плоскости*.

Экстрапирамидные нарушения при поражении лобных долей очень разнообразны. *Гипокинез* как элемент паркинсонизма характеризуется снижением двигательной инициативы, апсонантностью (ограничением мотивации к произвольным действиям). Реже при поражении лобных долей возникают гиперкинезы, обычно во время выполнения произвольных движений. Возможна и ригидность мускулатуры (чаще при глубинных очагах).

Другими экстрапирамидными симптомами являются *хватательные феномены* — произвольное автоматическое схватывание предметов, приложившееся к ладони (*рефлекс Янишевского — Бехтерева*), или (что наблюдается реже) навязчивое стремление схватить предмет, появляющийся перед глазами. Понятно, что в первом случае поводом для произвольного двигательного акта являются воздействия на кожные и кинестетические

рецепторы, во втором — зрительные раздражения, связанные с функциями затылочных долей.

При поражениях лобных долей оживляются рефлексы орального автоматизма. Можно вызвать *хоботковый* и *ладонно-подбородочный* (*Маринеску — Радовичи*), реже *носогубный* (*Аствацатурова*) и *дистантно-оральный* (*Карчикяна*) рефлексы. Иногда встречается симптом «бульдога» (*симптом Янишевского*) — в ответ на прикосновение к губам или слизистой оболочке полости рта каким-нибудь предметом большой судорожно сжимает челюсти.

При поражении передних отделов лобных долей с отсутствием пареза конечностей и лицевой мускулатуры можно заметить асимметрию иннервации мимических мышц при эмоциональных реакциях больного — так называемый «мимический парез лицевой мускулатуры», что объясняется нарушением связи лобной доли со зрительным бугром.

Еще один признак лобной патологии — *симптом противодействия* или *сопротивления*, появляющийся при локализации патологического процесса в экстрапирамидных отделах лобных долей. При пассивных движениях возникает непроизвольное напряжение мышц-антагонистов, что создает впечатление сознательного сопротивления больного действиям обследующего. Частным примером этого явления представляется *симптом смыкания век* (*симптом Кохановского*) — непроизвольное напряжение круговой мышцы глаза со смыканием век при попытке исследующего пассивно поднять верхнее веко больного. Наблюдается обычно на стороне патологического очага в лобной доле. Такое же непроизвольное сокращение затылочных мышц при пассивном наклоне головы или разгибании нижней конечности в коленном суставе может создать ложное впечатление о наличии у больного менингеального симптомокомплекса.

Связь лобных долей с мозжечковыми системами (лобно-мосто-мозжечковый путь) объясняет тот факт, что при их поражении возникают расстройства координации движений (лобная атаксия), что проявляется главным образом туловищ-

ной атаксией, невозможностью стоять и ходить (*астазия-абазия*) с отклонением тела в противоположную очагу поражения сторону.

Кора лобных долей является обширным полем кинестетического анализатора, поэтому поражения лобных долей, особенно премоторных зон, могут вызвать *лобную апраксию*, для которой характерна незавершенность действий. Лобная апраксия возникает из-за нарушения программы сложных действий (утрачивается их целенаправленность).

Поражение заднего отдела нижней лобной извилины доминантного полушария приводит к возникновению *моторной афазии*, а заднего отдела средней лобной извилины — к «*изолированной аграфии*».

Очень своеобразны изменения в сфере поведения и психики. О них говорят как о «лобной психике». В психиатрии этот синдром получил наименование *апатико-абулического*: больные как бы безразличны к окружающему, у них снижается желание к осуществлению произвольных действий (мотивация). Вместе с тем почти отсутствует критика своих поступков: больные склонны к плоским шуткам (*мория*), нередко они благодушны даже при тяжелом состоянии (*эйфория*). Эти психические расстройства могут сочетаться с неопрятностью (проявление лобной апраксии).

Симптомы раздражения лобных долей проявляются *эпилептическими припадками*. Они разнообразны и зависят от локализации очагов раздражения.

Джексоновские фокальные судорожные приступы возникают в результате раздражения отдельных участков прецентральной извилины. Они ограничиваются односторонними клоническими и тонико-клоническими судорогами на противоположной стороне в мускулатуре лица, верхней или нижней конечности, но могут в дальнейшем генерализоваться и перейти в общий судорожный припадок с потерей сознания. При раздражении покрышечной части нижней лобной извилины возникают приступы ритмичных жевательных движений, причмокивания, облизывания, глотания и т. п. (*оперкулярная эпилепсия*).

Адверсивные припадки — внезапный су-

дорожный поворот головы, глаз и всего тела в противоположную патологическому очагу сторону. Приступ может завершиться общим эпилептическим приступом. Адверсивные припадки указывают на локализацию эпилептических очагов в экстрапирамидных отделах лобной доли (задние отделы средней лобной извилины — поля 6, 8). Следует отметить, что поворот головы и глаз в сторону является весьма частым симптомом судорожных приступов и он указывает на наличие очагов раздражения в противоположном полушарии (рис. 95). При разрушении коры в этой зоне наблюдается поворот головы в сторону расположения очага.

Общие судорожные (эпилептические) приступы без видимых очаговых симптомов возникают при поражении полюсов лобных долей; они проявляются внезапной потерей сознания, судорогами мышц на обеих сторонах тела; нередко наблюдаются прикус языка, пена изо рта, непроизвольное мочеиспускание. В ряде случаев удается определить фокальный компонент поражения в послеприступном периоде, в частности временный парез конечностей на противоположной стороне (*паралич Тодда*). При электроэнцефалографическом исследовании можно выявить межполушарную асимметрию.

Приступы лобного автоматизма — сложные пароксизмальные психические нарушения, расстройства поведения, при которых больные безотчетно, немотивированно, автоматически совершают координированные действия, которые могут быть опасными для окружающих (поджоги, убийства).

Еще один вид пароксизмальных расстройств при поражениях лобных долей — *малые эпилептические припадки* с внезапным исключением сознания на очень короткий срок. Речь больного прерывается, выпадают предметы из рук, реже наблюдается продолжение начатого движения (например, ходьбы) или гиперкинезы (чаще миоклонии). Эти кратковременные выключения сознания объясняются тесными связями лобных долей со срединными структурами мозга (подкорковыми и стволовыми).

При поражении основания лобной

Лобное адверсивное поле; поворот глаз, головы и туловища в противоположную сторону; сложные движения сгибания или разгибания в контралатеральных конечностях

Поворот глаз в противоположную сторону; зрительная аура нет

Жевание-глотание

Слуховая аура; слуховые галлюцинации

Сенсорные поля контралатеральных верхней и нижней конечностей

Поворот головы и глаз

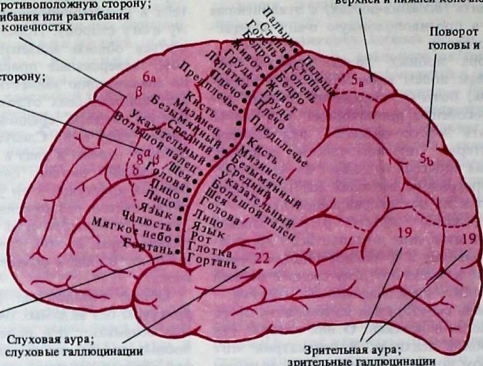


Рис. 95. Возникновение симптомов в зависимости от раздражения отдельных участков коры головного мозга (по S. Ochs, 1969).

доли развиваются гомолатерально *аносмия (гипосмия), амблиопия, амавроз, синдром Кеннеди*, (атрофия соска зрительного нерва на стороне очага, на противоположной стороне — застойные явления на глазном дне).

Описанные симптомы показывают, что при поражении лобных долей наблюдаются главным образом расстройства движений и поведения. Встречаются также и вегетативно-висцеральные нарушения (вазомоторные, дыхания, мочеиспускания), особенно при очагах в медиальных отделах лобных долей.

Теменные доли. Теменная доля отделена от лобной центральной бороздой, от височной — латеральной бороздой, от затылочной — воображаемой линией, проведенной от верхнего края теменно-затылочной борозды до нижнего края полушария головного мозга. На наружной поверхности теменной доли различают вертикальную постцентральную извилину и две горизонтальные дольки — верхнетеменную и нижнетеменную, разделенные вертикальной бороздой. Часть нижней теменной дольки, расположенную над задним отделом латеральной борозды, называют надкраевой (супрамаргинальной)

извилиной, а часть, окружающую восходящий отросток верхней височной борозды, — угловой (ангулярной) извилиной.

В теменных долях и постцентральных извилинах заканчиваются афферентные пути кожной и глубокой чувствительности. Здесь проводятся анализ и синтез восприятий от рецепторов поверхностных тканей и органов движения. При поражении этих анатомических структур нарушаются чувствительность, пространственная ориентация и регуляция целенаправленных движений.

Анестезии (или гипестезии) болевой, термической, тактильной чувствительности, нарушения суставно-мышечного чувства появляются при поражениях постцентральных извилин. Большую часть постцентральной извилины занимает проекция лица, головы, кисти и ее пальцев.

Астереогноз — неузнавание предметов при ощупывании их с закрытыми глазами. Больные описывают отдельные свойства предметов (например, шероховатый, с закругленными углами, холодный и т. п.), но не могут синтезировать образ предмета. Этот симптом возникает при очагах в верхней теменной дольке, рядом

с постцентральной извилиной. При поражении последней, особенно ее средней части, выпадают все виды чувствительности для верхней конечности, поэтому больной лишь возможности не только узнавать предмет, но и описать его различные свойства (ложный стереогноз).

Апраксия (расстройство сложных действий при сохранности элементарных движений) возникает в результате поражения теменной доли доминантного полушария (у правой — левого) и обнаруживается при функционировании конечностей (обычно верхних). Очаги в области надкраевой извилины (*gyrus supramarginalis*) вызывают апраксию в связи с утратой кинестетических образов действий (кинестетическая или идеаторная апраксия), а поражения угловой извилины (*gyrus angularis*) связаны с распадом пространственной ориентации действий (пространственная или конструктивная апраксия).

Патогномичным симптомом при поражении теменной доли является нарушение схемы тела. Это выражается неузнаванием или искаженным восприятием частей своего тела (*аутопатогнозия*): больные путают правую половину тела с левой, не могут правильно показать пальцы кисти при назывании их врачом. Более редко встречается так называемая *псевдополимелия* — ощущение лишней конечности или другой части тела. Другим видом расстройства схемы тела является *аноэгнозия* — неузнавание проявлений своего заболевания (больной, например, уверяет, что двигает своей парализованной левой верхней конечностью). Заметим, что расстройства схемы тела обычно отмечаются при поражениях доминантного полушария (правого — у правой).

При поражении теменной доли в области, которая граничит с затылочной и височной долями (поля 37 и 39 — молодые в филогенетическом отношении образования), симптомы нарушения высшей нервной деятельности сочетаются. Так, выключение задней части левой угловой извилины сопровождается триадой симптомов: пальцевой агнозией (больной не может назвать пальцы кистей), акалькулией (расстройством счета)

и нарушением право-левой ориентации (*синдром Герстмана*). К этим расстройствам могут присоединиться алексия и симптомы амнестической афазии.

Разрушение глубоких отделов теменной доли приводит к *нижнеквадрантной гемианопсии*.

Симптомы раздражения постцентральной извилины и теменной доли проявляются пароксизмами парестезий — различными кожными ощущениями в виде ползания мурашек, зуда, жжения, прохождения электрического тока (*сенсорные джексоновские приступы*). Эти ощущения возникают спонтанно. При очагах в постцентральной извилине парестезии обычно возникают в ограниченных участках покровов тела (чаще на лице, верхней конечности). Кожные парестезии перед эпилептическими припадками называют *соматосенсорными аурами*. Раздражение теменной доли кзади от постцентральной извилины вызывает парестезии сразу на всей противоположной половине тела.

Височные доли. Височная доля отделена от лобной и теменной долей латеральной бороздой. На наружной поверхности этой доли различают верхнюю, среднюю и нижнюю височные извилины, отделенные друг от друга соответствующими бороздами. На нижней базальной поверхности височной доли находится латеральная затылочно-височная извилина, граничащая с нижней височной извилиной, а более медиально — извилина гиппокампа.

В глубине латеральной борозды расположена островковая доля (островок Рейля). Она прикрыта участками лобной, теменной и височной долей, которые составляют покрывку (*operculum frontale*). Центральная борозда островка делит его на 2 части — переднюю и заднюю.

В височных долях находятся корковые отделы (проекционные зоны) слухового (верхняя височная извилина и поперечные височные извилины), которые находятся под латеральной бороздой в глубине височной доли, статокинестетического (на границе височной, затылочной и теменной долей), вкусового (кора вокруг островковой доли), обонятельного (парагиппокампульная извилина) анализато-

ров. В глубине височной доли проходит часть проводников зрительного пути. Эфферентные пути от височных долей идут к подбугорной области, а также к мосту мозга — височно-мосто-мозжечковый путь.

При поражениях височных долей возникают нарушения функций перечисленных анализаторов и эфферентных систем, а расстройства высшей нервной деятельности проявляются дезориентировкой во внешней среде и непониманием речевых сигналов (*слуховая агнозия*).

При поражениях височных долей двигательные расстройства выражены значительно или отсутствуют. Часто возникают приступы вестибулярно-коркового системного *головокружения*. Возможно появление *астазии-абазии* (как при поражении лобной доли) с тенденцией падения в противоположную сторону. Очаги в глубине височных долей вызывают появление *верхнеквадрантной гемипарезии*. Основные же симптомы выпадения и раздражения височных долей связаны с нарушением функции анализаторов.

Частыми признаками височной патологии являются *галлюцинации* и *эпилептические припадки* с различными аурами: обонятельной (раздражение извилины гиппокампа), вкусовой (очаги рядом с островковой долькой), слуховой (верхние височные извилины), вестибулярной (смыкание трех долей — височной, затылочной, теменной). При поражении медиобазальных отделов часто наблюдаются висцеральные ауры (эпигастральные, кардиальные и др.). Очаги в глубине височной доли могут вызывать зрительные галлюцинации или ауры. Общие судорожные припадки с потерей сознания чаще наблюдаются при локализации очагов в области полюсов височных долей. Иррадиация раздражения в височную зону вызывает пароксизмальные расстройства высшей нервной деятельности.

К числу пароксизмальных нарушений психики при патологии височных долей относятся различные изменения сознания, которые часто определяют как *сноподобные состояния*. Во время приступа окружающее представляется больным совершенно незнакомым («никогда не виденным», «никогда не слышанным») или

наоборот — давно виденным, давно слышанным.

Височный автоматизм связан с нарушениями ориентировки во внешней среде. Больные не узнают улицу, свой дом, расположение комнат в квартире, совершают много внешне бесцельных действий. Связи височных долей с глубинными структурами мозга (в частности, с ретикулярной формацией) объясняют возникновение малых эпилептических припадков при поражении этих долей. Припадки эти ограничиваются кратковременными выключениями сознания без двигательных нарушений (в отличие от малых припадков лобного происхождения).

Височные доли (особенно их медиобазальные отделы) тесно связаны с подбугорьем промежуточного мозга и ретикулярной формацией, поэтому при поражениях височных долей весьма часто возникают *вегетативно-висцеральные расстройства*, которые будут рассмотрены в разделе о поражениях лимбического отдела мозга.

Поражения височной доли, заднего отдела верхней височной извилины (зона Вернике) вызывают возникновение *сенсорной афазии* или ее разновидностей (амнестической, семантической афазии) (см. гл. 8.). Нередки также расстройства в эмоциональной сфере (депрессия, тревога, лабильность эмоций и другие отклонения). Нарушается и память. W. Penfield (1964) считает, что височные доли являются даже «центром памяти». Однако функция памяти осуществляется всем мозгом (например, праксис, т. е. «память» на действия, связан с теменными и лобными долями, «память» на узнавание зрительных образов — с затылочными долями). Память при поражении височных долей расстраивается особенно заметно вследствие связей этих долей с многими анализаторами. Кроме того, память человека во многом является вербальной, что также связано с функциями прежде всего височных долей мозга.

Затылочные доли. Затылочная доля на наружной поверхности не имеет четких границ, отделяющих ее от теменной и височной долей. На внутренней поверхности полушария от теменной доли ее от-

граничивает теменно-затылочная борозда. Извилины и борозды наружной поверхности затылочной доли непостоянны и вариабельны. Внутреннюю поверхность этой доли разделяет широкая борозда на клин (*cuneus*) и язычную извилину (*gyrus linguallis*).

Затылочная доля связана со зрительными функциями. На внутренней поверхности затылочной доли, в зоне шпорной борозды (*sulcus calcarinus*) и по ее краям в клине и язычной борозде заканчиваются зрительные проводники, идущие от периферии. Эти области составляют проекционную зону зрительного анализатора. В остальных частях затылочных долей, в ее наружных отделах осуществляются более сложный и тонкий анализ и синтез зрительного восприятия.

Разрушение проекционной зоны анализатора (*cuneus gyrus linguallis* и глубинных отделов *sulcus calcarinus*) влечет за собой появление *одноименной гемианопсии*. Более легкие степени поражения вызывают не полную гемианопсию, а лишь расстройство восприятия на отдельные цвета — *гемихромотопсию*. Гемиопические расстройства могут быть частичными. Так, при поражении *cuneus* выпадают лишь нижние квадранты в полях зрения, а очаги в *gyrus linguallis* дают *верхнюю квадрантную гемианопсию*.

При корковых (затылочных) поражениях обычно сохраняются центральные поля зрения, что отличает их от поражений зрительных путей (*tr. opticus*). Поражения наружных поверхностей затылочных долей приводят не к слепоте, а к *зрительной агнозии* — незнанию предметов по их зрительным образам. Очаги на границе затылочной доли с теменной вызывают *алексию* (непонимание письменной речи) и *акалькулию* (нарушение счета).

Могут возникать контралатеральная атаксия (нарушение функции затылочно-мосто-мозжечкового пути), нарушение сочетанного движения глаз, изменение ширины зрачков и расстройства аккомодации.

Раздражение внутренней поверхности затылочной доли влечет за собой возникновение простых зрительных ощущений (*фотомы*) — вспышки света, молнии,

цветные искры и др. Более сложные зрительные ощущения (типа кинематографических картин) появляются при раздражении наружных поверхностей затылочных долей.

Еще одно расстройство возникает при поражении затылочных долей — *метаморфопсия* (искаженное восприятие формы видимых предметов — контуры их кажутся изломанными, искривленными, они представляются слишком маленькими — *микропсия* — или, наоборот, слишком большими — *макропсия*). Вероятнее всего, возникновение таких искаженных восприятий зависит от нарушения совместной работы зрительного и статокINETического анализаторов.

Лимбический отдел. К лимбическому отделу больших полушарий в настоящее время относят корковые зоны обонятельного анализатора (гиппокамп — *gyrus hippocampi*, прозрачную перегородку — *septum pellucidum*, поясную извилину — *gyrus cinguli* и др.), отчасти и вкусового анализатора (круговая борозда островка). Эти отделы коры связаны с другими медиобазальными участками височных и лобных долей, с образованием гипоталамуса и ретикулярной формации мозгового ствола. Перечисленные образования объединяются многочисленными двусторонними связями в единый лимбико-гипоталамо-ретикулярный комплекс, который играет главную роль в регуляции всех вегетативно-висцеральных функций организма. Древнейшие отделы коры больших полушарий, которые входят в этот комплекс, по своей цитоархитектонике (трехслойный тип клеточного строения) отличаются от остальной коры, имеющей шестислойный тип строения.

Поражение лимбического отдела полушарий вызывает прежде всего разнообразные *расстройства вегетативно-висцеральных функций*. Многие из этих нарушений центральной регуляции вегетативных функций, которые раньше относили только к патологии гипоталамической области, связаны с поражениями лимбического отдела, особенно височных долей.

Патология лимбического отдела может проявляться симптомами выпадения с вегетативной асимметрией или симпто-

мами раздражения в виде вегетативно-висцеральных приступов, чаще височного, реже — лобного происхождения. Такие приступы обычно менее длительные, чем гипоталамические; они могут ограничиться короткими аурами (эпигастральной, кардиальной и др.) перед общим судорожным припадком.

При поражении лимбической зоны бывают *фиксационная амнезия* (нарушение памяти по типу корсаковского синдрома) и *псевдореминисценции* (ложные воспоминания). Весьма часты эмоциональные расстройства (фобии и др.). Расстройство центральной регуляции вегетативно-висцеральных функций влечет за собой нарушение адаптации, приспособления к меняющимся условиям окружающей среды.

Мозолистое тело. В мозолистом теле (*corpus callosum*) — массивном образовании белого вещества — проходят комиссуральные волокна, соединяющие парные отделы полушарий. В переднем отделе этой большой спайки мозга — в колене (*genu corporis callosii*) — проходят связи между лобными долями, в среднем отделе — в стволе (*truncus corporis callosii*) — между теменными и височными долями, в заднем отделе — в утолщении (*splenium corporis callosii*) — между затылочными долями.

Поражения мозолистого тела проявляются расстройствами психики. При очагах в передних отделах мозолистого тела эти расстройства носят черты «*л о б н о й п с и х и к и*» со спутанностью сознания (нарушения поведения, действий, критики). Выделяют *лобно-каллезный синдром* (акинезия, амимия, аспонтанность, астазия-абазия, рефлексы орального автоматизма, снижение критики, нарушение памяти, хватательные рефлексы, апраксия, деменция). Разобщение связей между теменными долями приводит к извращенным восприятиям «схемы тела» и появлению моторной апраксии в левой верхней конечности (см. рис. 79); изменения психики височного характера связаны с нарушенными восприятиями внешней среды, с потерей правильной ориентации в ней (синдром «уже виденного», амнестические расстройства, конфабуляции); очаги в задних отделах мозо-

листого тела приводят к сложным видам зрительной агнозии.

Псевдобульбарные симптомы (насильственные эмоции, рефлексы орального автоматизма) также нередки при поражении мозолистого тела. Вместе с тем пирамидные и мозжечковые расстройства, а также нарушения кожной и глубокой чувствительности отсутствуют, так как их проекционные системы иннервации не повреждаются. Из центральных двигательных расстройств чаще наблюдаются дисфункции сфинктеров тазовых органов.

Одна из особенностей мозга человека — так называемая функциональная специализация полушарий мозга. Левое полушарие ответственно за логическое, абстрактное, мышление, правое — за конкретное, образное. От того, какое из полушарий наиболее морфологически развито и доминирует у человека, зависят его индивидуальность, особенности восприятия (художественный или мыслительный тип характера).

При выключении правого полушария больные становятся многословными (даже болтливыми), разговорчивыми, однако речь их теряет интонационную выразительность, она монотонна, бесцветна, тускла, приобретает носовой (гнусавый) оттенок. Такое нарушение интонационно-голосовой компоненты речи называется *диспроодией* (просодия — мелодия). Кроме того, такой больной теряет способность понимать значение речевых интонаций собеседника. Поэтому, наряду с сохранностью формального запаса речи (словарного и грамматического) и увеличением речевой активности, «правополушарный» человек теряет ту образность и конкретность речи, которую ей придает интонационно-голосовая выразительность. Нарушается восприятие сложных звуков (слуховая агнозия), человек перестает узнавать знакомые мелодии, не может их напевать, затрудняется в распознавании мужских и женских голосов (нарушается образное слуховое восприятие). Неполноценность образного восприятия выявляется и в зрительной сфере (не замечает недостающую деталь в незаконченных рисунках и др.). Больной затрудняется выполнять задания, требующие ориентировки в наглядной,

образной ситуации, где нужен учет конкретных признаков объекта. Таким образом, при выключении правого полушария страдают те виды психической деятельности, которые лежат в основе образного мышления. В то же время сохраняются или даже усиливаются (облегчаются) те виды психической деятельности, которые лежат в основе абстрактного мышления. Такое состояние психики сопровождается положительным эмоциональным тоном (оптимистичность, склонность к шуткам, вера в выздоровление и т. п.).

При поражении левого полушария резко ограничиваются речевые возможности человека, обедняется словарный запас, из него выпадают слова, обозначающие отвлеченные понятия, больной не помнит названия предметов, хотя их и узнает. Речевая активность резко снижается, но интонационный рисунок речи сохраняется. Такой больной хорошо узнает мелодии песен, может их воспроизводить. Таким образом, при нарушении функции левого полушария у больного, наряду с ухудшением словесного восприятия, сохраняются все виды образного восприятия. Нарушается способность запоминать слова, он дезориентирован в месте и времени, он подмечает детали обстановки; сохраняется наглядная конкретная ориентировка. При этом возникает отрицательный эмоциональный фон (у больного ухудшается настроение, он пессимистичен, трудно отвлекается от печальных мыслей и жалоб и т. д.).

Подкорковые отделы мозга. К подкорковым отделам головного мозга относятся зрительный бугор, базальные ядра в основании мозга (хвостатое ядро, чечевицеобразное ядро, состоящее из скорлупы, латерального и медиального бледных шаров); белое вещество головного мозга (полуовальный центр) и внутренняя капсула, а также гипоталамус. Патологические процессы (кровотечения, ишемия, опухоли и др.) часто развиваются одновременно в нескольких перечисленных образованиях, однако возможно и вовлечение только одного из них (полное или частичное).

Таламус (зрительный бугор). Важный подкорковый отдел афферентных систем; в нем прерываются проводящие

пути всех видов чувствительности. Корковые отделы всех анализаторов имеют также обратные связи с таламусом. Афферентные и эфферентные системы обеспечивают взаимодействие с корой полушарий большого мозга. Таламус состоит из многочисленных ядер (всего их около 150), которые объединены в группы, различные по своему строению и функции (передние, медиальные, вентральные и задние группы ядер).

Уточнены физиология и морфология ядер таламуса [Адрианов О. С., 1976].

Был выделен комплекс передних ядер таламуса со специфическими (переднедорсальное и передневентральное) и неспецифическими (переднемедиальное) ядрами. Передняя группа ядер включается в так называемый лимбический круг (круг Пейпеца), который объединяет лимбическую область коры с гиппокампом, сосцевидными телами и передними таламическими ядрами и участвует в регуляции памяти и эмоциональных реакций. Передние ядра таламуса также имеют многочисленные связи с лобной областью коры и участвуют в программировании поведения в новой для организма среде.

Дорсальное медиальное ядро таламуса состоит из двух частей: мелкоклеточной и крупноклеточной. Мелкоклеточная (наружная часть) связана в основном с лобной областью коры (полюс 9), а крупноклеточная (внутренняя) часть — с глазничной и лобно-глазничной частями. Дорсальное медиальное ядро таламуса получает многочисленные импульсы из различных отделов мозга и участвует в формировании и регуляции эмоционального поведения.

В комплекс вентролатеральных ядер таламуса входят переднее, заднее, медиальное и латеральное вентральные ядра. Они являются основными таламическими релейными ядрами для проведения соматической и проприоцептивной чувствительности. Так, в заднем вентральном ядре таламуса оканчиваются волокна медиальной петли, а также спинно-таламического тракта, проводящего импульсы болевой чувствительности. Для заднего вентрального и вентролатерального ядер характерна соматотопическая организация афферентных влияний. Латеральное вентральное и переднее вентральное ядра участвуют также в проведении импульсов из мозжечка к двигательной области коры. Экстрапирамидный тремор возникает при нарушении функции вентролатерального ядра. Вентральное медиальное ядро и частично заднее вентральное ядро связаны с проведением вкусовой чувствительности. С вентральным латеральным ядром связано проведение высокодифференцированной чувствительности к соматосенсорной коре, однако при разрушении этого ядра возникают выраженные психопатологические симптомы. Переднее вентральное ядро связа-

но с моторной корой, а также с теменной и лобной областями коры.

Комплекс внутрипластинчатых ядер таламуса образован латеральным центральным и парацентральными ядрами. Связи этих ядер с другими отделами недостаточно выяснены, однако имеются данные о преимущественной связи этих ядер с полосатым телом и двигательной зоной коры мозга; отмечается функциональное сходство с ventральными ядрами таламуса. Комплекс этих ядер имеет определенное значение для проведения болевой чувствительности.

Комплекс ядер средней линии таламуса в основном просецируется на хвостатое ядро и участвует в передаче тактильных, зрительных, слуховых и обонятельных раздражений; эти ядра также связаны с висцеральным анализатором.

Парафасцикулярный комплекс ядер включает парафасцикулярное ядро, центральное срединное ядро и субпарафасцикулярное ядро. Парафасцикулярный комплекс связан с базальными ядрами, а также играет важную роль в проведении импульсов от внутренних органов и принимает участие в осуществлении условной и безусловной пищевой реакции.

Комплекс ретикулярного ядра таламуса имеет многочисленные связи с различными отделами коры полушарий большого мозга, а именно: с сенсомоторной, теменной, затылочной, височной, лобной долями, передавая регулирующие влияния от ретикулярной формации ствола мозга и неспецифических ядер таламуса.

Подушка (pulvinar) в основном участвует в подсознательной переработке зрительных, в меньшей степени — сомато-сенсорных и звуковых импульсов. Она связана преимущественно с теменной областью и зрительной областью коры.

Группа латеральных ядер, включает заднее латеральное, латеральное ventральное и латеральное центральное ядра. Латеральные ядра таламуса участвуют в переработке различных видов сенсорного раздражения, а также в формировании мотивационных движений. Они имеют многочисленные связи с корой лимбической и теменной области, хвостатым ядром и др.

Задние ядра таламуса располагаются на границе между задним ventролатеральным ядром, ядрами латерального и медиального колленчатых тел и задним латеральным ядром. Границы его нечеткие, и выделение этой группы ядер является в настоящее время спорным. Задняя группа таламических ядер участвует в передаче болевой и соматической афферентации.

Таким образом, в таламусе можно выделить 3 основные функциональные группы ядер:

1) *комплекс специфических, или релейных таламических ядер*, через которые проводятся афферентные импульсы опре-

деленной модальности. К этим ядрам относятся переднедорсальное и переднеventральное ядра, группа ventральных ядер, латеральное и медиальное колленчатые тела, уздечка;

2) *неспецифические таламические ядра* не связаны с проведением афферентных импульсов какой-либо определенной модальности. Нейрональные связи ядер спроецированы в коре больших полушарий более диффузно, чем связи специфических ядер. К неспецифическим ядрам относятся ядра средней линии и прилегающие к ним структуры (медиальное, субмедиальное и медиальное центральное ядра; медиальная часть ventрального ядра, медиальная часть переднего ядра, внутрипластинчатые ядра (парацентральное, латеральное центральное, парафасцикулярное и центральное срединное ядра); ядра, лежащие в параламинарной части (дорсальное медиальное ядро, переднее ventральное ядро), а также сетчатый комплекс таламуса;

3) *ассоциативные ядра таламуса* — это те ядра, которые получают раздражение от других ядер таламуса и передают эти влияния на ассоциативные области коры головного мозга. К этим образованиям таламуса относятся дорсальное медиальное ядро, латеральная группа ядер, подушка таламуса.

Таламус имеет многочисленные связи с другими отделами мозга. Корово-таламические связи образуют так называемые ножки таламуса. Передняя ножка таламуса образована волокнами, связывающими таламус с корой лобной области. Через верхнюю или среднюю ножку к таламусу идут пути от лобно-теменной области. Задняя ножка таламуса образована из волокон, идущих от подушки и наружного колленчатого тела к полю 17, а также височно-таламического пучка, соединяющего подушку с корой височно-затылочной области. Нижневнутренняя ножка состоит из волокон, соединяющих кору височной области с таламусом. Подбугорное ядро (люисово тело) относится к субталамической области промежуточного мозга. Оно состоит из однотипных мультиполярных клеток. К субталамической области относятся также поля Фореля и неопределенная зона (zona

incerta). Поле Н¹ Фореля располагается под таламусом и включает волокна, соединяющие гипоталамус с полосатым телом — fasciculus thalami. Под полем Н¹ Фореля находится неопределенная зона, переходящая в перивентрикулярную зону III желудочка. Под неопределенной зоной лежит поле Н² Фореля, или fasciculus lenticularis, соединяющий бледный шар с подбугорным ядром и перивентрикулярными ядрами гипоталамуса.

К гипоталамусу (подбугорью) относятся поводок со спайкой, эпиталамическая спайка и эпифиз. В trigonum habenulae располагается gangl. habenulae, в котором выделяют 2 ядра: внутреннее, состоящее из мелких клеток, и наружное, в котором преобладают крупные клетки.

Поражения зрительного бугра вызывают прежде всего нарушения кожной и глубокой чувствительности. Возникает *гемианестезия* (или *гипестезия*) всех видов чувствительности: болевой, термической, суставно-мышечной и тактильной, больше в дистальных отделах конечностей. Гемигипестезии часто сочетаются с гиперпатией. Поражения таламуса (особенно медиальных его отделов) могут сопровождаться интенсивной болью — *гемиалгией* (мучительное ощущение холода, жжения) и различными вегетативно-кожными расстройствами.

Грубое нарушение суставно-мышечного чувства, а также нарушение мозжечково-таламических связей вызывают появление *атаксии*, которая обычно носит смешанный характер (сенситивный и мозжечковый) (см. гл. 6).

Следствием поражения подкорковых отделов зрительного анализатора (латеральных колленчатых тел, подушки таламуса) объясняется возникновение *гемианопсии* — выпадения противоположных половин полей зрения.

При поражении таламуса нарушение его связей со стриопаллидарной системой и экстрапирамидными полями коры (главным образом, лобными долями) может обусловить появление двигательных расстройств, в частности сложных гиперкинезов — *хореического атетоза*. Свообразным экстрапирамидным расстройством является положение, в котором находится кисть; она согнута в лучеза-

пястном суставе, приведена в ульнарную сторону, а пальцы разогнуты и прижаты друг к другу (*таламическая рука*, или «рука акушера»).

Функции таламуса тесно связаны с эмоциональной сферой, поэтому при поражениях его могут возникать насильственные смех, плач и другие эмоциональные расстройства. Нередко при полловинных поражениях можно наблюдать парез мимической мускулатуры на противоположной очагу стороне, который выявляется при эмоциональных реакциях и исчезает при движениях по заданию (мимический парез лицевой мускулатуры). К наиболее постоянным таламическим гемисиндромам относятся *гемианестезия с гиперпатией*, *гемианопсия*, *гемиатаксия*.

Таламический синдром Дежерина — Руси: гемианестезия, сенситивная гемиатаксия, гомонимная гемианопсия, гемиалгия, «таламическая рука», вегетативно-трофические нарушения на противоположной очагу стороне, насильственные смех и плач.

Базальные ядра мозга. Подкорковые базальные ядра принято делить на 2 системы, исходя из особенностей гистологического строения: striatum (neostriatum) и pallidum (paleostriatum). К первой относятся хвостатое ядро и скорлупа (рис. 96); ко второй — медиальный и латеральный бледные шары, связанные с субталамическими ядрами (corpus subthalamicum Luysi), черное вещество (substantia nigra), красные ядра (nucleus ruber) и ретикулярная формация ствола мозга.

Многочисленные круговые связи подкорковых узлов основания с таламусом и обширными корковыми полями (особенно лобных долей) создают сложные экстрапирамидные системы, обеспечивающие автоматическую регуляцию произвольных двигательных актов и участвующие в регуляции произвольных движений.

При поражении базальных ядер возникают расстройства двигательной активности — *дискинезии* (гипокинезы или гиперкинезы) и изменения мышечного тонуса (гипотония или ригидность мышц). Наиболее часто при такой локализации

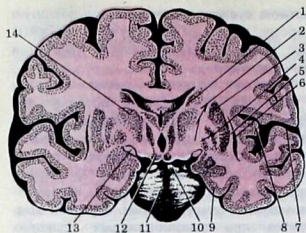


Рис. 96. Фронтальный разрез полушарий головного мозга (на уровне базальных ядер).

1 — хвостовое ядро; 2 — задняя ножка внутренней капсулы; 3 — скорлупа; 4 — бледный шар; 5 — наружная капсула; 6 — ограда; 7 — латеральная борозда; 8 — островок; 9 — парагиппокампова извилина; 10 — глазодвигательный нерв; 11 — мост; 12 — ядро соседнего тела; 13 — зрительный тракт; 14 — ядра таламуса.

поражения встречается синдром паркинсонизма (см. гл. 5).

Паллидонигроветикулярный синдром: акинезия (гипокинезия, олигокинезия), пластическая гипертония мышц, симптом «зубчатого колеса», «восковой куклы», брадикинезия, брадилалия, пропульсия, латеропульсия, ретропульсия, паркинсоническое топтание на месте, брадипсихия, парадоксальная кинезия; повышение постуральных рефлексов, нарушение позы и походки (голова и туловище наклонены вперед, руки согнуты в локтевых и лучезапястных суставах, нижние конечности полусогнуты в коленных суставах и слегка приведены в тазобедренных суставах), тихий монотонный голос, ахейрокинез, ритмический тремор в покое.

Синдром поражения полосатого тела (гипотонически-гиперкинетический синдром): гипотония мышц, хорья, атетоз, хореоатетоз, лицевой гемиспазм или параспазм, торсионный спазм, гемитрemor, миоклонии. При поражении субталамического ядра — гемибаллизм. При патологии стриарного отдела чаще возникают сложные гиперкинезы (например, хореоатетоз) в сочетании с мышечной гипотонией, а при нарушениях в паллидонигральной системе более характерны ригидность мышц и гипокинезия; известны при этом и более простые виды гиперки-

неза (стереотипное дрожание, миоклонии).

С преимущественно корково-подкорковой локализацией поражения связывают разные виды гиперкинез-эпилепсии [Петелин Л. С., 1967].

Белое вещество полушарий и внутренняя капсула. На горизонтальном срезе мозга — так называемом срезе по Флексигу (см. рис. 33) — можно увидеть белое подкорковое вещество (*centrum semiovale*) с лучистым венцом и внутренней капсулой. В белом веществе ткани мозга проходят многочисленные проводники, соединяющие кору мозга с нижележащими отделами центральной нервной системы.

Внутренняя капсула (*capsula interna*) представляет собой слой белого вещества между чечевицеобразным ядром, с одной стороны, и головкой хвостатого ядра и таламусом — с другой. Во внутренней капсуле различают переднюю и заднюю ножки и колено. Переднюю ножку составляют аксоны клеток, в основном лобной доли, идущие к ядрам моста мозга и к мозжечку (лобно-мосто-мозжечковый путь). При их выключении наблюдаются расстройства координации движений и позы тела, больной не может стоять и ходить (астазия-абазия) — лобная атаксия. Передние две трети задней ножки внутренней капсулы образованы пирамидным трактом, в колене проходит корково-ядерный путь. Разрушение этих проводников приводит к центральному параличу противоположных конечностей, нижней мимической мускулатуры и половины языка (гемиплегия).

Задняя треть задней ножки внутренней капсулы состоит из аксонов клеток таламуса, проводящих импульсы всех видов чувствительности к коре мозга и подкорковым образованиям. При выключении этих проводников утрачивается чувствительность на противоположной половине тела (*гемипарестезия*). К этим синдромам иногда может присоединиться и гемипарез из-за разрушения зрительной лучистости, примыкающей к заднему отделам внутренней капсулы.

При *капсулярной гемиплегии* (или *гемипарезе*) имеются все признаки поражения центрального двигательного нейрона:

спастичность мускулатуры, повышение глубоких рефлексов, исчезновение поверхностных рефлексов (брюшных и др.), появление стопных и кистевых патологических рефлексов, патологических синкинезий и защитных рефлексов. Весьма характерна поза *Вернике — Манна* (см. рис. 42): верхняя конечность согнута во всех суставах и приведена к туловищу; нижняя конечность выпрямлена и при ходьбе производит циркумдукцирующие (обводящие) движения. Существует несколько объяснений возникновения этой характерной позы. Нам представляется, что возникновение спастичности мышц-сгибателей на верхних конечностях и разгибателей на нижних конечностях вызвано повышением тонуса антигравитационной мускулатуры, сокращения которой направлены на преодоление силы тяжести. Эта автоматическая регуляция осуществляется рефлексами ствола мозга (в особенности вестибулярных систем), и такие рефлекторные дуги растормаживаются при поражении внутренней капсулы.

Описанные типичные симптомы капсулярных двигательных расстройств бывают несколько иными в остром периоде заболеваний (особенно в первые дни при мозговых инсультах). Мышечный тонус и глубокие рефлексы оказываются не повышенными, а, наоборот, снижаются. Это используется в диагностике для выявления гемиплегии у больных, находящихся в коматозном или глубоком сопорозном состоянии. Если у лежащего на спине больного согнуть верхние конечности в локтевых суставах и одновременно опустить их, то первым опустится предплечье на стороне гемиплегии (из-за более низкого мышечного тонуса). По этой же причине на стороне паралича нижняя конечность больше ротирована наружу [Боголепов Н. К., 1956].

Капсулярная гемиянестезия касается всех видов кожной и глубокой чувствительности; при этом в отличие от локализации в коре расстройство чувствительности захватывает всю половину тела, так как проводники во внутренней капсуле расположены компактно.

Гемипарезия при поражении самых задних отделов внутренней капсулы начала зрительной лучистости отличается от

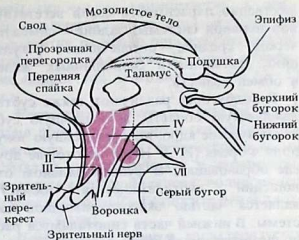


Рис. 97. Схема расположения ядер гипоталамической области (заштрихованы).

I — паравентрикулярное; II — преоптическое; III — супраоптическое; IV — заднее; V — дорсальное медиальное; VI — сосцевидное; VII — медиальное вентральное.

трактусовой сохранностью гемипической реакции зрачков на свет (см. рис. 57). В этом случае могут выпадать центральные поля зрения, чего не наблюдается при поражении коры затылочных полей (проекционной зоны зрительного анализатора).

При поражениях надкапсулярной зоны, полуовального центра может возникнуть сходная картина расстройств, но часто наблюдается не выраженная картина «трех геми», а преобладают двигательные расстройства (при поражениях передних отделов) или чувствительные и зрительные (поражения средних и задних отделов полуовального центра).

Гипоталамус (подбугорье) является дном III желудочка мозга (рис. 97) и состоит из скопления высокодифференцированных ядер (32 пары). Различают 3 группы ядер гипоталамуса — переднюю, среднюю и заднюю.

К переднему отделу гипоталамуса относятся паравентрикулярные супраоптические ядра; к среднему отделу — задние части супраоптических ядер, ядра центрального серого вещества III желудочка, сосцевидно-воронковые (передняя часть), паллидонинфундибулярные, интерфорникальные ядра; к заднему отделу — сосцевидное тело, сосцевидно-вороночные ядра (задняя часть), субталамическое ядро. Передние отделы гипоталамуса имеют отношение к интеграции преиму-

щественно парасимпатической вегетативной нервной системы, задние — симпатической, средние — обеспечивают регуляцию деятельности эндокринных желез и обмен веществ.

В подбугорье различают также субталамическую область, включающую субталамическое ядро, неопределенную зону, поля Фореля (H^1 и H^2) и некоторые другие образования. В функциональном отношении субталамическая область является частью экстрапирамидной системы. В нижней части гипоталамуса располагаются серый бугор и воронка, которая заканчивается нижним придатком мозга — гипофизом. В гипофизе различают переднюю зону (аденогипофиз), заднюю долю (нейрогипофиз) и промежуточную часть, расположенную в виде каймы в задней части передней доли.

Гипоталамус является важным вегетативным центром и имеет богатые связи с вегетативными ядрами продолговатого мозга, ретикулярной формацией ствола мозга, с гипофизом, эпифизом, серым веществом в окружности III желудочка и водопровода мозга, с таламусом, стриопаллидарной системой, обонятельным мозгом, корой лимбического отдела мозга и др.

Составляя важную часть лимбико-ретикулярного комплекса, гипоталамус влияет на все вегетативно-висцеральные функции организма. Он участвует в регуляции сна и бодрствования, температуры тела, трофики тканей, дыхательной, сердечно-сосудистой системы, кроветворения и свертывающей системы крови, кислотно-основного состояния желудочно-кишечного тракта, всех видов обмена веществ, функции поперечнополосатой мускулатуры, функции эндокринных желез, половой сферы. Гипоталамус интимно связан с гипофизом, секретирует, выделяет биологически активные вещества в кровь.

Гипоталамусу принадлежит важная роль в вегетативном обеспечении различных форм соматической и психической деятельности человека [Вейн А. М., 1985]. Поэтому поражение влечет за собой не только вегетативно-висцеральные, но и вегетативно-соматические и вегетативно-психические расстройства.

При поражении гипоталамуса возникают симптомы выпадения в регуляции различных вегетативных функций. Чаще наблюдаются симптомы раздражения, которые проявляются в виде пароксизмальных состояний (кризов, припадков). Характер этих пароксизмальных расстройств — преимущественно вегетативно-висцеральный.

Симптомы поражения гипоталамуса чрезвычайно разнообразны. Нарушение сна и бодрствования проявляется в виде пароксизмальной или перманентной гиперсомнии, извращения формулы сна, диссомнии.

Вегетативно-сосудистый синдром (ди-стонии) характеризуется пароксизмально возникающими симпатико-адреналовыми, вагоинсулярными и смешанными симпатовагальными кризами (см. гл. 9) с астеническим синдромом.

Нейроэндокринный синдром с плюригландулярной дисфункцией характеризуется различными эндокринными расстройствами, которые сочетаются с нервно-трофическими нарушениями (истончение и сухость кожи, язвы, пролежни, нейродермит, отеки, язвы желудочно-кишечного тракта), изменениями в костях (остеопороз, склерозирование) и нервно-мышечными нарушениями в виде периодического пароксизмального паралича, слабости мышц, их гипотонии.

Среди нейроэндокринных расстройств характерными являются синдром Иценко — Кушинга, адипозогенитальная дистрофия, дисфункция половых желез, несахарный диабет, кахексия.

При *синдроме Иценко — Кушинга* возникает отложение жира в области лица («лунообразное лицо»), шеи, плечевого пояса («бычий» тип ожирения), груди, живота. Конечности на фоне ожирения выглядят худыми. Наблюдаются трофические расстройства в виде стрий на коже внутренней поверхности подмышечных областей, боковой поверхности грудной клетки и живота, в области молочных желез, ягодиц, сухости кожи. Выявляются стойкое или транзиторное повышение артериальной давления, изменение сахарной кривой (уплощенная, двугорбая кривая), снижение содержания в моче 17-кортикостероидов.

Адипозогенитальная дистрофия (болезнь Бабинского — Фрелиха): выраженное отложение жира в области живота, груди, бедер; часто клинодактилия, изменение костного скелета, недоразвитие половых органов и вторичных половых признаков; трофические изменения кожи в виде ее истончения, *acrae vulgaris*, мраморности, депигментации, повышенной ломкости капилляров.

Синдром Лоренса — Муна — Бидля — врожденная аномалия развития с дисфункцией гипоталамической области, характеризуется ожирением, недоразвитием половых органов, слабоумием, задержкой роста, пигментной ретинопатией, полидактилией (синдактилией), прогрессирующим снижением зрения.

Преждевременное половое созревание (pubertas praecox) может быть вызвано опухолью сосцевидных тел заднего отдела гипоталамуса или эпифиза. Чаще встречается у девочек с ускорением роста тела. Наряду с преждевременным половым созреванием наблюдаются булимия, полидипсия, полиурия, ожирение, нарушения сна и терморегуляции, нарушения психики (расстройством эмоционально-волевой сферы с морально-этическими отклонениями, гиперсексуальностью); такие больные становятся грубыми, злобными, жестокими, со склонностью к бродяжничеству, воровству.

Задержка полового созревания в подростковом возрасте чаще проявляется у мальчиков. Характерны высокий рост, диспропорциональное телосложение, ожирение по женскому типу, гипоплазия половых органов, крипторхизм, монор-

хизм, гипоспадия, гинекомастия. У девочек — задержка наступления менархе, недоразвитие половых органов, отсутствие вторичного оволосения. Половое созревание подростков задерживается до 17—18 лет.

Несахарный диабет развивается вследствие пониженной выработки антидиуретического гормона нейросекреторными клетками супраоптических и паравентрикулярных ядер: полидипсия, полиурия (со сравнительно низкой относительной плотностью мочи).

Церебральный нанизм характеризуется замедлением физического развития: карликовый рост, короткие и тонкие кости, небольшие размеры головы и уменьшенные размеры турецкого седла; наружные половые органы гипоплазированы.

При очагах в одной половине гипоталамуса обнаруживается вегетативная асимметрия: кожной температуры, потоотделения, пилоэрекции, артериального давления, пигментации кожи и волос, гемиатрофии кожи и мышц.

При поражении забугорья (*metathalamus*) нарушаются слух и зрение (гономимная гемианопсия) вследствие нарушения функции наружных и внутренних колоччатых тел.

При эозинофильной аденоме гипофиза с избыточным выделением гормона роста или при усилении стимуляции аденогипофиза соматотропин-рилизинг-гормоном гипоталамуса развивается акромегалия: увеличиваются кисти, стопы, лицевой скелет, внутренние органы, нарушается обмен веществ.

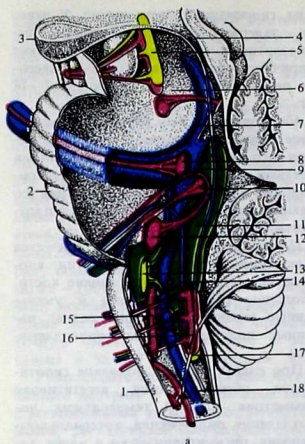
Глава 11

СИМПТОМЫ ПОРАЖЕНИЯ МОЗГОВОГО СТВОЛА И ЧЕРЕПНЫХ НЕРВОВ

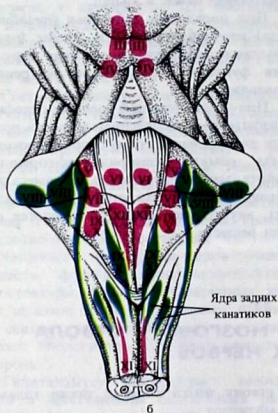
Через мозговой ствол проходят импульсы по всем афферентным и эфферентным путям к полушариям большого мозга и мозжечка. К стволу относятся средний мозг (пластинка крыши среднего мозга) и задний (мост мозга и продолговатый мозг). Некоторые исследователи

к стволу мозга относят также таламус и мозжечок.

Нижняя часть ствола является продолжением спинного мозга. Выявляется заметное сходство в строении этих образований. Как и в спинном мозге, в стволе мозга выделяют сегментарный и провод-



а



б

никовый аппараты. Ядра черепных нервов, сетевидное образование и некоторые другие скопления нервных клеток (красные ядра, черная субстанция и др.) относят к сегментарному аппарату, проводниковый представлен отдельными пучками из восходящих (афферентных) и нисходящих (эфферентных) волокон.

В стволе мозга принято различать 3 этажа. Нижний, прилежащий к скату черепа, называют основанием (basis). В нем расположены преимущественно нисходящие проводники (tr. corticospinalis, tr. corticonuclearis, tr. corticopontinus). Участок мозга между основанием ствола, водопроводом мозга и IV желудочком называется покровишкой (tegmentum). Здесь расположены ядра большинства черепных нервов (рис. 98, а, б), восходящие (чувствительные, мозжечковые) и часть нисходящих пучков, клеточные скопления ретикулярной формации экстрапирамидной системы. Структуры над IV желудочком и водопроводом мозга (пластинка крыши среднего мозга, мозжечок, парус передний и задний) относят к верхнему этажу — крыше (tectum).

Поражение всего поперечника мозгового ствола несовместимо с жизнью. В клинической практике приходится встречать больных с очагом поражения в одной половине ствола (правой или левой). Почти всегда при этом вовлекается ядро или корешок какого-либо из черепных нервов. Выключение двигательного ядра или аксонов его клеток вызывает периферический паралич соответствующих мышц. Кроме того, такой очаг обы-

Рис. 98. Схема расположения ядер черепных нервов в мозговом стволе.

а — сагиттальный срез; б — фронтальный срез (двигательные ядра — красного цвета, чувствительные — зеленого); 1 — продолговатый мозг; 2 — мост мозга; 3 — ножка мозга; 4 — водопровод мозга; 5 — ядро глазодвигательного нерва (III пара); 6 — ядро блокового нерва (IV пара); 7 — tr. mesencephalicus n. trigemini; 8 — двигательное ядро тройничного нерва; 9 — верхнее чувствительное ядро тройничного нерва; 10 — ядро отводящего нерва (VI пара); 11 — ядро улитковой части преддверно-улиткового нерва (VIII пара); 12 — ядро лицевого нерва (VII пара); 13 — вкусовое ядро; 14 — ядро преддверной части преддверно-улиткового нерва (VIII пара); 15 — двойное ядро (IX и X пары); 16 — ядро подъязычного нерва (XII пара); 17 — дорсальное ядро IX и X пары; 18 — ядро спинномозгового пути тройничного нерва.

чно повреждает проходящие по соседству пучки волокон (пирамидный, спинно-таламический, бульботаламический). Возникает паралич черепного нерва на стороне очага, гемиплегии или гемипарезии на противоположной. Такое сочетание неврологических расстройств получило название «альтернирующий синдром» и позволяет установить поражение мозгового ствола, а поражение черепного нерва определяет уровень очага.

Средний мозг и синдромы его поражения. Крышу среднего мозга составляет пластинка крыши, основание — ножки мозга, в средней части расположены ядра среднего мозга.

Дорсальная часть (крыша) среднего мозга находится впереди от водопровода мозга и представлена пластинкой крыши. Она имеет по 2 верхних и нижних холмика. Нижние холмики построены более просто и состоят из средних по размеру нейронов. Эти холмики обеспечивают слух и сложные рефлексы в ответ на слуховые раздражения.

Верхние холмики организованы более сложно. Они осуществляют автоматические реакции, связанные со зрительной функцией, т. е. участвуют в осуществлении безусловных рефлексов в ответ на зрительные раздражения (зажмуривание глаз, отдергивание головы и т. п.) — старт-рефлексов. Кроме того, они координируют движения туловища, мимические реакции, движения глаз, головы и др. в ответ на зрительные стимулы. Эти рефлекторные реакции обеспечиваются покрышечно-спинномозговым трактом, который берет начало в верхних холмиках.

Нижняя пластинка крыши располагается водопровод мозга, который окружен слоем ретикулярной формации.

Ножки мозга представляют собой плотные тяжи белого вещества (нисходящие пути), условно их можно разделить на 3 части: наружную, среднюю и внутреннюю. Снаружи проходят волокна затылочно-височно-мостового и лобно-мостового путей, которые затем направляются к мозжечку. В средней части ножки мозга проходят волокна пирамидной системы (корково-ядерный и корково-спинномозговой пути). Волокна, ин-

нервирующие мышцы лица и языка, расположены медиально, мышцы нижних конечностей — латерально, а мышцы верхних конечностей — посередине. На границе ножек моста с покрышкой располагается ядро черного вещества, лежащее в виде пластинки на проводящих путях. Между крышей среднего мозга и черным веществом находятся красное ядро, ядра глазодвигательного и блокового нервов, медиальный продольный пучок и медиальная петля. Два пучка волокон медиального продольного пучка расположены парамедиально у дна водопровода мозга. На этом же уровне, более наружно, лежат ядра глазодвигательного (на уровне верхних холмиков) и блокового нервов (на уровне нижних холмиков). Красное ядро оказывается между этими ядрами и медиальным продольным пучком, с одной стороны, и с черным веществом — с другой. В латеральном отделе среднего мозга проходят афферентные волокна — медиальная петля (состоящая из волокон бульботаламического тракта). Она проводит импульсы глубокой чувствительности от тонкого и клиновидного ядер продолговатого мозга и спинно-таламического тракта — проводников поверхностной чувствительности. В переднем отделе среднего мозга, на уровне верхних холмиков, локализуются ядра медиального продольного пучка.

При поражении ядер или корешков глазодвигательного нерва развивается наружная, внутренняя или тотальная офтальмоплегия; блокового нерва — сходящееся косоглазие, диплопия при взгляде вниз, вертикальный нистагм (спонтанный вертикальный нистагм — бобинг-синдром), дискоординация движений глазных яблок, офтальмоплегия, горизонтальный нистагм, синдром Нотнагеля (нарушение равновесия, слуха, паралич глазодвигательных мышц, хорические гиперкинезы), парезы и параличи конечностей, мозжечковые расстройства, децеребрационная ригидность (связана с поражением центров среднего мозга, регулирующих мышечный тонус ниже красного ядра).

Синдром Парина: вертикальный парез зрения, нарушение конвергенции глазных яблок, частичный двусторонний птоз век.

Синдром черного вещества: пластическая мышечная гипертония, акинетико-ригидный синдром на противоположной очагу стороне.

Тегментальный синдром: на стороне очага — атаксия, синдром Клода Бернара — Горнера, тремор, миоклонии; на противоположной очагу стороне — гемигипестезия, нарушение четверохолмных рефлексов (быстрых ориентировочных движений в ответ на неожиданные зрительные и слуховые раздражения — стартрефлексы).

Синдром Вебера: периферический паралич глазодвигательного нерва на стороне очага и гемипарез (гемиплегия) — на противоположной. Очаг располагается в основании ножки мозга и нарушает пирамидный пучок и волокна глазодвигательного нерва (рис. 99, а).

Синдром Бенедикта: паралич глазодвигательного нерва на стороне очага (птоз, расходящееся косоглазие, мидриаз), интенционное дрожание и ате-тоидные движения в конечностях на противоположной очагу стороне. Очаг повреждает волокна глазодвигательного нерва, красное ядро и подходящие к нему мозжечковые проводники (рис. 99, б) зубчато-красноядерного пути.

При поражении одной половины мозга развиваются следующие альтернирующие синдромы:

Синдром Мийяра — Гублера — Жюбле: периферический паралич мимических мышц на стороне очага и гемиплегия на противоположной стороне. Очаг располагается в основании нижней части моста мозга, страдают ядро n. facialis и пирамидный пучок.

Синдром Фовилля: периферический паралич мимических мышц и наружной прямой мышцы глаза (сходящееся косоглазие) на стороне очага, гемиплегия — на противоположной. Этот синдром возникает при поражении нижней части основания моста мозга. Поражаются пирамидный пучок, ядро лицевого и аксоны клеток ядра отводящего нерва (рис. 100).

Синдром Гасперити: периферический паралич отводящего лицевого нерва, ослабление слуха, гипестезия в зоне тройничного нерва на стороне очага и проводниковая гемианестезия на противопо-

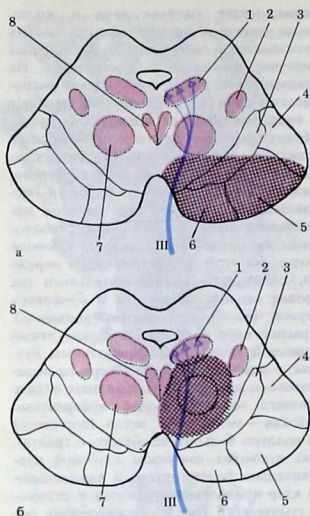


Рис. 99. Поперечный срез через передние отделы ствола мозга на уровне верхних холмиков пластинки крыши среднего мозга.

а — схема образования альтернирующего синдрома Вебера; б — синдром Бенедикта.

1 — ядро глазодвигательного нерва (III пара); 2 — медиальная петля; 3 — черное вещество; 4 — tr. occipito-temporo-pontinus; 5 — пирамидный путь; 6 — tr. fronto-pontinus; 7 — красное ядро; 8 — медиальный продольный пучок. Очаги поражения заштрихованы.

Горизонтальные движения глазных яблок не ограничены. Синдром наблюдается при поражении верхних холмиков крыши среднего мозга и при опухоли эпифиза.

Синдром красного ядра: интенционный гемитремор, гемигиперкинез; **синдром Клода (нижний синдром красного ядра):** поражение глазодвигательного нерва (птоз, расходящееся косоглазие, мидриаз) на стороне очага; интенционный гемитремор, гемиатаксия и мышечная гипотония — на противоположной стороне. **Синдром Фуа (верхний синдром красного ядра):** интенционный гемитремор, гемигиперкинез.

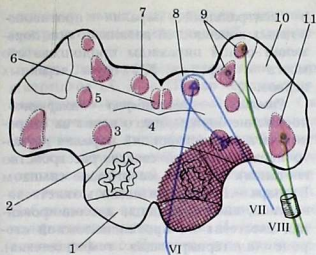


Рис. 100. Срез на границе моста мозга и продолговатого мозга (схема образования альтернирующего синдрома Фовилля).

1 — пирамидный путь; 2 — передний спинно-мозжечковый путь; 3 — ядро лицевого нерва; 4 — медиальная петля; 5 — ядро спинномозгового пути тройничного нерва; 6 — медиальный продольный пучок; 7 — ядро отводящего нерва; 8 — внутреннее колено лицевого нерва; 9 — ядро преддверного нерва; 10 — нижняя ножка мозжечка; 11 — ядро улиткового нерва. Очаг поражения заштрихован.

ложной стороне. Такой синдром развивается при одностороннем очаге покрышки моста мозга.

Синдром Бриссо — Сикара характеризуется спазмом мимических мышц на стороне поражения (гемиспазм лицевой мускулатуры от раздражения ядра лицевого нерва) и спастический гемипарез на противоположной очагу стороне (поражение пирамидной системы).

Синдром Раймона — Сестана обусловлен сочетанным поражением медиального продольного пучка и мостового центра зора, средней ножки мозжечка, медиальной петли и пирамидного тракта: наблюдаются парез зора в сторону очага поражения, атаксия, хореоатетойдный гиперкинез — на стороне очага; контралатерально-спастический гемипарез и геминестезия.

Синдром Грене: выпадение поверхностной чувствительности на лице по сегментарному типу на стороне очага, контралатерально — геминестезия поверхностной чувствительности на туловище и конечностях (поражение ядра V пары черепных нервов и спинно-таламического тракта).

Продолговатый мозг и синдромы его

поражения. Продолговатый мозг является продолжением спинного мозга и имеет сходные с ним черты строения — состоит из проводящих путей и ядер. Спереди он граничит с мостом мозга, а сзади без четкой границы переходит в спинной мозг (условно нижним краем продолговатого мозга считают перекрест пирамид или верхнюю границу первых шейных спинно-мозговых корешков).

На вентральной поверхности продолговатого мозга располагается передняя срединная щель, по ее сторонам — пирамиды. Наружнее пирамид находится нижние оливы, отделенные от них боковой передней бороздой. На дорсальной поверхности продолговатого мозга ниже ромбовидной ямки различимы задние канатики (тонкий и клиновидный пучки), разделенные непарной задней медиальной бороздой и парными заднелатеральными бороздами. Дорсальная поверхность переднего отдела продолговатого мозга образует дно IV желудочка (задний угол ромбовидной ямки). Кнаружи от ее краев на боковой поверхности продолговатого мозга прослеживаются нижние ножки мозжечка.

На поперечном срезе продолговатого мозга в его вентральном отделе проходит пирамидный тракт, в центральной части располагаются волокна перекреста медиальной петли (проводят импульсы глубокой чувствительности от ядер тонкого и клиновидного пучков к таламусу). Вентролатеральные отделы продолговатого мозга занимают нижние оливы. Дорсальнее их проходят восходящие проводники, формирующие нижние ножки мозжечка, а также спинно-таламический пучок. В дорсальном отделе продолговатого мозга располагаются ядра задней группы черепных нервов (IX—XII пара), а также слой ретикулярной формации.

В дне IV желудочка (ромбовидная ямка) располагаются ядра многих черепных нервов. На уровне нижнего (заднего) угла находятся ядра подъязычного (медиально) и блуждающего нервов (латерально). На уровне наружного угла ромбовидной ямки параллельно срединной борозде лежит чувствительное ядро тройничного нерва, латеральнее его — вестибулярные и слуховые ядра, а медиальнее — ядро

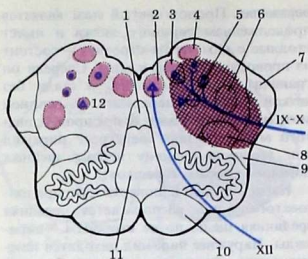


Рис. 101. Срез на уровне верхнего отдела продолговатого мозга (схема образования синдрома Валленберга — Захарченко).

1 — медиальный продольный пучок; 2 — ядро подъязычного нерва; 3 — дорсальное ядро языкоглоточного и блуждающего нервов; 4 — ядро вестибулярной части предверно-улиткового нерва; 5 — вкусовое ядро; 6 — ядро спинномозгового пути тройничного нерва; 7 — задний спинно-мозжечковый путь; 8 — спинноталамический путь; 9 — передний спинно-мозжечковый путь; 10 — пирамидный путь; 11 — медиальная петля; 12 — двойное ядро.

одиночного пути (вкусовое ядро языкоглоточного и блуждающего нервов). Парамедианно кпереди от ядра подъязычного нерва и дорсального ядра блуждающего нерва расположено двигательное ядро языкоглоточного и блуждающего нервов и слюноотделительные ядра.

Синдромы поражения продолговатого мозга включают симптомы нарушения функции ядер и корешков IX, X, XI и XII пар черепных нервов, нижней оливы, спинно-таламического тракта, ядер тонкого и клиновидного пучков, пирамидной и нисходящих экстрапирамидных систем, нисходящих симпатических волокон к цилиоспинальному центру, заднего и переднего спинномозжечковых путей. Основными альтернирующими синдромами являются следующие.

Синдром Авеллиса: периферический паралич половины языка, мягкого неба и голосовой связки (IX, X, XII пары черепных нервов) на стороне очага и гемиплегия — на противоположной. Развивается при очаге в одной половине продолговатого мозга.

Синдром Джексона: периферический паралич мышц языка на стороне очага

и центральный паралич противоположных конечностей возникает при поражении одной пирамиды продолговатого мозга и корешка XII пары черепных нервов.

Синдром Валленберга — Захарченко: поражение блуждающего нерва на стороне очага (односторонний паралич мягкого неба, голосовой связки, расстройство глотания). На этой же стороне симптом Бернара — Горнера, атаксия мозжечкового типа, анестезия лица, диссоциированная анестезия на противоположной стороне (альтернирующая гемиаестезия). Синдром возникает при нарушении кровообращения в позвоночной или отходящей от нее нижней задней мозжечковой артерии. Ишемический очаг расположен в дорсолатеральном отделе продолговатого мозга (рис. 101).

Синдром Шмидта: на стороне очага парез голосовой связки, мягкого неба, трапециевидной и грудиноключично-сосцевидной мышцы; на противоположной — спастический гемипарез, т. е. поражаются ядра и волокна IX, X, XI, XII пар черепных нервов и пирамидной системы.

Синдром Тома: на стороне очага паралич трапециевидной, грудиноключично-сосцевидной мышц (добавочный нерв) и половины языка (подъязычный нерв), контралатерально-спастический гемипарез.

Синдром Волештейна: на стороне очага парез голосовой связки вследствие поражения nucl. ambiguus, контралатерально — гемиаестезия поверхностной чувствительности (спинно-таламический тракт).

Синдром Бабинского — Нажотта — Валленберга: на стороне очага — мозжечковые симптомы (атаксия, нистагм, асинергия), синдром Клода Бернара — Горнера, гипертермия; контралатерально-спастический гемипарез, диссоциированная гемиаестезия (выпадает болевая и температурная чувствительность). Синдром обусловлен поражением заднебокового отдела продолговатого мозга и моста мозга.

Синдром Глика: характеризуется сочетанным поражением II, V, VII, X нервов и пирамидного пути: на стороне очага — понижение зрения (или амавроз), боль в супраорбитальной области, парез ми-

мических мышц, затруднение глотания; контралатерально-спастический гемипарез.

При двустороннем поражении ядер и корешков IX, X и XII пар черепных нервов развивается *бульбарный паралич*. Он характеризуется нарушением глотания (поперхивание, попадание жидкой пищи в нос), изменением звучности голоса (осиплость, афония), появлением носового оттенка речи (назолалия), дизартрией. Наблюдаются атрофия и фасцикулярные подергивания мышц языка. Исчезает глоточный рефлекс. Синдром этот чаще всего возникает при сосудистых и некоторых дегенеративных заболеваниях (боковой амиотрофический склероз, синрингобулбия).

Псевдобульбарный паралич — это центральный паралич мышц, иннервируемых IX, X, XII парами черепных нервов. Развивается при двустороннем поражении корково-ядерных путей. Очаги располагаются на разных уровнях выше продолговатого мозга, в том числе и в мозговом стволе. Клинические проявления аналогичны таковым при бульбарном параличе (нарушение глотания, носовой оттенок голоса, дизартрия). При псевдобульбарном параличе появляются рефлексы орального автоматизма (хоботковый, ладонно-подбородочный, языко-губный и др.), насильственный смех и плач. Признаки поражения периферического нейрона (атрофия, фасцикулярные подергивания и др.) отсутствуют. Синдром чаще всего связан с сосудистыми поражениями мозга.

Таким образом, патологические очаги в мозговом стволе могут вовлекать пирамидную систему и двигательные ядра черепных нервов. Кроме того, при этом могут повреждаться проводники чувствительности, а также ядра и корешки чувствительных черепных нервов. Вместе с тем в стволе мозга располагаются нервные образования, оказывающие активизирующее и тормозное воздействие на обширные зоны головного и спинного мозга. Имеется в виду функция ретикулярной формации ствола мозга. Она имеет широкие связи с ниже- и вышерасположенными отделами мозга. К ретикулярной формации подходят многочис-

ленные коллатерали от специфических чувствительных путей. По ней проходят импульсы, которые тонизируют кору и подкорковые образования и обеспечивают их активность и бодрствующее состояние мозга. Торможение восходящих активирующих влияний приводит к снижению тонуса коры и наступлению сонливости или настоящего сна. По нисходящим путям сетевидное образование посылает импульсы, регулирующие мышечный тонус (усиливает или снижает).

В составе ретикулярной формации имеются отдельные участки, имеющие определенную специализацию функций (дыхательный, сосудодвигательный и другие центры). Ретикулярная формация участвует в поддержании ряда витальных рефлекторных актов (дыхание, сердечно-сосудистая деятельность, обмен веществ и др.). При поражении ствола мозга, особенно продолговатого мозга, помимо описанных выше, приходится встречаться и с такими тяжелыми симптомами, как расстройство дыхания и сердечно-сосудистой деятельности.

При нарушении функции ретикулярной формации развиваются расстройства сна и бодрствования.

Синдром нарколепсии: приступы неупорядоченного стремления больного к засыпанию в совершенно неподходящей обстановке (во время беседы, еды, при ходьбе и т. п.). Пароксизмы нарколепсии часто сочетаются с приступообразной утратой мышечного тонуса (катаплексия), возникающей при эмоциях. Это приводит к обездвиженности больного (в течение нескольких секунд или минут). Иногда наблюдается невозможность активных движений в течение короткого периода времени сразу после пробуждения ото сна (катаплексия пробуждения, или «ночной паралич»). Существует еще один тип расстройства сна — *синдром «периодической стачки»* (приступы сна, длящиеся от 10—20 ч до нескольких суток), *синдром Клейне — Левина* (приступы сопровождаются булимией). Таким образом, ретикулярная формация может участвовать в формировании синдромов, возникающих при локализации очага не только в стволе, но и в других отделах мозга. Этим подчеркивается существование

тесных функциональных связей по принципу нейрональных кругов, включающих корковые, подкорковые и стволовые структуры.

При патологических очагах вне ствола мозга (экстратрункально) могут страдать несколько близко расположенных нервов, возникают характерные синдромы. Среди них важно отметить синдром мостомозжечкового угла — поражение слухового, лицевого и тройничного нервов. Он характерен для невриномы VIII пары черепных нервов и базального арахноидита.

Синдром внутреннего слухового прохода (синдром Ляйца): поражение слухового нерва, шум в ухе, снижение слуха по звуковоспринимающему типу), лицевого нерва (периферический паралич мимической мускулатуры, сухость глаза, снижение вкуса на передней трети языка) на стороне очага. Он возникает также при невриноме VIII пары черепных нервов.

Синдром Градениго — Лануа (синдром верхушки пирамиды височной кости): боль в зоне иннервации тройничного нерва (раздражение тройничного узла), паралич наружной прямой мышцы глаза на стороне очага. Появляется этот синдром при воспалении среднего уха и при опухоли, локализующейся в средней черепной ямке.

При опухолевой природе экстратрункальных поражений в последующих стадиях развития заболевания вследствие сдавления ствола мозга присоединяются и проводниковые расстройства.

Мозжечок и симптомы его поражения.

Мозжечок расположен в задней черепной ямке над продолговатым мозгом и мостом мозга. Сверху он отделен от затылочных долей полушарий мозга мозжечковым наметом. Поверхность коры мозжечка значительно увеличена за счет глубоких параллельных дугообразных борозд, разделяющих мозжечок на листки. В физиологическом плане в мозжечке различают древнюю часть (кочок и узелок), старую часть (червь) и новую часть (полушария).

В белом веществе полушария и червя мозжечка имеется несколько ядер. Парамедианно расположено парное ядро шатра (*nucl. fastigii*), латерально от него на-

ходятся мелкие островки серого вещества — шаровидное ядро (*nucl. globosus*), еще более латерально, вдаваясь в белое вещество — полушария, — пробковидное ядро (*nucl. emboliformis*). В белом веществе полушария расположены зубчатые ядра (*nucl. dentatus*).

Мозжечок имеет 3 пары ножек. В нижних ножках мозжечка проходят афферентные (задний спинно-мозжечковый путь, от верхнего ядра преддверного нерва — вестибуломозжечковый тракт, от ядер тонкого и клиновидного пучков — бульбомозжечковый путь, от ретикулярной формации — ретикуломозжечковый путь, от нижней оливы — оливомозжечковый путь) и эфферентные тракты (мозжечково-ретикуло-спинномозговой, мозжечково-вестибуло-спинномозговой — через латеральное ядро преддверного нерва, мозжечково-оливо-спинномозговой), в основном связанные со структурами червя мозжечка.

В наиболее крупных средних ножках мозжечка проходят мостомозжечковые волокна, являющиеся частью корково-мосто-мозжечкового пути от верхней лобной извилины и нижних отделов затылочной и височной долей к коре мозжечка. В верхних ножках мозжечка проходят афферентный путь от спинного мозга (периний спинно-мозжечковый путь) и нисходящий мозжечково-красноядерно-спинномозговой путь, идущий от зубчатого ядра полушария мозжечка через красное ядро к переднему рогу спинного мозга.

Симптомы поражения мозжечка: *нарушение равновесия* тела в покое и при ходьбе, несоразмерность движений (*гиперметрия*), *миополопадание*, *адиадохокинез* (затруднение чередования противоположных движений), *интенционный тремор*, *хистагм*, расстройство речи — *скандированная речь*. Патогенетическая основа всех мозжечковых проявлений — нарушение согласованности в действиях мышц-антагонистов (*асинергия*).

При поражении червя мозжечка нарушаются синергии, стабилизирующие центр тяжести. Вследствие этого теряется равновесие, наступает *туловищная атаксия*, большой не может стоять (*статиче-*

ская атаксия); ходит, широко расставляя ноги, пошатываясь, что особенно отчетливо наблюдается при резких поворотах. При ходьбе наблюдается отклонение в сторону пораженной части мозжечка (гомолатерально).

При поражении полушарий мозжечка преобладают атаксия конечностей, интенционное дрожание, промахивание, гипер-

метрия (динамическая атаксия). Речь замедленная, скандированная. Выявляются мегалография (крупный с неровными буквами почерк) и диффузная гипотония мышц.

При патологическом процессе одного полушария мозжечка все эти симптомы развиваются на стороне поражения мозжечка (гомолатерально).

Глава 12

СИМПТОМЫ ПОРАЖЕНИЯ СПИННОГО МОЗГА И СПИННОМОЗГОВЫХ КОРЕШКОВ

Спинальный мозг — филогенетически наиболее древний отдел центральной нервной системы, расположенный в позвоночном канале и окруженный мозговыми оболочками. Верхняя его граница соответствует выходу I пары корешков спинномозговых нервов и проецируется на край большого затылочного отверстия. Выше он переходит в продолговатый мозг, а внизу оканчивается мозговым конусом на уровне L_{1-2} позвонков. Длина спинного мозга зависит от роста человека и составляет 42—46 см. Условно в спинном мозге выделяют 5 отделов: шейный — pars cervicalis ($C_1 - C_{VII}$); грудной — pars thoracica ($T_1 - T_{III}$); пояснично-крестцовый — pars lumbalis ($L_1 - L_V$); крестцовый — pars sacralis ($S_1 - S_V$) и копчиковый — pars coccygea ($Co_1 - Co_{III}$).

Строение спинного мозга метамерное, что проявляется в сегментарном расположении 31—33-й пар корешков спинномозговых нервов. Сегмент — это отрезок спинного мозга, соответствующий двум парам корешков. В шейном и пояснично-крестцовом отделах спинного мозга имеются утолщения. В шейное утолщение входят нижние шейные сегменты ($C_V - C_{VII}$) и верхний грудной сегмент. В состав пояснично-крестцового утолщения включены все поясничные ($L_1 - L_V$) и 2 крестцовых ($S_1 - S_{II}$) сегмента. Шейное утолщение располагается в позвоночном канале на уровне $C_{III} - C_{VII}$, пояснично-крестцовое — на уровне $T_X - T_{XII}$.

Спинальный мозг представляет собой цилиндрический таз, диаметр которого на разрезе в грудном отделе составляет 10 мм, в области шейного утолщения —

12—14 мм, в пояснично-крестцовом — 11—13 мм.

В процессе онтогенеза спинной мозг растет медленнее позвоночного столба, и поэтому у взрослого человека его длина не соответствует длине позвоночного столба — он заканчивается на уровне L_1 или верхнего края тела L_{II} . На уровне шейного отдела разница между соответствующими сегментами и позвонками составляет 1 позвонок, в верхнегрудном отделе — 2, а в нижнегрудном — 3 позвонка (рис. 102). На уровне поясничных и крестцовых позвонков располагается конский хвост, состоящий из спинномозговых корешков $L_{II} - Co_{II}$ и конечной нити спинного мозга.

На всем протяжении спинной мозг разделен на 2 симметричные половины передней срединной щелью и задней срединной бороздой.

На поперечном разрезе спинного мозга различают серое вещество, имеющее форму бабочки, и окружающее его белое вещество. Серое вещество разделяют на передние и задние рога. На уровне сегментов $C_{VIII} - L_{III}$ серое вещество образует боковые рога. Соотношение серого и белого вещества на разных его уровнях неодинаково. В центре спинного мозга находится центральный канал. В белом веществе различают парные передние, боковые и задние канатики, разделенные с каждой стороны передними корешками спинномозговых нервов и задними рогами серого вещества.

Сегмент спинного мозга входит в состав метамера тела, к которому относятся также определенный участок кожи

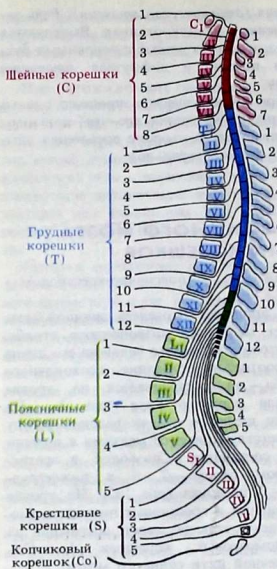


Рис. 102. Соотношение позвонков и сегментов спинного мозга.

(*дерматом*), мышцы (*миотом*), кости (*склеротом*) и внутренние органы (*спланхнотом*), иннервируемые одним сегментом.

Серое вещество состоит из нейронов и глиальных элементов. Различают следующие нервные клетки: двигательные (мотонейроны) трех типов — α -большие, α -малые и γ -нейроны. Они располагаются в передних рогах, и из их аксонов формируются передние корешки и далее все структуры периферической нервной системы (сплетения, нервы); чувствительные расположены в задних рогах и являются вторыми нейронами болевой и температурной чувствительности, их аксоны переходят на противоположную половину спинного мозга впереди центрального канала (передняя белая спайка)

и формируют спинно-таламический тракт; клетки мозжечковых проприоцепторов расположены у основания заднего рога, их аксоны формируют передний и задний спинномозжечковые пути.

Вегетативные (симпатические и парасимпатические нейроны) расположены в основном в боковых рогах и являются висцеромоторными клетками; их аксоны входят в состав передних корешков.

Ассоциативные мультиполярные небольшие по размерам нервные клетки расположены во всем сером веществе и обеспечивают межсегментарные и межканатиковые связи своей и противоположной стороны.

Белое вещество спинного мозга состоит из миелинизированных волокон и делится на канатики в зависимости от расположения по отношению к серым столбам. Задние канатики расположены между задними столбами, боковые — между задними и передними столбами, и передние расположены между передними столбами.

Задние канатики образованы восходящими проводниками глубокой, тактильной и вибрационной чувствительности. Медиально располагаются проводники глубокой чувствительности от нижних конечностей (тонкий пучок), латерально — от верхних конечностей (клиновидный пучок).

В боковых канатиках спинного мозга располагаются нисходящие и восходящие проводники. К нисходящим относятся пирамидный (латеральный корково-спинномозговой) путь, красное ядро-спинномозговой и ретикулярно-спинномозговой пути. Все нисходящие пути заканчиваются у клеток переднего рога спинного мозга. Восходящие пути расположены следующим образом: по наружному краю бокового канатика идут спинно-мозжечковые передний и задний пути; внутри от переднего спинно-мозжечкового пути проходят восходящие волокна поверхностной чувствительности (латеральный спинно-таламический тракт).

Передние канатики спинного мозга образованы преимущественно нисходящими путями от прецентральной извилины, подкорковых и стволовых ядер к клеткам передних рогов спинного мозга

(передний неперекрещенный пирамидный путь, преддверно-спинномозговой, оливоспинномозговой, передний ретикулярно-спинномозговой и покрывщечно-спинномозговой пути. Кроме этого, в передних канатиках проходит тонкий чувствительный пучок — передний спинно-таламический пучок.

Клиническая картина очаговых поражений спинного мозга весьма вариабельна и зависит от распространенности патологического процесса по длинной и поперечной осям спинного мозга.

Синдромы поражения отдельных участков поперечного среза спинного мозга. Синдром переднего рога характеризуется периферическим параличом с атрофией мышц, иннервируемых поврежденными мотонейронами соответствующего сегмента — *сегментарный* или *миотомный паралич (парез)*. Нередко в них наблюдаются фасцикулярные подергивания. Выше и ниже очага мышцы остаются незатронутыми. Знание сегментарной иннервации мышц позволяет довольно точно локализовать уровень поражения спинного мозга (см. табл. 2). Ориентировочно при поражении шейного утолщения спинного мозга страдают верхние конечности, а поясничного — нижние. Прерывается эфферентная часть рефлекторной дуги, и выпадают глубокие рефлексы. Избирательно передние рога поражаются при нейровирусных и сосудистых заболеваниях.

Синдром заднего рога проявляется диссоциированным нарушением чувствительности (снижение болевой и температурной чувствительности при сохранности суставно-мышечной, тактильной и вибрационной) на стороне очага поражения, в зоне своего дерматома (*сегментарный тип расстройства чувствительности*). Прерывается афферентная часть рефлекторной дуги, поэтому угасают глубокие рефлексы. Такой синдром обычно встречается при сирингомиелии.

Синдром передней серой спайки характеризуется симметричным двусторонним расстройством болевой и температурной чувствительности при сохранности суставно-мышечной, тактильной и вибрационной чувствительности

(*диссоциированная анестезия*) с сегментарным распределением. Дуга глубокого рефлекса при этом не нарушается, рефлексы сохранены.

Синдром бокового рога проявляется вазомоторными и трофическими расстройствами в зоне вегетативной иннервации. При поражении на уровне C_{VIII} — T_1 возникает синдром Клода Бернара — Горнера на гомолатеральной стороне.

Таким образом, для поражения серого вещества спинного мозга характерно выключение функции одного или нескольких сегментов. Клетки, расположенные выше и ниже очагов, продолжают функционировать.

По-другому проявляют себя поражения белого вещества, которое представляет собой совокупность отдельных пучков волокон. Эти волокна являются аксонами нервных клеток, расположенных на значительном расстоянии от тела клетки. Если повреждается такой пучок волокон даже на незначительном протяжении по длине и ширине, измеряемом в миллиметрах, наступающее расстройство функций охватывает значительную область тела.

Синдром задних канатиков: утрачивается суставно-мышечное чувство, частично понижается тактильная и вибрационная чувствительность, появляются сенситивная атаксия и парестезии на стороне очага ниже уровня поражения (при поражении тонкого пучка эти расстройства обнаруживают в нижней конечности, клиновидного пучка — в верхней). Такой синдром встречается при сифилисе нервной системы, фуникулярном миелозе и др.

Синдром бокового канатика: спастический паралич на гомолатеральной очагу стороне, утрата болевой и температурной чувствительности на противоположной стороне на 2—3 сегмента ниже очага поражения. При двустороннем повреждении боковых канатиков развиваются спастическая парапарезия или тетрапарезия, диссоциированная проводниковая параанестезия, нарушение функции тазовых органов по центральному типу (задержка мочи, кала).

Синдром поражения поперечника спинного

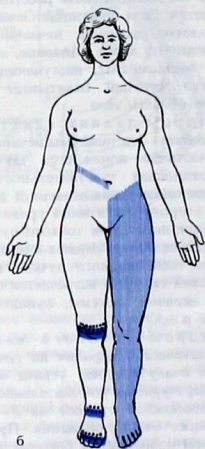
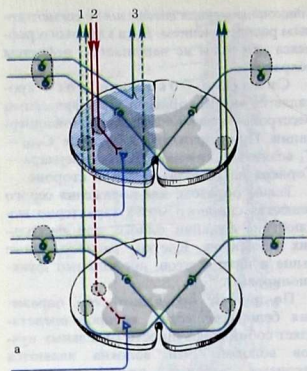


Рис. 103. Формирование синдрома Броун-Секара (схема).

а — сегментарная локализация патологического очага; 1 — спино-таламический путь (проводники болевой и температурной чувствительности); 2 — тонкий пучок (проводники суставно-мышечного и

мозга (синдром Броун-Секара): на стороне поражения развивается центральный паралич и происходит выключение глубокой чувствительности (поражение пирамидного тракта в боковом канатике и тонкого и клиновидного пучков — в заднем); расстройство всех видов чувствительности по сегментарному типу; периферический парез мышц соответствующего миотома; вегетативно-трофические расстройства на стороне очага; проводниковая диссоциированная анестезия на противоположной стороне (разрушение спинно-таламического пучка в боковом канатике) на 2–3 сегмента ниже очага поражения (рис. 103). Синдром Броун-Секара встречается при частичных ранениях спинного мозга, экстрамедуллярных опухолях, изредка — при ишемических спинальных инсультах (нарушение кровообращения в сульфо-комиссуральной артерии, снабжающей одну половину поперечного среза спинного мозга; задний канатик остается незатронутым — ишемический синдром Броун-Секара).

Поражение вентральной половины поперечника спинного мозга характеризуется параличом нижних или верхних конечностей, проводниковой диссоциированной параанестезией, нарушением функции тазовых органов. Этот синдром обычно развивается при ишемическом спинальном инсульте в бассейне передней спинальной артерии (синдром Преображенского).

Синдром полного поражения спинного мозга характеризуется спастической нижней параплегией или тетраплегией, периферическим параличом соответствующего миотома, параанестезией всех видов, начиная с определенного дерматома и ниже, нарушением функции тазовых органов, вегетативно-трофическими расстройствами.

Синдромы поражения по длинной оси спинного мозга. Рассмотрим основные варианты синдромов поражения по длинной оси спинного мозга, имея в виду пол-

тактильного чувства). Заштрихован очаг поражения правой половины поперечного среза спинного мозга на уровне сегмента Th₈; б — схема расстройства чувствительности и произвольных движений. Заштрихован участок с утратой болевой и температурной чувствительности, точками отмечены участки с утратой суставно-мышечного чувства.

ное поперечное поражение в каждом случае.

Синдром поражения верхних шейных сегментов ($C_1 - C_6$): спастическая тетраплегия грудноключично-сосцевидных, трапециевидных мышц (XI пара) и диафрагмы, утрата всех видов чувствительности ниже уровня поражения, нарушение мочеиспускания и дефекации по центральному типу. При разрушении сегмента C_1 выявляется диссоциированная анестезия на лице в задних дерматомах Зельдера (выключение нижних отделов ядра тройничного нерва).

Синдром поражения шейного утолщения ($C_6 - T_1$): периферический паралич верхних конечностей и спастический паралич нижних конечностей, утрата всех видов чувствительности с уровня пораженного сегмента, расстройство функции тазовых органов по центральному типу, двусторонний синдром Клода Бернара — Горнера (птоз, миоз, энофтальм).

Синдром поражения грудных сегментов ($T_1 - T_{12}$): спастическая нижняя параплегия, утрата всех видов чувствительности ниже уровня поражения, центральное расстройство функции тазовых органов, выраженные вегетативно-трофические нарушения в нижней половине туловища и нижних конечностях.

Синдром поражения поясничного утолщения ($L_1 - S_{II}$): вялая нижняя параплегия, параанестезия на нижних конечностях и в области промежности, центральное расстройство функции тазовых органов.

Синдром поражения сегментов эпиконуса спинного мозга ($L_{IV} - S_{II}$): симметричный периферический паралич миотомов $L_{IV} - S_{II}$ (мышц задней группы бедер, мышц голени, стопы и ягодичных мышц с выпадением ахилловых рефлексов); параанестезия всех видов чувствительности на голених, стопах, ягодицах и промежности, задержка мочи и кала.

Синдром поражения сегментов конуса спинного мозга: анестезия в аногенитальной зоне («седловидная» анестезия), утрата анального рефлекса, расстройство функции та-

зовых органов по периферическому типу (недержание мочи, кала), трофические нарушения в крестцовой области.

Таким образом, при поражении всего поперечника спинного мозга на любом уровне критериями для топической диагностики являются распространенность спастического паралича (нижняя параплегия или тетраплегия), верхняя граница нарушений чувствительности (болевой, температурной). Особенно информативно (в диагностическом плане) наличие сегментарных нарушений движения (вялые парезы мышц, входящих в состав миотома, сегментарная анестезия, сегментарные вегетативные расстройства). Нижняя граница патологического очага в спинном мозге определяется по состоянию функций сегментарного аппарата спинного мозга (наличие глубоких рефлексов, состояние трофики мышц и вегетативно-сосудистого обеспечения, уровень вызывания симптомов спинального автоматизма и др.).

Сочетания частичного поражения спинного мозга по поперечной и по длинной оси на разных уровнях часто встречаются в клинической практике. Рассмотрим наиболее характерные варианты.

Синдром поражения одной половины поперечного среза сегмента C_{1-II} : суббульбарная альтернирующая гемианалгезия, или синдром Опальского, — снижение болевой и температурной чувствительности на лице, симптом Клода Бернара — Горнера, парез конечностей и атаксия на стороне очага; альтернирующая болевая и температурная гипестезия на туловище и конечностях противоположной очагу стороны. Этот синдром возникает при закупорке ветвей задней спинномозговой артерии, а также при неопластическом процессе на уровне краниоспинального перехода.

Синдром поражения одной половины поперечника сегментов $C_{VIII} - T_1$ (сочетание синдромов Клода Бернара — Горнера и Броун-Секара): на стороне очага — синдром Клода Бернара — Горнера (птоз, миоз, энофтальм), повышение кожной температуры на лице, шее, верхней конечности и верхней части грудной клетки, спастич-

ческий паралич нижней конечности, выпадение суставно-мышечной, вибрационной и тактильной чувствительности на нижней конечности; контралатерально-проводниковая анестезия (утрата болевой и температурной чувствительности) с верхней границей на дерматоме T_{II}-III.

Синдром поражения центральной половины поясничного утолщения (синдром Станиловского — Танона): нижняя вялая парализация, диссоциированная параанестезия (утрата болевой и температурной чувствительности) с верхней границей на поясничных дерматомах (L_I — L_{III}), нарушения функции тазовых органов по центральному типу; вегетативно-сосудистые расстройства нижних конечностей. Этот симптомокомплекс развивается при тромбозе передней спинальной артерии или ее формирующей большой радикуло-медулярной артерии (артерии Адамкевича) на уровне поясничного утолщения.

Инвертированный синдром Броун-Секара характеризуется сочетанием спастического пареза одной нижней конечности (на этой же стороне) и диссоциированного расстройства чувствительности (утрата болевой и температурной) сегментарно-проводникового типа. Такое расстройство встречается при мелкоочаговых поражениях правой и левой половин спинного мозга, а также при нарушении венозного кровообращения в нижней половине спинного мозга при сдавлении крупной корешковой вены грыжей поясничного межпозвоночного диска (дискогенно-венозная миелоишемия).

Синдром поражения дорсальной части поперечного среза спинного мозга (синдром Уиллиамсона) обычно возникает при поражении на уровне грудных сегментов: нарушение суставно-мышечного чувства и сенситивная атаксия в нижних конечностях, умеренный нижний спастический парализация с симптомом Бабинского. Возможна гипестезия в соответствующих дерматомах, легкие нарушения функций тазовых органов. Этот синдром описан при тромбозе задней спинальной артерии и связан с ишемией задних канатиков и частично пирамидных трактов в боковых канатиках. На уровне шейных сег-

ментов изредка встречается изолированное поражение клиновидного пучка с нарушением глубокой чувствительности в верхней конечности на стороне очага.

Синдром бокового амиотрофического склероза (БАС) характеризуется постепенным развитием смешанного пареза мышц — снижается мышечная сила, наступает гипотрофия мышц, появляются фасцикулярные подергивания, и повышаются глубокие рефлексии с патологическими знаками. Этот синдром возникает при поражении периферических и центральных мотонейронов, чаще всего на уровне продолговатого мозга (бульбарный вариант БАС), шейного (цервикальный вариант БАС) или поясничного утолщений (люмбальный вариант БАС). Он может быть вирусной, ишемической или дизметаболической природы.

При поражении спинномозгового нерва переднего корешка и переднего рога спинного мозга нарушается функция одних и тех же мышц, составляющих миотом. При топической диагностике в пределах этих структур нервной системы учитывается сочетание паралича миотома с чувствительными нарушениями. При локализации процесса в переднем роге или по ходу переднего корешка нарушений чувствительности не бывает. Возможна лишь тупая неотчетливая боль в мышцах симпаталгической природы. Поражение спинномозгового нерва приводит к парализации миотома и присоединению нарушения всех видов чувствительности в соответствующем дерматоме, а также к появлению боли корешкового характера. Зона анестезии обычно меньше территории всего дерматома из-за перекрытия зон чувствительной иннервации смежными задними корешками.

Наиболее часто встречаются следующие синдромы.

Синдром поражения переднего корешка спинного мозга характеризуется периферическим параличом мышц соответствующего миотома; при нем возможна умеренная тупая боль в паретичных мышцах (симпаталгическая миалгия).

Синдром поражения заднего корешка спинного мозга проявляется интенсивной

стреляющей (ланцинирующей, как «прохождение импульса электрического тока») болью в зоне дерматома; нарушаются все виды чувствительности в зоне дерматома, снижаются или исчезают глубокие и поверхностные рефлексы, становится болезненной точка выхода корешка из межпозвоночного отверстия, выявляются положительные симптомы натяжения корешка.

Синдром поражения ствола спинномозгового нерва включает в себя симптомы поражения переднего и заднего спинномозгового корешка, т. е. имеются парез соответствующего миотома и нарушения всех видов чувствительности по корешковому типу.

Синдром поражения корешков конского хвоста ($L_{II}-S_{VI}$) характеризуется жесто-

кой корешковой болью и анестезией в нижних конечностях, крестцовой и ягодичной областях, области промежности; периферическим параличом нижних конечностей с угасанием коленных, ахилловых и подошвенных рефлексов, нарушением функции тазовых органов с истинным недержанием мочи и кала, импотенцией. При опухолях (невриномах) корешков конского хвоста наблюдается обострение болей в вертикальном положении больного (симптом корешковых болей положения — симптом Денди — Раздольского).

Дифференциальная диагностика интра- или экстрамедуллярного поражения определяется по характеру процесса развития неврологических расстройств (нисходящий или восходящий тип нарушения).

Глава 13

СИМПТОМЫ ПОРАЖЕНИЯ ПЕРИФЕРИЧЕСКОЙ НЕРВНОЙ СИСТЕМЫ

Периферическая нервная система — топографически условно выделяемая немозговая часть нервной системы, включающая задние и передние корешки спинномозговых нервов, спинномозговые узлы, черепные и спинномозговые нервы, нервные сплетения и нервы. Функция периферической нервной системы состоит в проведении нервных импульсов от всех экстеро-, проприо- и интерорецепторов в сегментарный аппарат спинного и головного мозга и отведении от центральной нервной системы регулирующих нервных импульсов к органам и тканям. Одни структуры периферической нервной системы содержат только эфферентные волокна, другие — афферентные. Однако большинство периферических нервов являются смешанными и содержат в своем составе двигательные, чувствительные и вегетативные волокна (рис. 104).

Симптомокомплексы поражения периферической нервной системы слагаются из ряда конкретных признаков. Выключение двигательных волокон (аксонов) приводит к периферическому параличу иннервируемых мышц. При раздражении

таких волокон возникают судорожные сокращения этих мышц (клонические, тонические судороги, миокимии), повышается механическая возбудимость мышц (которая определяется при ударе молоточка по мышцам).

Для установления топического диагноза необходимо помнить иннервируемые определенным нервом мышцы и уровни отхождения двигательных ветвей нервов. Вместе с тем многие мышцы иннервируются двумя нервами, поэтому даже при полном перерыве крупного нервного ствола двигательная функция отдельных мышц может страдать лишь частично. Кроме того, между нервами существует богатая сеть анастомозов и их индивидуальное строение в различных отделах периферической нервной системы крайне вариабельно — магистральный и рассыпной типы по В. Н. Шевкуненко (1936). При оценке двигательных расстройств необходимо также иметь в виду наличие компенсаторных механизмов, которые компенсируют и маскируют истинные выпадения функции. Однако эти компенсаторные движения никогда полностью не выполняются в физиологическом объе-

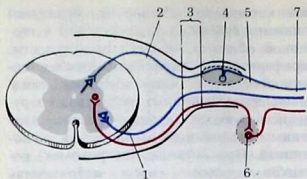


Рис. 104. Формирование спинномозгового нерва (схема).

1 — передний корешок; 2 — задний корешок; 3 — корешковый нерв; 4 — спинномозговой узел; 5 — спинальный нерв (канатик); 6 — узел симпатического ствола; 7 — периферический нерв (сплетение).

ме. Как правило, компенсация более достижима в верхних конечностях.

Иногда источником неправильной оценки объема активного движения могут быть ложные движения. После сокращения мышц-антагонистов и последующего их расслабления конечность обычно пассивно возвращается в исходное положение. Этим имитируются сокращения парализованной мышцы. Сила сокращения антагонистов парализованных мышц может быть значительной, что лежит в основе *мышечных контрактур*.

Последние бывают и другого происхождения. Например, при сдавлении нервных стволов рубцами или костными отломками наблюдаются интенсивные боли, конечность принимает «защитное» положение, в котором уменьшается интенсивность боли. Длительная фиксация конечности в таком положении может приводить к развитию *анталгической контрактуры*. Контрактура может наступать и при длительной иммобилизации конечности (при травме костей, мышц, сухожилий), а также рефлекторно — при механическом раздражении нерва (при обширном рубцово-воспалительном процессе). Это *рефлекторная неврогенная контрактура (физиопатическая контрактура)*. Иногда наблюдаются и *психогенные контрактуры*. Следует иметь также в виду существование *первично-мышечных контрактур* при миопатиях, при хроническом миозите и полинейромиозите (по механизму аутоаллергического иммунологического поражения).

Контрактуры и тугоподвижность суставов являются большой помехой при исследовании двигательных расстройств конечности, которые зависят от поражения периферических нервов. В случае паралича из-за выпадения функции двигательных нервных волокон мышцы становятся гипотоничными, и вскоре присоединяется их атрофия (через 2—3 нед от начала паралича). Снижаются или выпадают глубокие и поверхностные рефлексы, осуществляемые пораженным нервом.

Ценным признаком поражения нервных стволов является расстройство чувствительности в определенных зонах. Обычно эта зона меньше, чем анатомическая территория разветвления кожных нервов. Это объясняется тем, что отдельные участки кожи получают добавочную иннервацию от соседних нервов («зоны перекрытия»). Поэтому выделяют 3 зоны нарушения чувствительности. *Центральная, автономная, зона* соответствует области иннервации исследуемого нерва. При полном нарушении проводимости нерва в этой зоне отмечается выпадение всех видов чувствительности. *Смешанная зона* снабжается как пораженным, так и отчасти соседними нервами. В этой зоне чувствительность обычно только понижена или извращена. Сохраняется лучше всего болевая чувствительность, слабее страдают тактильная и сложные виды чувствительности (локализация раздражений и др.), нарушается способность грубого различения температур. *Дополнительная зона* преимущественно снабжается соседним нервом и меньше всего — пораженным нервом. Чувствительные расстройства в этой зоне обычно не обнаруживаются.

Границы нарушений чувствительности колеблются в широких пределах и зависят от вариаций «перекрытий» соседними нервами.

При раздражении чувствительных волокон возникает боли и парестезии. Нередко при частичном поражении чувствительных ветвей нервов восприятие имеет неадекватную интенсивность и сопровождается крайне неприятным ощущением (*гиперпатия*). Характерным для гиперпатии является повышение порога возбуди-

мости: тонкая дифференциация слабых раздражений выпадает, отсутствует ощущение теплого или прохладного, не воспринимаются легкие тактильные раздражения, имеется длительный скрытый период восприятия раздражений. Болевые ощущения приобретают взрывчатый, резкий характер с интенсивным чувством неприятного и со склонностью к иррадиации. Наблюдается последствие: болевые ощущения продолжают длительно время после прекращения раздражения.

К явлениям раздражения нерва можно отнести и болевой феномен типа каузальгии (синдром Пирогова — Митчелла) — жгучая интенсивная боль на фоне гиперпатии и вазомоторно-трофических расстройств (гиперемия, мраморность кожных покровов, расширение капиллярной сети сосудов, отечность, гипергидроз и др.). При каузальгическом синдроме возможно сочетание боли с анестезией. Это указывает на полный перерыв нерва и на раздражение его центрального отрезка рубцом, гематомой, воспалительным инфильтратом или на развитие невромы — появляются фантомные боли. Диагностическую ценность имеет при этом симптом поколачивания (типа феномена Тинеля при поколачивании по ходу срединного нерва).

При поражении нервных стволов появляются вегетативно-трофические и вазомоторные расстройства в виде изменения цвета кожи (бледность, цианоз, гиперемия, мраморность), пастозности, снижения или повышения температуры кожи (это подтверждается тепловизионным методом исследования), нарушения пототделения и др.

ПОРАЖЕНИЕ ШЕЙНЫХ НЕРВОВ, ШЕЙНОГО СПЛЕТЕНИЯ И ЕГО ВЕТВЕЙ

ШЕЙНЫЕ СПИНОМОЗГОВЫЕ НЕРВЫ

Для точного и дифференцированного управления движениями головы многочисленные мышцы шеи требуют раздельной иннервации. Поэтому значительная часть волокон от спинномозговых кореш-

ков и нервов, не переплетаясь, проходят прямо к мышцам или коже шеи и головы.

Первый шейный нерв (n. cervicalis primus). Выходит из позвоночного канала через щель между затылочной костью и атлантом по sulcus a. vertebralis и делится на переднюю и заднюю ветви.

Передняя ветвь C_1 выходит на переднебоковую поверхность позвоночника между латеральной прямой мышцей головы и передней прямой мышцей головы и их иннервирует. Сокращение латеральной прямой мышцы головы на одной стороне способствует наклону головы в эту же сторону, при двустороннем сокращении — вперед. Передняя прямая мышца головы наклоняет голову в свою сторону.

Задняя ветвь C_1 называется подзатылочным нервом (n. suboccipitalis) и снабжает большую заднюю и малую заднюю прямые мышцы головы, верхнюю и нижнюю косые мышцы головы. При одностороннем сокращении все эти мышцы наклоняют голову назад и в сторону, при двустороннем — кзади.

Изолированное поражение I шейного спинномозгового нерва встречается редко и наблюдается при патологических состояниях в верхних шейных позвонках. При раздражении волокон этого нерва возникают судорожные сокращения нижней косой мышцы головы. При односторонней клонической судороге этой мышцы голова ритмично поворачивается в пораженную сторону; при ее тонической судороге голова поворачивается медленно и поворот этот более продолжительный. В случае двусторонней судороги происходят повороты головы то в одну, то в другую сторону — вращательная судорога (tic rotatoire).

Второй шейный нерв (n. cervicalis secundus). Выйдя из межпозвоночного отверстия C_{II} , спинномозговой нерв делится на переднюю и заднюю ветви. Передняя ветвь участвует в образовании шейного сплетения. Задняя ветвь проходит кзади между атлантом и осевым позвонком, огибает нижний край нижней косой мышцы головы и делится на 3 главные ветви: восходящую, нисходящую и большую затылочный нерв (n. occipitalis major). Две

ружной затылочной области. Они возникают по ночам и после сна. Выявляются гипестезия в зоне разветвления малого затылочного нерва и болезненность при пальпации точки у заднего края грудиноключично-сосцевидной мышцы в месте ее прикрепления к сосцевидному отростку.

Сходные ощущения могут возникать в височно-затылочной области, ушной раковине и наружном слуховом проходе. В таких случаях дифференциальная диагностика проводится с поражением большого ушного нерва, который состоит из волокон C_{III} спинномозгового нерва. Если парестезии и боли локализуются по наружной поверхности шеи от подбородка до ключицы, можно думать о поражении поперечного нерва шеи (*n. transversus colli*) — ветвь C_{II} — C_{III} спинномозговых нервов.

От передних ветвей C_{III} и C_{IV} спинномозговых нервов формируются надключичные нервы (*nn. supraclaviculares*). Они выходят из-под заднего края грудиноключично-сосцевидной мышцы и направляются косо вниз в надключичную ямку. Здесь они делятся на 3 группы: передние надключичные нервы разветвляются в коже над грудинным участком ключицы; средние надключичные нервы пересекают ключицу и снабжают кожу в области груди до IV ребра; задние надключичные нервы идут вдоль наружного края трапециевидной мышцы и заканчиваются в коже верхнелопаточной области над дельтовидной мышцей.

Поражение этих нервов сопровождается болями в области шеи, усиливающимися при наклонах головы в стороны. При интенсивных болях возможно тоническое напряжение затылочных мышц, которое приводит к вынужденному положению головы (наклонена в сторону и неподвижно фиксирована). В таких случаях приходится дифференцировать от менингеального симптома (ригидности мышц затылка). Наблюдаются расстройства поверхностной чувствительности (гиперестезия, гипот- или анестезия). Болевые точки обнаруживают при давлении по заднему краю грудиноключично-сосцевидной мышцы.

Мышечные ветви шейного сплетения иннервируют: межпоперечные мышцы,

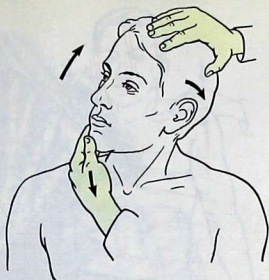

Рис. 106. Тест для определения силы *m. sternocleidomastoidei*.

которые при одностороннем сокращении участвуют в наклоне шеи в сторону (иннервируются сегментом C_1 — C_{II} ; длинную мышцу головы — наклоняет шейный отдел позвоночника и голову вперед (иннервируются сегментом C_1 — C_{II}); нижние подъязычные мышцы (*mm. omohyoideus, sternohyoideus, sternothyroideus*), которые оттягивают подъязычную кость при акте глотания (иннервируются сегментом C_1 — C_{II}); грудиноключично-сосцевидную мышцу — при одностороннем сокращении наклоняет голову в сторону сокращения, а лицо при этом поворачивается в противоположную сторону; при двустороннем сокращении — голова запрокидывается назад (иннервируются сегментом C_{II} — C_{III} и *n. accessorius*).

Тесты для определения ее силы: а) обследуемому предлагают наклонить голову в сторону, а лицо повернуть в сторону, противоположную наклону головы; обследующий оказывает сопротивление этому движению (рис. 106); б) предлагают наклонить голову назад; обследующий оказывает сопротивление этому движению и пальпирует сокращенную мышцу.

Мышечные ветви шейного сплетения также иннервируют трапециевидную мышцу, которая приближает лопатку к позвоночнику, если сокращается вся мышца, поднимает лопатку — при сокращении верхних пучков, опускает лопатку — при сокращении нижней порции (ин-

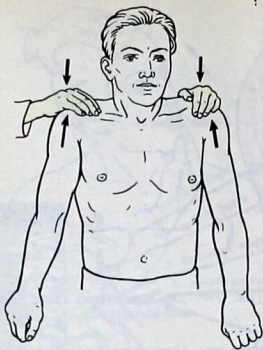


Рис. 107. Тест для определения силы верхней порции *m. trapezii*.

нервируются сегментом $C_{II}-C_{IV}$, п. *accessorius*).

Тест для определения силы верхней части этой мышцы: обследуемому предлагают пожать плечами; обследующий оказывает сопротивление этому движению (рис. 107). При сокращении верхней части *m. trapezii* лопатка поднимается кверху и нижний угол ее поворачивается кнаружи. При параличе этой мышцы плечо опускается, нижний угол лопатки поворачивается в медиальную сторону.

Тест для определения силы средней части трапецевидной мышцы: обследуемому предлагают двигать плечо назад, обследующий оказывает сопротивление этому движению и пальпирует сокращенную часть мышцы. В норме при действии средней части *m. trapezii* лопатка приводится к позвоночному столбу; при параличе лопатка отводится и слегка отстает от грудной клетки.

Тест для определения силы нижней части трапецевидной мышцы: обследуемому предлагают двигать поднятой верхней конечностью назад, обследующий оказывает сопротивление этому движению и пальпирует сокращенную нижнюю часть мышцы. В норме при этом лопатка несколько опускается и приближается к позвоночному столбу. При параличе

этой части мышцы лопатка несколько поднимается и отдалается от позвоночного столба.

Диафрагмальный нерв (п. *phrenicus*). Смешанный нерв шейного сплетения состоит из волокон $C_{III}-C_V$ спинномозговых нервов, а также симпатических волокон от среднего и нижнего шейных узлов симпатического ствола. Нерв располагается по передней лестничной мышце вниз и проникает в грудную полость, проходя между подключичной артерией и веной. Левый диафрагмальный нерв идет по передней поверхности дуги аорты, впереди корня левого легкого и по левой боковой поверхности перикарда к диафрагме. Правый — располагается впереди корня правого легкого и проходит по боковой поверхности перикарда к диафрагме. Двигательные волокна нерва снабжают диафрагму, чувствительные — иннервируют плевру, перикард, печень и ее связки, частично брюшину. Этот нерв анастомозирует с чревным сплетением и симпатическим сплетением диафрагмы.

При сокращении купол диафрагмы уплощается, что увеличивает объем грудной клетки и способствует акту вдоха.

Тест для определения действия диафрагмы: обследуемому в положении лежа на спине предлагают глубоко вдохнуть, обследующий пальпирует напряженную стенку живота. При одностороннем параличе диафрагмы отмечается ослабление напряжения соответствующей половины брюшной стенки.

Паралич диафрагмы приводит к ограничению подвижности легких и некоторому нарушению дыхания. При вдохе диафрагма пассивно поднимается мышцами передней брюшной стенки. Тип дыхательных движений становится парадоксальным: при вдохе подложечная область западает, а при выдохе — выпячивается (в норме — наоборот); затрудняются кашлевые движения. Подвижность диафрагмы хорошо оценивается при рентгеноскопическом исследовании.

При раздражении диафрагмального нерва возникает судорога диафрагмы, что проявляется икотой, болями, распространяющимися в область надплечья, плечевого сустава, шеи и грудной клетки.

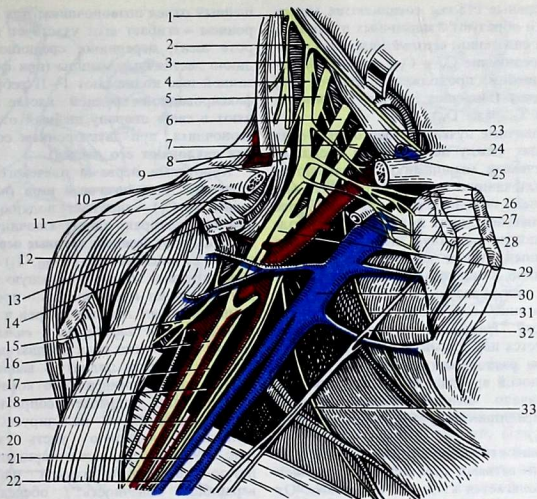


Рис. 108. Топография плечевого сплетения (по К. А. Григоровичу, 1981).

1—IV шейный спинномозговой нерв; 2—диафрагмальный нерв; 3—тыльный нерв лопатки; 4—V шейный спинномозговой нерв; 5—VI шейный спинномозговой нерв; 6—VII шейный спинномозговой нерв; 7—нижний первичный ствол; 8—надлопаточный нерв, отходящий от C_5 ; 9—поперечная артерия шеи; 10—задняя ветвь верхнего ствола; 11—подключичная мышца; 12—вторичный латеральный ствол; 13—малая грудная мышца (рассечена); 14—латеральная подкожная вена руки; 15—мышечно-кожный нерв; 16—срединный нерв; 17—лучевой нерв; 18—ветвь подкрыльцовой артерии; 19—локтевой нерв; 20—внутренний кожный нерв предплечья; 21—сухожилие широчайшей мышцы спины; 22—медиальная подкожная вена руки; 23—подключичный нерв; 24—поперечная вена шеи; 25—длинный грудной нерв; 26—верхний передний грудной нерв; 27—средний передний грудной нерв; 28—нижний передний грудной нерв; 29—задний вторичный ствол; 30—подкрыльцовая вена; 31—длинный грудной нерв; 32—межреберно-плечевой нерв; 33—тыльный грудной нерв.

Поражается диафрагмальный нерв при инфекционных заболеваниях (дифтерия, скарлатина, грипп), интоксикациях, травмах, метастазах злокачественной опухоли в шейные позвонки и др.

Одновременное поражение всего шейного сплетения встречается редко (при инфекции, интоксикации, травме, опухоли). При двустороннем параличе мышц шеи голова наклоняется вперед, поднять ее больной не может. Раздражение стволов шейного сплетения приводит к судороге, которая распространяется на косые мышцы головы, ременную мышцу шеи и диафрагму. При тонической судороге

ременной мышцы шеи голова наклонена назад и в пораженную сторону, при двусторонней — запрокидывается назад, что создает впечатление ригидности мышц затылка.

Неврологический синдром поражения шейного сплетения выражается болью в затылочной области, заднебоковой поверхности шеи и в мочке уха. В этой зоне возможны нарушения чувствительности.

Плечевое сплетение (plexus brachialis). Сплетение формируется передними ветвями $C_{IV}-C_V-C_{VIII}$ и T_I спинномозговых нервов (рис. 108). Пройдя между передними и задними межпоперечными мышца-

ми, нервные стволы соединяются между собой и образуют 3 первичных пучка плечевого сплетения: *верхний* (fasciculus superior, соединение C_V и C_{VI}), *средний* (fasciculus medius, продолжение одного C_{VII}) и *нижний* (fasciculus inferior, соединение C_{VIII} и T_I , реже D_{II}).

Первичные пучки плечевого сплетения проходят между передними и средними лестничными мышцами и направляются в надключичную ямку, располагаясь выше и сзади подключичной артерии. Далее сплетение переходит под ключицу и подкрыльцовую впадину. Здесь каждый из первичных пучков делится на 2 ветви: переднюю и заднюю. Соединяясь между собой, они образуют 3 вторичных пучка, окружающих а. axillaris снаружи, сзади и сверху. Наружный вторичный пучок образуется передними ветвями $C_V - C_{VI} - C_{VII}$; он расположен латерально от подкрыльцовой артерии. От этого пучка берут начало мышечно-кожный нерв и часть срединного нерва (верхняя ножка — от C_{VII}).

Задний вторичный пучок формируется задними ветвями трех первичных пучков и располагается сзади от а. axillaris. От него начинаются лучевой и подкрыльцовый нервы.

Внутренний вторичный пучок образуется из передних ветвей нижнего первичного пучка, располагаясь медиально от а. axillaris. От него отходят локтевой нерв, кожный медиальный нерв плеча, кожный медиальный нерв предплечья и часть срединного нерва (внутренняя ножка, от $C_{VIII} - T_I$).

Плечевое сплетение посредством rami communicantes связано с симпатическим стволом (средним или нижним шейным его узлом). Сплетение делится на 2 части: надключичную и подключичную. От разных мест надключичной части плечевого сплетения отходят короткие ветви к мышцам шеи и пояса верхних конечностей (за исключением трапецевидной мышцы). Из подключичной части сплетения выходят длинные ветви, которые иннервируют мышцы и кожу верхней конечности. Короткие шейные двигательные ветви иннервируют межпоперечные мышцы; длинную мышцу шеи (при одностороннем сокращении наклоняет в сторону

шейный отдел позвоночника; при двустороннем — сгибает его; участвует в повороте шеи); переднюю, среднюю и заднюю лестничные мышцы (при фиксированной шее поднимают I—II ребра; при фиксированной грудной клетке наклоняют в свою сторону шейный отдел позвоночника; при двустороннем сокращении наклоняют его вперед).

Короткими нервами плечевого пояса являются: *подключичный нерв* (n. subclavius, от C_V) — снабжает подключичную мышцу, которая тянет ключицу вниз и медиально; *передние грудные нервы* (nn. thoracales anteriores, C_V, C_{VIII}, T_I) — снабжают грудные мышцы: большую (приводит и вращает плечо внутрь — пронация) и малую (тянет лопатку вперед и книзу).

Тесты для определения силы этих мышц: а) стоя или сидя предлагают опустить и привести поднятую выше горизонтальной линии верхнюю конечность; обследующий оказывает сопротивление этому движению и пальпирует сокращенную ключичную часть мышцы (рис. 109, а); б) предлагают привести поднятую до горизонтальной плоскости верхнюю конечность; обследующий оказывает сопротивление этому движению и пальпирует сокращенную грудино-реберную часть мышцы (рис. 109, б). Эти тесты исследуются при поднятой верхней конечности выше горизонтальной линии. Другим способом можно исследовать эту мышцу при положении верхних конечностей ниже горизонтальной линии. Обследуемому предлагают отвести верхнюю конечность, несколько согнуть ее в локтевом суставе и фиксировать в таком положении; обследующий пытается отвести верхнюю конечность максимальнее (рис. 110).

Изолированное поражение nn. thoracales anteriores встречается редко. Велелствие паралича большой грудной мышцы затрудняется приведение верхней конечности к грудной клетке; больной не может положить верхнюю конечность пораженной стороны на здоровое плечо. Затруднено также опускание приподнятой верхней конечности (например, действие, необходимое при рубке дров). Определяется гипотония, гипотрофия или атрофия передней грудной мышцы.

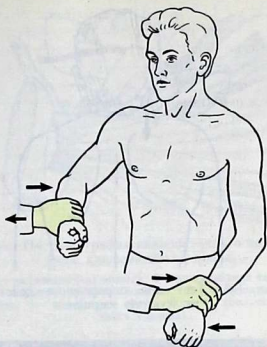
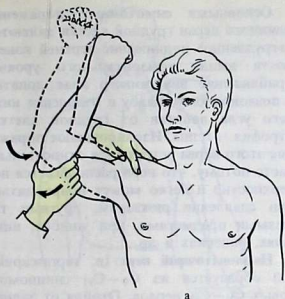


Рис. 110. Тест для определения силы *m. pectoralis major*.

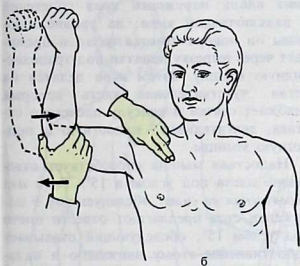


Рис. 109. Тесты для определения силы *mm. pectorales major et minor*.

а — *pars clavicularis*; б — *pars sternocostalis*.

Задние нервы грудной клетки (*nn. thoracales posteriores*) включают 2 ствола: тыльный нерв лопатки и длинный нерв грудной клетки.

Тыльный нерв лопатки снабжает ромбовидную мышцу и мышцу, поднимающую лопатку. Ромбовидная мышца приближает лопатку к позвоночному столбу и слегка ее приподнимает.

Тест для определения силы ромбовидной мышцы: больному в положении стоя предлагают положить ладони на талию, привести лопатки и максимально сблизить локти сзади; обследующий оказывает сопротивление этому движению

и пальпирует сокращенную мышцу по позвоночному краю лопатки. При параличе этой мышцы лопатка смещается вниз, нижний угол ее отходит кнаружи и немного отстает от грудной клетки.

Мышца, поднимающая лопатку, поднимает верхневнутренний угол лопатки. *Тест для определения ее действия:* предлагают поднять надплечье и подвигать им кнутри; обследующий пальпирует сокращенную мышцу (рис. 111).

Длинный нерв грудной клетки образуется из задних пучков надключичной части верхнего первичного ствола плечевого сплетения. Нерв идет по передней поверхности средней лестничной мышцы позади плечевого сплетения и по боковой стенке грудной клетки подходит к передней зубчатой мышце. При сокращении этой мышцы (при участии ромбовидной и трапециевидной мышц) лопатка приближается к грудной клетке; нижняя часть мышцы вращает лопатку вокруг сагиттальной оси, помогая подниманию верхней конечности выше горизонтальной плоскости. *Тест для определения действия этой мышцы:* исследуемому в положении сидя или стоя предлагают поднять верхние конечности выше горизонтальной плоскости. В норме при этом движении лопатка поворачивается вокруг

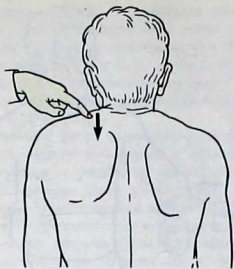


Рис. 111. Тест для определения действия *m. levatoris scapulae*.

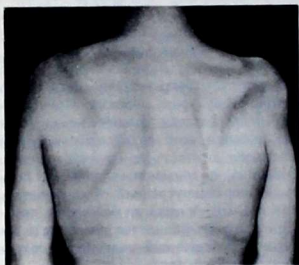


Рис. 112. Крыловидные лопатки.

сагиттальной оси, отводится от позвоночного столба, нижний угол ее поворачивается вперед и латерально, прилегая к грудной клетке. При параличе этой мышцы лопатка приближается к позвоночнику, нижний ее угол отстоит от грудной клетки («крыловидная лопатка»), надплечье и лопатка приподняты по сравнению со здоровой стороной (рис. 112). При отведении верхней конечности или поднимании ее кпереди до горизонтального уровня крылообразное отстояние лопатки резко усиливается, затруднено поднимание верхней конечности выше горизонтальной плоскости. Резко усиливает крылообразное отстояние лопатки движение верхней конечности вперед при сопротивлении этому действию.

Основными симптомами поражения длинного нерва грудной клетки являются затрудненное поднимание верхней конечности выше горизонтального уровня, приближение внутреннего края лопатки к позвоночному столбу и отдаление нижнего угла лопатки от грудной клетки, атрофия мышцы. Изолированное поражение этого нерва встречается относительно часто потому, что нерв располагается поверхностно и легко может повреждаться при сдавлении рюкзаком, другими тяжелыми предметами, при ушибах, ишемиях, ранениях и др.

Надлопаточный нерв (*n. suprascapularis*) образуется из C_5 — C_6 спинномозговых C_5 — C_6 нервов. Отойдя от задних отделов верхнего ствола первичного пучка плечевого сплетения, этот нерв идет вниз вдоль наружного края сплетения к надключичной ямке; на уровне ключицы он поворачивается назад и проникает через вырезку лопатки под трапециевидную мышцу. Затем нерв делится на ветви, чувствительная часть которых снабжает связки и капсулу плечевого сустава, двигательная — надостную и подостную мышцы.

Надостная мышца способствует отведению плеча под углом в 15° . *Тест для определения ее силы:* обследуемому в положении стоя предлагают отвести плечо под углом 15° ; обследующий оказывает сопротивление этому движению и пальпирует сокращенную мышцу в надостной ямке (рис. 113, а).

Подостная мышца вращает плечо наружу. *Тест для определения ее силы:* обследуемому предлагают в положении стоя согнутую в локтевом суставе верхнюю конечность повернуть кнаружи; обследующий оказывает сопротивление этому движению и пальпирует сокращенную мышцу в подостной ямке (рис. 113, б).

Выпадение функции этих мышц обычно компенсируется достаточно хорошо. Затруднение супинации плеча может сказаться лишь при выполнении действий, связанных с частой ротацией плеча кнаружи, особенно при согнутом предплечье (при шитье и т. п.). Характерно западение над- и подостной ямки из-за атрофии этих мышц.

Для хронического повреждения нерва

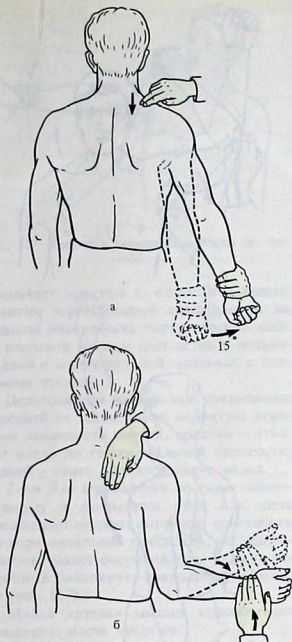


Рис. 113. Тесты для определения силы *m. supraspinati* (а), *m. infraspinati* (б).

имеет патогенетическое значение ширина U-образного выреза на верхнем крае лопатки. Она колеблется от 2 см до нескольких мм. Над вырезом, как крыша, перебрасывается поперечная связка лопатки (рис. 114).

При поражении надлопаточного нерва вначале появляются жалобы на «глубинные» боли над верхним краем лопатки и в наружной части плечевого сустава. Они возникают преимущественно в вертикальном положении тела и когда большой лежит на пораженной стороне. При движении возникают боли тянущего ха-

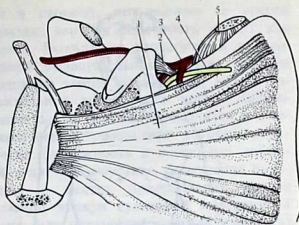


Рис. 114. Топография надлопаточного нерва в зоне клювовидного кольца.

1 — надлопаточная мышца; 2 — клювовидная связка; 3 — верхняя артерия лопатки; 4 — надлопаточный нерв; 5 — поперечная связка лопатки (большая ее часть удалена).

рактера, которые становятся стреляющими, особенно при отведении верхней конечности от туловища в сторону. Боли могут иррадиировать в шею. Поражение двигательных волокон, идущих к подостной мышце, приводит к слабости отведения верхней конечности в плечевом суставе, особенно в начале отведения (угол до 15°). Выпадение функции подостной мышцы приводит к отчетливой слабости наружной ротации плеча, из-за чего возникает пронационное положение свисающей верхней конечности. Наружная ротация плеча полностью не нарушается, так как в этом движении участвуют также дельтовидная и малая круглая мышцы. Тем не менее объем ротации плеча наружу уменьшается; также выявляется слабость поднимания верхней конечности вперед в первой фазе. В результате ограничения движений в плечевом суставе больным трудно подносить ложку ко рту, они не могут причесться. При правостороннем парезе больной вынужден передвигать лист бумаги влево, если пытается быстро писать. Может возникнуть атрофия надостной и подостной мышц (последняя более заметна). Периферические черты пареза этих мышц можно подтвердить при электромиографии.

Подлопаточные нервы (*nn. subscapulares*) снабжают подлопаточную и большую круглую мышцы. Подлопаточная мышца вращает плечо внутрь (иннервируется $C_V - C_{VII}$ спинномозговыми нерва-

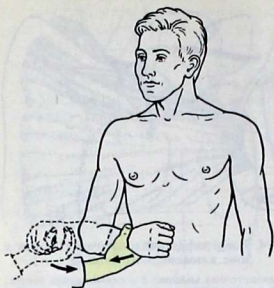
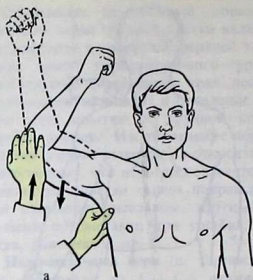


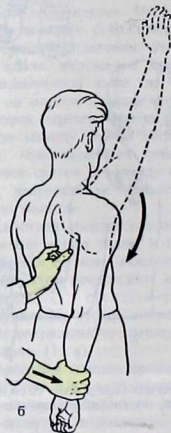
Рис. 115. Тест для определения силы *m. teres majoris*, *m. subscapularis*.

ми). Большая круглая мышца также вращает плечо внутрь (пронация), тянет его назад и приводит к туловищу. *Тест для определения силы этих мышц*: обследуемому предлагают вращать плечо внутрь при согнутой в локтевом суставе верхней конечности; обследующий оказывает сопротивление этому движению (рис. 115). Снижение силы при выполнении этого теста по сравнению со здоровой стороной, указывает на поражение подлопаточных нервов. При этом верхняя конечность избыточно ротирована кнаружи и с трудом может быть приведена в нормальное положение.

Грудоспинальный нерв (тыльный грудной нерв, *n. thoracodorsalis*) снабжает широчайшую мышцу спины (иннервируется $C_{VII} - C_{VIII}$), которая приводит плечо к туловищу, тянет руку назад к средней линии, вращая ее внутрь (пронация). *Тесты для определения ее силы*: а) исследуемому в положении стоя или сидя предлагают опускать вниз поднятое до горизонтального уровня плечо; обследующий оказывает сопротивление этому движению и пальпирует сокращенную мышцу (рис. 116, а); б) обследуемому предлагают опустить вниз и назад поднятую верхнюю конечность, вращая ее внутрь; обследующий оказывает сопротивление этому движению и пальпирует сокращенную мышцу у нижнего угла лопатки (рис. 116, б). При парезе этой мышцы за-



а



б

Рис. 116. Тесты для определения силы *m. latissimi dorsi*.

а — при поднятой верхней конечности; б — при опущенной.

трудняется движение верхней конечности назад.

От подключичной части плечевого сплетения начинаются 1 короткий и 6 длинных нервов к верхней конечности.

Подмышечный нерв (*n. axillaris*). Самый толстый из коротких ветвей плечевого сплетения, формируется из волокон спинномозговых нервов $C_V - C_{VI}$,

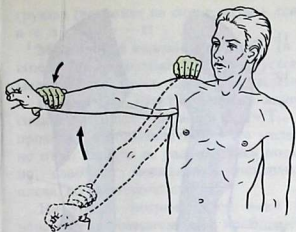


Рис. 117. Тест для определения силы *m. deltoidei*.

проникает вместе с *a. circumflexa humeri posterior* через *foramen quadrilaterum* на заднюю поверхность хирургической шейки плечевой кости и дает ветви к дельтовидной и малой круглой мышцам, к плечевому суставу.

Дельтовидная мышца при сокращении передней ее части тянет поднятую верхнюю конечность вперед, средней — отводит плечо до горизонтальной плоскости, задней — тянет поднятое плечо назад.

Тест для определения ее силы: обследуемому в положении стоя или сидя предлагают поднять верхнюю конечность до горизонтальной плоскости; обследующий оказывает сопротивление этому движению и пальпирует сокращенную мышцу (рис. 117).

Малая круглая мышца способствует вращению плеча кнаружи.

По заднему краю дельтовидной мышцы от подмышечного нерва отходит кожная ветвь — *n. cutaneus brachii lateralis superior*, которая снабжает кожу в дельтовидной области и на задненаружной поверхности верхней трети плеча. Поражение нерва возможно в зоне четырехстороннего отверстия или в месте выхода в подкожную клетчатку, у края дельтовидной мышцы. Такие больные жалуются на боли в области плечевого сустава, усиливающиеся при движении в этом суставе (отведение верхней конечности в сторону, наружная ротация). Присоединяются слабость и гипотрофия дельтовидной мышцы, повышается ее механическая возбудимость. При параличе этой мышцы невозможны отведение верхней конечности

в сторону, поднимание ее вперед и назад; верхняя конечность «висит как плеть». Выявляется гипестезия в дельтовидной области. Положителен симптом сдавления места выхода под кожу чувствительной ветви этого нерва. Дифференциальный диагноз проводится с плечевым периартрозом (при котором ограничена подвижность и пассивных движений в плечевом суставе, болезненна пальпация в местах прикрепления связок и мышц вблизи суставной поверхности плеча, нет нарушений чувствительности) и с дискогенным шейным радикулитом (при этом бывают положительными симптомы натяжения спинномозговых корешков, симптом нарастания компрессии в межпозвоночном отверстии — симптом Спайейна, Стейнбрюккера и т. п.).

Мышечно-кожный нерв (*n. musculocutaneus*) отходит от латерального пучка плечевого сплетения, располагается кнаружи от *a. axillaris*, следует вниз, прободает клювовидно-плечевую мышцу и направляется к области локтевого сустава между двуглавой и плечевой мышцами. Этот нерв снабжает двуглавую мышцу плеча (иннервируется сегментом $C_V - C_{VI}$), клювовидно-плечевую (иннервируется сегментом $C_{VI} - C_{VII}$) и плечевую (иннервируется сегментом $C_V - C_{VII}$) мышцы.

Двуглавая мышца плеча сгибает верхнюю конечность в локтевом суставе, супинируя предплечье. **Тест для определения ее силы:** обследуемому предлагают сгибать верхнюю конечность в локтевом суставе и супинировать предварительно пронированное предплечье; обследующий оказывает сопротивление этому движению и пальпирует сокращенную мышцу (рис. 118).

Клювовидно-плечевая мышца способствует подниманию плеча кпереди.

Плечевая мышца сгибает верхнюю конечность в локтевом суставе. **Тест для определения ее силы:** обследуемому предлагают согнуть верхнюю конечность в локтевом суставе и супинировать предварительно слегка пронированное предплечье; обследующий оказывает сопротивление этому движению и пальпирует сокращенную мышцу (рис. 119).

У наружного края сухожилия двугла-

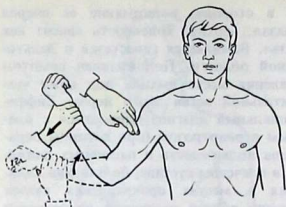


Рис. 118. Тест для определения силы *m. bicipitis brachii*.

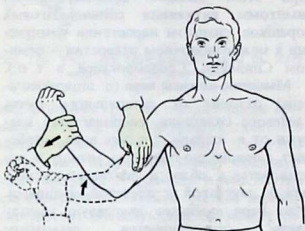


Рис. 119. Тест для определения силы *m. brachialis*.

вой мышцы плеча мышечно-кожный нерв прободает фасцию предплечья и продолжается вниз под названием наружного кожного нерва предплечья, который делится на 2 ветви — переднюю и заднюю.

Передняя ветвь иннервирует кожу наружной половины предплечья до возвышения мышцы большого пальца (тенара).

Задняя ветвь снабжает кожу радиального края предплечья до лучезапястного сустава (рис. 120).

Итак, мышечно-кожный нерв по своей функции является главным образом сгибателем предплечья. При его выключении частичное сгибание в локтевом суставе сохраняется в положении пронации за счет сокращения плечелучевой мышцы (иннервируется лучевым нервом), круглого пронатора и лучевого сгибателя кисти (иннервируется срединным нервом) и вследствие иннервации двуглавой мышцы двумя нервами — мышечно-кожным и срединным.

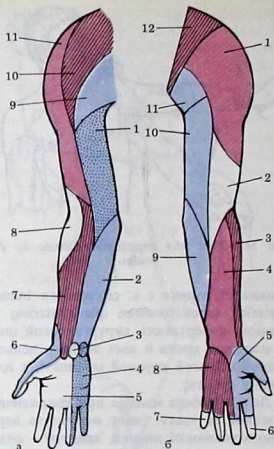


Рис. 120. Зоны периферической иннервации кожи верхней конечности.

а — ладонная поверхность: 1 — *n. cutaneus brachii medialis*; 2 — *n. cutaneus antebrachii medialis*; 3 — *r. palmaris n. mediani*; 4 — *r. cutaneus palmaris n. ulnaris*; 5 — *n. medianus*; 6 — *r. superficialis n. radialis*; 7 — *n. cutaneus antebrachii lateralis* (от *n. musculocutaneus*); 8 — *n. cutaneus brachii posterior* (от *n. radialis*); 9 — *nn. pectorales laterales*; 10 — *nn. supraclaviculares* (от *pl. cervicalis*); 11 — *n. cutaneus brachii lateralis superior* (от *n. axillaris*); 6 — тыльная поверхность: 1 — *n. cutaneus brachii lateralis superior* (от *n. axillaris*); 2 — *n. cutaneus brachii posterior et lateralis inferior* (от *n. radialis*); 3 — *n. cutaneus antebrachii lateralis* (от *n. musculocutaneus*); 4 — *n. cutaneus antebrachii posterior* (от *n. radialis*); 5 — *r. superficialis n. radialis*; 6 — *n. medianus*; 7 — *r. cutaneus palmaris n. ulnaris*; 8 — *r. dorsalis n. ulnaris*; 9 — *n. cutaneus antebrachii medialis*; 10 — *n. cutaneus brachii medialis*; 11 — *rr. cutanei lateralis nn. intercostalium*; 12 — *nn. supraclaviculares* (*pl. cervicalis*).

При поражении мышечно-кожного нерва ослабляется сила сгибателей предплечья, снижается или исчезает рефлекс с двуглавой мышцы, появляются гипотония и атрофия передних мышц плеча, снижается чувствительность в зоне его разветвления. Этот нерв поражается при вывихе в плечевом суставе, переломе плеча, сдавлении во время сна или наркотоза, при ранениях, инфекционных заболеваниях и при длительных физических на-

грузках (плавание на спине, игра в теннис и т. п.).

Медиальный кожный нерв плеча (n. cutaneus brachii medialis). Формируется из медиального пучка плечевого сплетения и состоит из чувствительных волокон спинномозговых нервов $C_{VIII}-T_1$. Он проходит в подмышечной ямке медиально от a. axillaris и, располагаясь подкожно, снабжает медиальную поверхность плеча до локтевого сустава.

На уровне подмышечной ямки этот нерв нередко соединяется с прободящей ветвью второго грудного нерва (n. intercosto-brachialis). Один или оба этих нерва могут сдавливаться при хождении на костылях, а также при аневризме подмышечной артерии и при рубцовых процессах верхней трети плеча (по медиальной поверхности) после ранений. Клиническими признаками являются парестезии и боль по медиальной поверхности плеча, снижение болевой, тактильной и температурной чувствительности в зоне парестезий. Диагностике способствуют тесты поколачивания, пальцевого сдавления и элевационный.

Медиальный кожный нерв предплечья (n. cutaneus antebrachii medialis). Нерв формируется чувствительными волокнами спинномозговых нервов $C_{VIII}-T_1$, отходит от медиального пучка плечевого сплетения и проходит в подмышечной ямке рядом с локтевым нервом. На уровне верхней части плеча он располагается медиально от плечевой артерии рядом с v. basilica, вместе с которой прободает фасцию и становится подкожным. Так он спускается до медиальной поверхности предплечья и иннервирует кожу почти всей медиальной поверхности предплечья от локтя до лучезапястного сустава. Нерв может повреждаться в месте прободения фасции в верхней трети плеча или при рубцовых процессах по медиальной поверхности средней и нижней трети плеча (после ранений, ожога, операций). Клиническая картина характеризуется нарастающими болями, онемением и покалыванием по медиальной поверхности предплечья, гипалгезией в этой зоне.

Срединный нерв (n. medianus). Этот нерв формируется волокнами спинномозговых нервов C_V-C_{VIII} и T_1 , двумя ко-

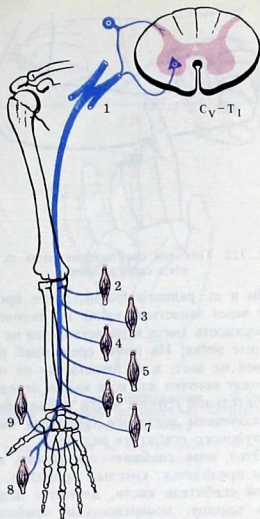


Рис. 121. Формирование срединного нерва и иннервируемые им мышцы.

1 — соединение средних ветвей внутреннего и наружного стволов плечевого сплетения; 2 — m. pronator teres; 3 — m. flexor carpi radialis; 4 — n. flexor digitorum profundus; 5 — n. flexor pollicis longus; 6 — n. pronator quadratus; 7 — m. abductor pollicis brevis; 8 — m. opponens pollicis; 9 — m. flexor pollicis brevis (caput superficiale).

решками отходит от медиального и латерального вторичных пучков плечевого сплетения (рис. 121, a). Эти два корешка охватывают спереди подмышечную артерию, соединяются в общий ствол, который ниже располагается в sulcus bicipitalis medialis вместе с плечевой артерией. В локтевом сгибе нерв подходит под мышцы — круглый пронатор и поверхностный сгибатель пальцев. На предплечье нерв идет между поверхностным и глубоким сгибателями пальцев, затем в одноименной бороздке (sulcus medianus). Проксимальнее лучезапястного сустава срединный нерв лежит поверхностно между сухожилиями m. flexor carpi ra-

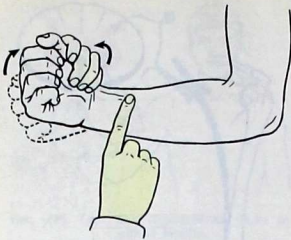


Рис. 122. Тест для определения силы *m. flexor carpi radialis*.

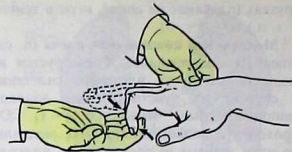


Рис. 123. Тест для определения силы *m. flexor digitorum sublimis*.

dialis и *m. palmaris longus*, далее проходит через запястный канал на ладонную поверхность кисти и разветвляется на конечные ветви. На плече срединный нерв ветвей не дает, а на предплечье от него отходят веточки для всех мышц передней сгибательной группы кисти и пальцев за исключением локтевого сгибателя кисти и глубокого сгибателя пальцев.

Этот нерв снабжает следующие мышцы предплечья: круглый пронатор, лучевой сгибатель кисти, длинную ладонную мышцу, поверхностный сгибатель пальцев, длинный сгибатель большого пальца, глубокий сгибатель пальцев, квадратную мышцу.

Круглый пронатор пронирует предплечье и способствует его сгибанию (иннервируется сегментом $C_{VI}-C_{VII}$).

Лучевой сгибатель кисти (иннервируется сегментом $C_{VI}-C_{VII}$) сгибает и отводит кисть. Тест для определения его силы: предлагают согнуть и отвести кисть; обследующий оказывает сопротивление этому движению и пальпирует напряженное сухожилие в области лучезапястного сустава (рис. 122).

Длинная ладонная мышца (иннервируется сегментом $C_{VII}-C_{VIII}$) напрягает ладонный апоневроз и сгибает кисть.

Поверхностный сгибатель пальцев (иннервируется сегментом $C_{VII}-T_1$) сгибает среднюю фалангу II-V пальцев. Тест для определения его силы: обследуемому предлагают сгибать средние фаланги II-V пальцев при фиксированных основных; обследующий оказывает сопротивление этому движению (рис. 123).

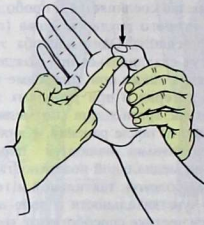

Рис. 124. Тест для определения силы *m. flexor pollicis longi*.

В верхней трети предплечья от срединного нерва отходит ветвь — *p. interosseus antebrachii volaris* (межкостный нерв предплечья ладонной стороны), которая снабжает 3 мышцы. Длинный сгибатель большого пальца (иннервируется сегментом $C_{VI}-C_{VIII}$) — сгибает ногтевую фалангу I пальца. Тесты для определения его силы: а) обследуемому предлагают сгибать ногтевую фалангу I пальца; обследующий фиксирует проксимальную фалангу I пальца и препятствует этому движению (рис. 124); б) обследуемому предлагают сжать кисть в кулак и крепко прижать ногтевую фалангу I пальца к средней фаланге III пальца; обследующий пытается разогнуть ногтевую фалангу I пальца.

Глубокий сгибатель пальцев (иннервируется сегментом $C_{VII}-T_1$); веточки срединного нерва снабжают сгибатель II и III пальцев (снабжение IV и V пальцев — от *p. ulnaris*).

Тесты для определения его силы различны. Парез легкой степени можно выявить следующим тестом: обследуемому

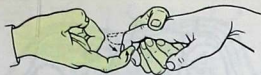

Рис. 125. Тест для определения силы *m. flexor digitorum profundus*.

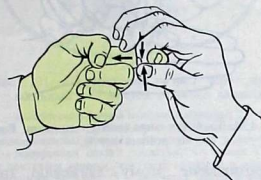


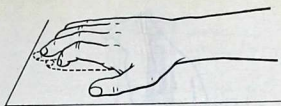
Рис. 126. Тест для определения силы *m. flexor digitorum profundus* с участием *m. adductor pollicis*.

предлагают согнуть ногтевую фалангу II пальца; обследующий фиксирует проксимальную и среднюю фаланги в разогнутом состоянии и оказывает сопротивление этому движению (рис. 125).

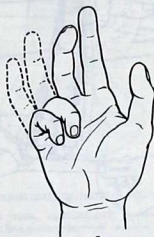Для определения пареза глубокого сгибателя пальцев применяют другой тест с участием мышцы, приводящей большой палец кисти: обследуемому предлагают плотно прижать ногтевую фалангу указательного пальца к ногтевой фаланге большого пальца; обследующий пытается разъединить пальцы (рис. 126).

Проведение тестов для определения действия этой мышцы возможно и без активного участия обследуемого: в горизонтальном положении кисти с опорой — кисть и предплечье обследуемого ладонью вниз укладываются и прижимаются к столу, ему предлагают сделать царапающие движения II и III пальцами (рис. 127, а) и без опоры — предлагают сложить пальцы в кулак. При параличе этой мышцы складывание осуществляется без участия II—III пальцев (рис. 127, б).

Квадратная мышца (иннервируется сегментом $C_{VI}-C_{VIII}$) пронирует предплечье. Тест для определения силы этой мышцы и круглого пронатора: обследуемому предлагают из положения супинации (рис. 128, а) пронировать предвари-



а



б

Рис. 127. Тесты для определения действия *m. flexor digitorum profundus* без активного участия обследуемого.

а — с опорой ладони на горизонтальную поверхность; б — без опоры кисти.

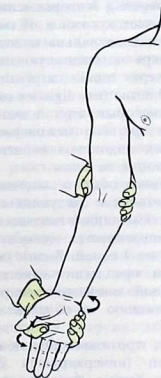


Рис. 128. Тест для определения силы *mm. pronatoris quadrati, pronatoris tertii*.

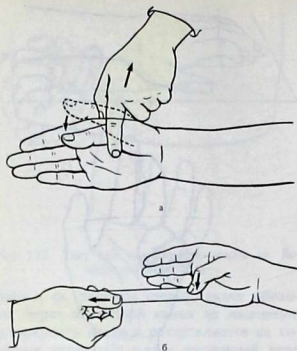


Рис. 129. Тесты для определения силы *m. opponens pollicis*.

а — пальце-пальцевое исследование; б — с применением бумажной полоски.

тельно разогнутое предплечье; обследующий оказывает сопротивление этому движению (рис. 128, б).

Над лучезапястным суставом срединный нерв дает тонкую кожную ветвь (*ramus palmaris*), которая снабжает небольшой участок кожи в области возвышения большого пальца и ладони. Срединный нерв на ладонную поверхность выходит через *canalis carpi ulnaris* и делится на 3 ветви (*nn. digitales palmares communis*), которые идут вдоль первого, второго и третьего межпальцевых промежутков под ладонным апоневрозом по направлению к пальцам.

От первого общего ладонного нерва отходит веточка к следующим мышцам.

Короткая мышца, отводящая большой палец (иннервируется сегментом $C_{VI}-C_{VII}$), отводит I палец. *Тест для определения ее силы*: предлагают отвести I палец; обследующий оказывает сопротивление этому движению в области основания I пальца.

Мышца, противопоставляющая большой палец (иннервируется сегментом $C_{VI}-C_{VII}$). *Тесты для определения ее силы*: а) предлагают противопоставить I и V пальцы; обследующий оказывает

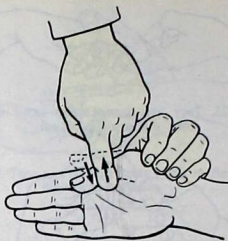

Рис. 130. Тест для определения силы *m. flexor pollicis brevis*.

сопротивление этому движению (рис. 129, а); б) предлагают сжать полоску плотной бумаги между I и V пальцами; обследующий испытывает силу прижатия (рис. 129, б).

Короткий сгибатель большого пальца (иннервируется сегментом $C_{VIII}-T_1$, поверхностная головка — *n. medianus*, глубокая головка — *n. ulnaris*), сгибает проксимальную фалангу I пальца. *Тест для определения ее силы*: предлагают согнуть проксимальную фалангу I пальца; обследующий оказывает сопротивление этому движению (рис. 130).

Функции червеобразных мышц (третьей и четвертой) исследуются вместе с другими мышцами, иннервируемыми ветвями локтевого нерва.

Общие ладонные нервы (3), в свою очередь, делятся на 7 собственных ладонных нервов пальцев, которые идут к обеим сторонам I—III пальцев и к лучевой стороне IV пальца кисти. Эти нервы снабжают кожу наружной части ладони, ладонной поверхности пальцев (I—III и половины IV), а также кожу дистальных фаланг II—III пальцев с тыльной стороны (см. рис. 120).

Следует отметить значительную вариабельность формирования и строения срединного нерва. У одних лиц этот нерв образуется высоко — в подмышечной впадине, у других низко — на уровне нижней трети плеча. Непостоянны и зоны его разветвления, особенно мышечных ветвей. Иногда они ответвляются от основного ствола в проксимальном или сред-

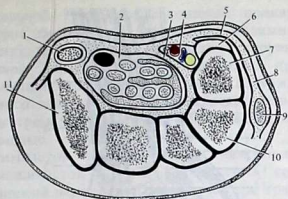


Рис. 131. Поперечный разрез через проксимальный ряд костей правого запястья.

1 — сухожилие длинной ладонной мышцы; 2 — запястный канал (с сухожилиями сгибателей пальцев, расположенных в своих синовиальных влагалищах); 3 — поперечная связка запястья; 4 — канал Гюйона (с локтевым нервом, локтевой артерией и сопровождающими венами); 5 — ладонная часть дорсальной аннулярной связки запястья; 6 — сухожилие локтевого сгибателя кисти; 7 — гороховидная кость; 8 — дорсальная аннулярная связка; 9 — сухожилие локтевого разгибателя кисти; 10 — трехгранная кость; 11 — ладьевидная кость.

нем участке запястного канала и прободают удерживатель сгибателей пальцев. На месте прободения связки мышечная ветвь срединного нерва залегает в отверстии — так называемом тенарном туннеле. Мышечная ветвь может ответвляться от основного ствола срединного нерва в запястном канале с локтевой его стороны, далее огибает ствол нерва спереди под удерживателем сгибателей и, прободая ее, направляется к мышцам тенара. В запястном канале срединный нерв находится под удерживателем сгибателей между синовиальными влагалищами сухожилия длинного сгибателя I пальца и влагалищами поверхностного и глубокого сгибателей пальцев (рис. 131).

Наружными топографическими ориентирами срединного нерва в области кисти могут служить кожные складки ладони, бугорок кости-трапеции и сухожилие длинной ладонной мышцы. У входа в запястный канал на уровне дистальной кожной складки ладони от внутреннего края гороховидной кости до локтевого края срединного нерва — в среднем 15 мм, а между внутренним краем трапеции и лучевым краем нерва — 5 мм. В области кисти проекция срединного нерва соответствует проксимальному концу линии кожной складки, ограничивающей

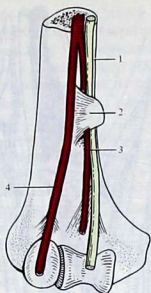


Рис. 132. Наднадмышелковый апофиз плеча.

1 — срединный нерв, смещаемый добавочным апофизом; 2 — наднадмышелковый апофиз; 3 — локтевая артерия; 4 — лучевая артерия.

возвышение большого пальца. Локтевой край срединного нерва всегда соответствует точке максимальной кривизны этой линии.

Учитывать эти анатомические детали необходимо как при диагностике, так и при лечении больных с синдромом запястного канала.

Участки возможной компрессии срединного нерва. На плече срединный нерв может сдавливаться в «наднадмышелковом кольце» или «плечевом канале». Этот канал существует только в тех случаях, когда плечевая кость имеет добавочный отросток, так называемый наднадмышелковый апофиз, который располагается на 6 см выше медиального надмышелка на середине расстояния между ним и передним краем плеча. От медиального надмышелка плеча до наднадмышелкового апофиза тянется фиброзный тяж. В результате образуется костно-связочный канал, через который проходят срединный нерв и плечевая или локтевая артерия. Существование наднадмышелкового апофиза изменяет путь срединного нерва. Нерв смещается кнаружи, достигая внутреннего желоба бицепса, и натягивается (рис. 132).

Срединный нерв может сдавливаться также в области предплечья, где он проходит 2 фиброзно-мышечных туннеля

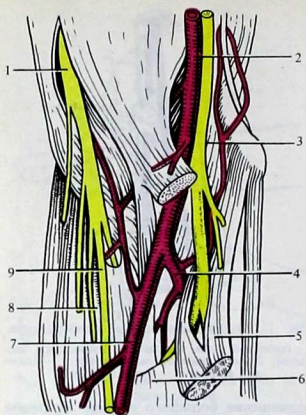


Рис. 133. Срединный нерв при прохождении через бутоньерку круглого пронатора (передняя поверхность правого локтевого сустава).

1 — лучевой нерв; 2 — плечевая артерия; 3 — срединный нерв; 4 — локтевая артерия; 5 — круглый пронатор (его два пучка образуют мышечную бутоньерку, через которую проходит срединный нерв); 6 — аркада поверхностного сгибателя пальцев; 7 — лучевая артерия; 8 — передняя ветвь лучевого нерва; 9 — задняя ветвь лучевого нерва.

(мышечная бутоньерка круглого пронатора и аркада поверхностного сгибателя пальцев). Два верхних пучка круглого пронатора (надмышцелковый — изнутри и венечный — снаружи) образуют кольцо, проходя через которое срединный нерв отделяется от расположенной латерально от него плечевой артерии (рис. 133). Несколько ниже нерв, сопровождаемый локтевой артерией и венами, проходит через аркаду поверхностного сгибателя пальцев. Аркада располагается в наиболее выпуклой части косой линии луча, на внутреннем склоне венечного отростка. Анатомической основой для раздражения нерва является гипертрофия круглого пронатора либо, иногда, — необычно толстый апоневротический край поверхностного сгибателя пальцев.

Следующий уровень возможной компрессии срединного нерва — запястье.

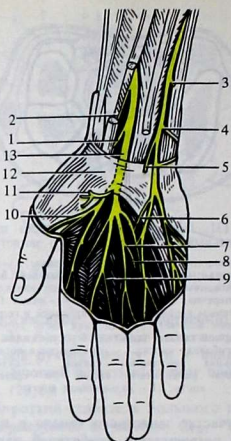


Рис. 134. Нервы ладонной поверхности правой кисти и их топография в запястном канале.

1, 2 — ветви срединного нерва к капсуле лучезапястного сустава; 3 — тыльная ветвь локтевого нерва; 4 — петля локтевого нерва, охватывающая локтевой сгибатель запястья; 5 — глубокая ветвь локтевого нерва; 6 — ветвь к короткому сгибателю V пальца; 7, 8, 9 — ветви срединного нерва к I, II и III червеобразным мышцам; 10 — добавочная ветвь к короткому сгибателю большого пальца кисти; 11 — ветвь к мышечному возвышению большого пальца; 12 — удерживатель сгибателя; 13 — срединный нерв.

Здесь расположен запястный канал, дно и боковые стенки которого образуют кости запястья, а крышу — поперечная запястная связка. Через канал проходят сухожилия сгибателей пальцев, а между ними и поперечной запястной связкой — срединный нерв (рис. 134). Утолщение сухожилий сгибателей пальцев или поперечной запястной связки может привести к компрессии срединного нерва и питающих его сосудов.

Поражения срединного нерва развиваются и при некоторых заболеваниях с пролиферацией соединительной ткани (эндокринные заболевания и расстройства — токсикозы при беременности, недостаточность функции яичников, сахарный диабет, акромегалия, микседема и др.); диффузных заболеваниях соеди-

тельной ткани (ревматоидный полиартерит, системная склеродермия, полимиозит); заболеваниях, связанных с нарушением обмена веществ — подагра; при местных поражениях стенок и содержимого запястного канала (краткосрочные экстремальные нагрузки или менее интенсивные продолжительные нагрузки у гимнастов, доярок, прачек, вязальщиц, машинисток и др.). Кроме того, срединный нерв может поражаться при травме, ранениях, артрозах запястья и суставов пальцев, воспалительных процессах содержимого запястного канала (тендовагиниты, укусы насекомых). Возможно поражение срединного нерва при псевдотуморозной гиперплазии и опухолях запястного канала (липоматозная гиперплазия срединного нерва в области канала, нейрофиброматоз Реклингаузена, экстра-невральные ангиомы, миеломная болезнь) и при аномалиях строения скелета, мышц и сосудов в области запястного канала.

Синдромы поражения срединного нерва на разных уровнях. *Синдром наднадмышцелкового-локтевого желоба* — это туннельный синдром, который характеризуется болью, парестезиями и гипестезией в зоне иннервации срединного нерва, слабостью сгибателей кисти и пальцев мышц, противопоставляющих и отводящих большой палец. Болезненные ощущения провоцируют разгибание предплечья и пронацию в сочетании с форсированным сгибанием пальцев. Наднадмышцелковый апофиз встречается в популяции примерно у 3% лиц. Синдром наднадмышцелкового апофиза возникает редко.

Синдром круглого пронатора — компрессия срединного нерва при его прохождении как через кольцо круглого пронатора, так и через аркаду поверхностного сгибателя пальцев. Клиническая картина включает в себя парестезии и боли в пальцах и кисти. Боли нередко иррадируют на предплечье, реже — на предплечье и плечо. Гипестезия выявляется не только в пальцевой зоне иннервации срединного нерва, но и на внутренней половине ладонной поверхности кисти. Часто обнаруживается парез сгибателей пальцев, а также противопоставляющей мы-

шцы и короткой отводящей мышцы I пальца. Постановке диагноза помогают выявление местной болезненности при надавливании в области круглого пронатора и возникновение при этом парестезий в пальцах, а также элевационный и турникетный тесты.

Синдром запястного канала. В клинической картине при синдроме запястного канала парестезии и боли в пальцах являются основными симптомами. Боли нередко иррадируют в область предплечья, реже — в область плеча. Гипестезия ограничивается ладонной поверхностью I пальца, тыльной и ладонной поверхностью II—IV пальцев. Чувствительность на ладонной поверхности кисти не нарушается, так как кожная ветвь к внутренней половине ладони отходит от основного ствола срединного нерва несколько выше запястья и поэтому не сдавливается. В отличие от синдрома круглого пронатора при компрессии срединного нерва в запястном канале сгибателей пальцев не выявляется. На уровне запястья от срединного нерва отходит двигательная ветвь, иннервирующая мышцы наружной части тенара I пальца — противопоставляющую, короткую отводящую и короткий сгибатель большого пальца. Последняя мышца имеет двойную иннервацию от срединного и локтевого нерва, поэтому при синдроме запястного канала четко выявляется только слабость противопоставления и отведения большого пальца. Нередко возникает гипотрофия возвышения I пальца (рис. 135). Гипергидроз в кисти возникает при этом заболевании чаще, чем гипогидроз. Основными диагностическими тестами являются запястный сгибательный тест и симптом поколачивания по проекции срединного нерва на уровне запястья. Дополнительное диагностическое значение имеют турникетный и элевационный тесты.

Дифференциальный диагноз различных топографических вариантов таких синдромов по ходу срединного нерва основывается на уточнении зоны парестезий, гипалгезии, участия соответствующих мышц (парез, гипотрофия), данных, полученных при поколачивании и сдавлении по ходу нерва, а также электрофизио-

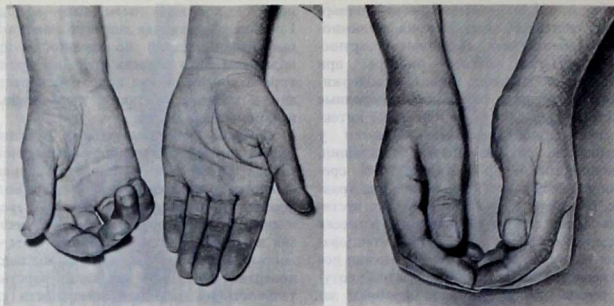


Рис. 135. Атрофия мышц тенара при синдроме запястного канала.
а — вид спереди; б — вид сбоку.

логических. В клинической картине наибольший удельный вес занимают парестезии в дистальных отделах рук. В ранние сроки заболевания первыми появляются ночные парестезии с большим постоянством и интенсивностью. Больные просыпаются с ощущением онемения и покалывания преимущественно во II—III пальцах или всей кисти. В начальной фазе заболевания эпизоды парестезий бывают по 1—2—3 раза за ночь и исчезают через несколько минут после пробуждения. Затем ночные парестезии становятся частыми и тягостными, нарушающими сон. Содействуют ночным парестезиям длительный напряженный ручной труд в течение дня и положение рук на грудной клетке. Если больной с двусторонним туннельным синдромом во время сна поворачивается на бок, то парестезии раньше появляются в лежащей выше верхней конечности. Прекратить парестезии удается при потирании и встряхивании кисти, поколачивании или свешивании верхних конечностей за край постели, при ходьбе с махательными движениями.

В последующей фазе заболевания присоединяются и дневные парестезии. Провоцирует дневные парестезии интенсивный ручной труд с длительным напряжением мышц сгибателей пальцев (доски, переноска тяжестей, монтажные

работы на конвейере, письмо и т. п.), а также движения верхними конечностями в поднятом положении (маляры, электрикомтеры и др.).

Во время приступа парестезий большинство больных испытывают и боли в соответствующей верхней конечности неотчетливой локализации, преимущественно в дистальном отделе ее (пальцы, кисть, предплечье). Иногда боль распространяется в проксимальном направлении — до плечевого сустава. Боль носит тупой, ноющий характер и ощущается в глубоких тканях. По мере прогрессирования заболевания она усиливается и постепенно становится чрезвычайно выраженной, жгучей.

Ранним симптомом туннельного синдрома является утреннее онемение кистей, которое возникает раньше парестезий и боли. После сна больные ощущают одеревенение и припухлость кистей и пальцев рук, но отчетливо видимых признаков отека нет. Утреннее онемение кистей постепенно ослабевает и проходит через 20—60 мин. Наиболее частые варианты локализации нарушений чувствительности — ладонная поверхность III (92% больных) и II пальцев (71% больных). У половины больных наблюдается гипалгезия кожи IV пальца, а у 40% — I пальца.

Двигательные нарушения при синдро-

ме запястного канала появляются в поздней стадии поражения ветвей срединного нерва. Вначале выявляется парез соответствующих мышц, а спустя 2—3 нед становится заметной и их атрофия (в первую очередь атрофируются мышцы тенара). Для клинического анализа двигательных нарушений большое значение имеют варианты индивидуальной иннервации мышц тенара. При динамометрии сила сжатия на стороне туннельного синдрома меньше на 10—25 кг по сравнению со здоровой кистью.

Вегетативные расстройства при синдроме запястного канала встречаются часто и проявляются акроцианозом или побледнением (спазм сосудов пальцев), нарушением потоотделения (гипер- или гипогидроз, определяемые по нингидриновым дактилограммам), изменением трофики кожи и ногтей (гиперкератоз рогового слоя ладони, помутнение ногтевой пластинки и т. п.). Вазомоторные нарушения проявляются в повышенной чувствительности к холоду, похолодении кисти в периоды приступа парестезий, изменении окраски кожи пальцев. При значительной выраженности таких проявлений приходится проводить дифференциальный диагноз с болезнью Рейно. Затихание клинических проявлений после локальных инъекций гидрокортизона или после хирургической декомпрессии карпального канала подтверждает патогенетическую связь их с туннельным синдромом.

Наиболее часто синдром запястного канала приходится дифференцировать от неврологических проявлений шейного остеохондроза при дискогенном (спондилогенном) поражении спинномозговых корешков $C_{VI}-C_{VII}$. Оба варианта неврологической патологии встречаются часто в одинаковых возрастных группах и нередко возможно сосуществование этих заболеваний у одного и того же больного. Можно выделить следующие дифференциально-диагностические признаки:

1. Спондилогенный корешковый синдром сопровождается вертебральными симптомами (сглаженность шейного лордоза, ограничение подвижности этого отдела позвоночника, болезненность паравертебральных точек при пальпации,

спонтанная боль в области шеи — цервикалгия), напряжением паравертебральных мышц. Эти симптомы отсутствуют у больных с синдромом запястного канала.

2. Различны локализация нарушений чувствительности и последовательность распространения боли и парестезий. Расстройство болевой и тактильной чувствительности при синдроме запястного канала наблюдаются только в области дистальных фаланг тыльной поверхности пальцев, а при корешковом синдроме гипестезия распространяется на всю кисть и предплечье в зоне дерматома. Для шейного остеохондроза характерно возникновение боли и парестезий от области позвоночного столба и плечевого пояса с распространением в дистальном направлении. При синдроме запястного канала парестезии и боли начинаются в дистальном отделе верхней конечности. Только при значительном нарастании интенсивной боли она распространяется в проксимальном направлении до локтевого сустава и не выше плечевого сустава.

3. Двигательные нарушения при шейном корешковом синдроме распространяются на мышцы соответствующего миотома (эти мышцы расположены на кисти, предплечье и плече), снижаются глубокие рефлексы на руке. При синдроме запястного канала выявляются парез и гипотрофия только мышц тенара.

4. Тесты, провоцирующие парестезии в верхних конечностях, почти всегда вызывают парестезии в кисти и пальцах при синдроме запястного канала и отсутствуют при шейном остеохондрозе.

5. Локальные инъекции гидрокортизона в зону запястного канала устраняют боли и парестезии при этом туннельном синдроме. При шейном остеохондрозе такие инъекции неэффективны.

Рентгенологические находки шейного остеохондроза должны трактоваться только с учетом особенностей клинической картины, так как у $2/3$ больных с синдромом запястного канала также обнаруживаются рентгенологические признаки дегенеративно-дистрофического изменения в шейном отделе позвоночника.

Нередко приходится дифференцировать синдром запястного канала от спон-

дилогенного синдрома лестничной мышцы (синдром Наффигера), при котором парестезии и боли распространяются на всю верхнюю конечность, а после ночного сна заметны отечность (пастозность) руки, ее цианотичность. Может снижаться пульсация лучевой артерии при глубоком вдохе и пробе Эдсона. Гипестезия возникает не только на коже кисти, но и на предплечье, плече. Снижается сгибательно-локтевой рефлекс. Болезненны пальпация и напряжение передней лестничной мышцы. Все эти симптомы отсутствуют при синдроме запястного канала.

При двустороннем синдроме запястного канала следует исключить проявления полиневрита (токсический, токсико-инфекционный), эндогенный (дизметаболический), полинейропатии (диабетической, нефрогенной), вибрационной болезни.

Местные боли с иррадиацией их в дистальном и проксимальном направлениях от кисти бывают при поражении связок и сухожильных влагалищ. Иррадиация боли создает ложное впечатление о вовлечении в процесс нервов всей кисти. С синдромом запястного канала эту группу заболеваний сближает общий механизм развития болезни — перенапряжение сухожилий и мышц кисти. Часто отмечается сочетание поражения связок, влагалищ сухожилий и срединного нерва. При нем следует выделить компонент поражения ветвей срединного нерва и компонент поражения сухожилий и перистальных образований.

Часто встречается болезнь де Кервена (стилоидит лучевой кости), при которой боль распространяется на кисть и I палец. Однако боль при этом локализуется по лучевой поверхности кисти и I пальца, чего не наблюдается при синдроме запястного канала. При болезни де Кервена боль наиболее выражена в области шиловидного отростка лучевой кости. Она провоцируется ульнарным отведением кисти; амплитуда такого отведения ограничена. Для верификации диагноза проводят рентгенографию области шиловидного отростка с целью выявления отека мягких тканей и локального утолщения тыльной связки ладони над шиловидным отростком. При болезни де Кервена па-

рестезии возникают редко и связаны со вторичным вовлечением поверхностной ветви лучевого нерва. В этих случаях гипестезия распространяется на дорсальную поверхность кисти, чего не наблюдается при синдроме запястного канала.

Боли и нарушения движений пальцев возникают при стенозирующем лигаментите сухожильных влагалищ сгибателей пальцев. В начале заболевания боль бывает у основания пальцев, иногда распространяется боль на тыльную поверхность кисти и I—II пальцев, что может создать ложное представление о вовлечении ветвей срединного нерва. При дифференциальном диагнозе учитывается, что боли усиливаются при сгибании и разгибании пальцев. К усилению боли приводит и пальпация этой области или давление на основание пальцев рабочим инструментом. В более поздней стадии затрудняется подвижность в межфаланговых суставах («зашелкивающиеся пальцы»), дифференциальная диагностика становится нетрудной.

Синдром интерметакарпального канала возникает при поражении общего пальцевого нерва (n. digitalis communis) на уровне головок метакарпальных костей, который находится в специальном интерметакарпальном канале. При многократном форсированном разгибании пальцев в основной фаланге может развиваться компрессионно-ишемическое поражение этого нерва. Боль при этом локализуется в области тыльной поверхности кости и распространяется на межпальцевую зону. В фазе обострения эти боли нередко иррадируют в проксимальном направлении, а также и в дистальные отделы предплечья. Сходная локализация болевых ощущений наблюдается и при обострении синдрома запястного канала, что может служить причиной ошибочного определения уровня поражения срединного нерва. При пальпации между головками метакарпальных костей возникают проекционные парестезии и боли в обратных друг к другу поверхностях пальцев. В развернутой стадии заболевания здесь же определяется зона гипалгезии. Такие локальные симптомы не наблюдаются у больных с синдромом запястного канала.

Синдром переднего межкостного нерва развивается при поражении ветви срединного нерва ниже круглого пронатора. В таких случаях малая дистальная ветвь этого нерва прилежит сначала к передней межкостной мембране, затем к тыльной поверхности надкостницы внутренней части лучевой кости, где делится на ряд конечных тонких веточек, проникающих в тыльную запястную связку и капсулу суставов запястья. Передний межкостный нерв иннервирует спереди лучезапястный и межзапястный суставы.

При поражении конечной ветви переднего межкостного нерва возникает боль в области запястья. Для диагностики этой нейропатии можно проводить новокаиновую блокаду нерва. Игла через мышцу — круглый пронатор — вводится до соприкосновения с костью, и затем кончик иглы слегка отводится к центру в направлении межкостной мембраны. После анестезии временно прекращается боль в запястье и улучшается функция кисти. Диагностике помогает и запястный гиперэкстензионный тест.

При повреждении общего ствола срединного нерва развиваются паралич и атрофия всех иннервируемых мышц, утрачивается возможность сгибания I и II пальцев, противопоставления I пальца V (пятому). Это затрудняет схватывание предметов. Изменяется положение I пальца, он располагается в одной плоскости с остальными. Атрофия мышц тенара приводит к уплощению ладони, и кисть приобретает патологическую форму, напоминающую обезьянью лапу («обезьянья кисть») (рис. 136). Зона расстройства чувствительности из-за перекрытия соседними нервами меньше, чем территория болевых ощущений, и в основном локализуется на лучевой половине ладонной поверхности кисти и тыле дистальных фаланг II—III пальцев. Глубокая чувствительность утрачивается в конечном межфаланговом суставе II пальца. Нередки выраженные вазомоторные и трофические расстройства в области кожи кисти и ногтей (покраснение или побледнение, гипергидроз или ангидроз, гиперкератоз или истончение кожи, помутнение ногтей, язвы ногтевой фаланги II пальца). При частичном пора-

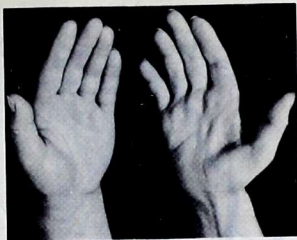


Рис. 136. «Обезьянья» кисть при поражении срединного нерва.

жении срединного нерва бывает каузалгическая боль и *hypesthesia dolorosa*, что связано с наличием в составе этого нерва симпатических волокон. При выраженном каузалгическом синдроме развивается рефлекторная защитная иммобилизация конечностей с анталгической контрактурой.

Лучевой нерв (n. radialis). Нерв образуется из заднего пучка плечевого сплетения и является производным ventральных ветвей C_5-C_{VIII} спинномозговых нервов (рис. 137). По задней стенке подмышечной впадины нерв спускается вниз, находясь сзади подмышечной артерии и располагаясь последовательно на брюшке подлопаточной мышцы и на сухожилиях широчайшей мышцы спины и большой круглой мышцы. Достигнув плечемышечного угла между внутренней частью плеча и нижним краем задней стенки подмышечной впадины, лучевой нерв прилегает к плотной соединительнотканной ленте, образованной соединением нижнего края широчайшей мышцы спины и задней сухожильной части длинной головки трехглавой мышцы плеча. Здесь находится место возможной, особенно внешней, компрессии лучевого нерва. Далее нерв лежит непосредственно на плечевой кости в борозде лучевого нерва, иначе называемой спиральным желобом. Эта борозда ограничена местами прикрепления к кости наружной и внутренней головок трехглавой мышцы плеча. Так образуется канал лучевого нерва, называемый также спиральным, плечелучевым

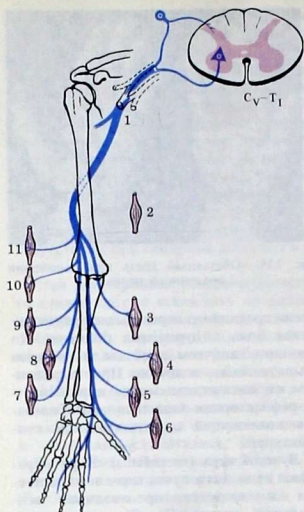


Рис. 137. Топография лучевого нерва.

1 — задний ствол плечевого сплетения; 2 — m. triceps brachii; 3 — m. supinator; 4 — m. abductor pollicis longus; 5 — m. extensor pollicis longus et brevis; 6 — m. extensor indicis; 7 — m. extensor digiti minimi; 8 — m. extensor carpi ulnaris; 9 — m. extensor digitorum; 10 — m. extensor carpi radialis brevis et longus; 11 — m. brachioradialis.

или плечемышечным каналом. В нем нерв описывает спираль вокруг плечевой кости, проходя изнутри и кзади в передненаружном направлении. Спиральный канал — второе место потенциальной компрессии лучевого нерва. От него на плече подходят ветви к трехглавой мышце плеча и локтевой мышце. Эти мышцы разгибают верхнюю конечность в локтевом суставе. *Тест для определения их силы:* обследуемому предлагают разогнуть предварительно несколько согнутую в локтевом суставе конечность; обследующий оказывает сопротивление этому движению и пальпирует сокращенную мышцу (рис. 138).

Лучевой нерв на уровне наружного

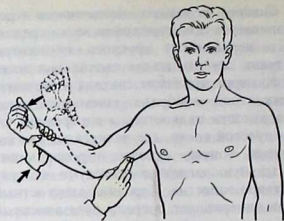


Рис. 138. Тест для определения силы m. triceps brachii.

края плеча на границе средней и нижней третей плеча изменяет направление своего хода, поворачивает вперед и прободает наружную межмышечную перегородку, переходя в передний отсек плеча. Здесь нерв особенно уязвим при сдвлевении. Ниже нерв проходит через начальную часть плечелучевой мышцы, иннервирует ее и длинный лучевой разгибатель кисти и опускается между нею и плечевой мышцей.

Плечелучевая мышца (иннервируется сегментом $C_V - C_{VII}$) сгибает верхнюю конечность в локтевом суставе и пронирует предплечье из положения супинации до срединного положения. *Тест для определения ее силы:* обследуемому предлагают согнуть конечность в локтевом суставе и одновременно пронировать предплечье из положения супинации до среднего положения между супинацией и пронацией; обследующий оказывает сопротивление этому движению и пальпирует сокращенную мышцу (рис. 139).

Длинный лучевой разгибатель кисти (иннервируется сегментом $C_V - C_{VII}$) разгибает и отводит кисть. *Тест для определения силы мышцы:* предлагают разогнуть и отвести кисть; обследующий оказывает сопротивление этому движению и пальпирует сокращенную мышцу (рис. 140). Пройдя плечевую мышцу, лучевой нерв пересекает капсулу локтевого сустава и подходит к супинатору. В локтевой области на уровне наружного надмыщелка плеча или же на несколько сантиметров выше или ниже него основной ствол лучевого нерва делится на поверх-

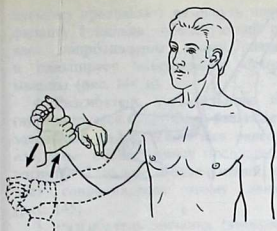


Рис. 139. Тест для определения силы *m. brachioradialis*.

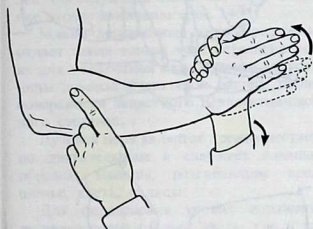


Рис. 140. Тест для определения силы *mm. extensorium carpi radialis longi et brevis*.

ностную и глубокую ветви. Поверхностная ветвь идет под плечелучевой мышцей на предплечье. В его верхней трети нерв располагается кнаружи от лучевой артерии и над шиловидным отростком луча проходит через промежуток между костью и сухожилием плечелучевой мышцы на тыльную поверхность нижнего конца предплечья. Здесь эта ветвь делится на 5 тыльных пальцевых нервов (*nn. digitales dorsales*). Последние разветвляются в лучевой половине тыльной поверхности кисти от ногтевой фаланги I, средней фаланги II и лучевой половины III пальца.

Глубокая ветвь лучевого нерва входит в щель между поверхностным и глубоким пучками супинатора и направляется на тыльную поверхность предплечья. Плотный фиброзный верхний край поверхностного пучка супинатора называют

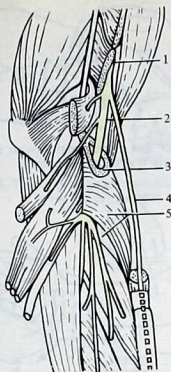


Рис. 141. Прохождение задней ветви правого лучевого нерва через супинатор (вид снаружи).

1 — лучевой нерв; 2 — задняя ветвь лучевого нерва; 3 — аркада Фрозе; 4 — передняя ветвь лучевого нерва; 5 — супинатор.

аркадой Фрозе. Под аркадой Фрозе находится также место наиболее вероятного возникновения туннельного синдрома лучевого нерва. Проходя через канал супинатора (рис. 141), этот нерв прилежит к шейке и телу лучевой кости и затем выходит на тыльную поверхность предплечья, под коротким и длинным поверхностными разгибателями кисти и пальцев. Перед выходом на тыл предплечья эта ветвь лучевого нерва снабжает следующие мышцы:

1. Короткий лучевой разгибатель запястья (иннервируется сегментом $C_{VI}-C_{VII}$) участвует в разгибании кисти.

2. Супинатор (иннервируется сегментом $C_{V}-C_{VIII}$) вращает и супинирует предплечье. Тест для определения силы этой мышцы: исследуемому предлагают из положения пронации супинировать разогнутую в локтевом суставе конечность; обследующий оказывает сопротивление этому движению.

На тыльной поверхности предплечья глубокая ветвь лучевого нерва иннервирует следующие мышцы:

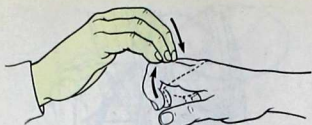

Рис. 142. Тест для определения силы *m. extensor digitorum communis*.

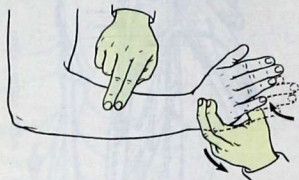


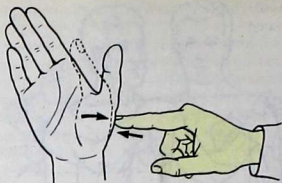
Рис. 143. Тест для определения силы *m. extensor carpi ulnaris*.

1. Разгибатель пальцев кисти (иннервируется сегментом $C_V - C_{VIII}$) разгибает основные фаланги II—V пальцев и одновременно кисть. *Тест для определения ее силы:* обследуемому предлагают разогнуть основные фаланги II—V пальцев, когда средние и ногтевые согнуты; обследующий оказывает сопротивление этому движению (рис. 142).

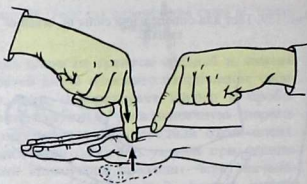
2. Локтевой разгибатель кисти (иннервируется сегментом $C_{VI} - C_{VIII}$) разгибает и приводит кисть. *Тест для определения его силы:* обследуемому предлагают разогнуть и привести кисть; обследующий оказывает сопротивление этому движению и пальпирует сокращенную мышцу (рис. 143). Продолжением глубокой ветви локтевого нерва является тыльный межкостный нерв предплечья. Он проходит между разгибателями большого пальца до лучезапястного сустава и посылает веточки к следующим мышцам:

1. Длинная мышца, отводящая большой палец кисти (иннервируется сегментом $C_{VI} - C_{VIII}$), отводит I палец. *Тест для определения ее силы:* обследуемому предлагают отвести и слегка разогнуть I палец; обследующий оказывает сопротивление этому движению (рис. 144, а).

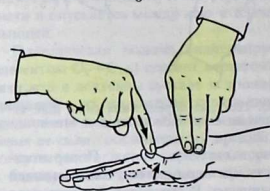
2. Короткий разгибатель большого



а



б



в

Рис. 144. Тесты для определения силы *m. abductor pollicis longi* (а), *m. extensor pollicis brevis* (б), *m. extensor pollicis longi* (в).

пальца (иннервируется $C_{VI} - C_{VIII}$) разгибает основную фалангу I пальца и отводит его. *Тест для определения его силы:* обследуемому предлагают разогнуть основную фалангу I пальца; обследующий оказывает сопротивление этому движению и пальпирует напряженное сухожилие мышцы (рис. 144, б).

3. Длинный разгибатель большого пальца (иннервируется сегментом $C_{VII} - C_{VIII}$) разгибает ногтевую фалангу I пальца. *Тест для определения его силы:* обследуемому предлагают разогнуть ногтевую фалангу I пальца; обследующий оказывает сопротивление этому движению и пальпирует напряженное сухожилие мышцы (рис. 144, в).

дуюмому предлагают разогнуть ногтевую фалангу I пальца; обследующий оказывает сопротивление этому движению и пальпирует напряженное сухожилие мышцы (рис. 144, в).

4. Разгибатель указательного пальца (иннервируется $C_{VII}-C_{VIII}$) разгибает указательный палец. *Тест для определения его силы:* обследуемому предлагают разогнуть II палец; обследующий оказывает сопротивление этому движению (рис. 145).

5. Разгибатель мизинца (иннервируется сегментом $C_{VI}-C_{VII}$) разгибает V палец. *Тест для определения его силы:* обследуемому предлагают разогнуть V палец; обследующий оказывает сопротивление этому движению (рис. 146).

Задний межкостный нерв предплечья отдает также тонкие чувствительные ветви для межкостной перегородки, надкостницы лучевой и локтевой костей, задней поверхности запястного и запястно-пястного суставов.

Лучевой нерв является преимущественно двигательным и снабжает главным образом мышцы, разгибающие предплечье, кисть, пальцы.

Для определения уровня поражения лучевого нерва следует знать, где и как от него отходят двигательные и чувствительные ветви. Задний кожный нерв плеча ответвляется в область подмышечного выхода. Он снабжает тыльную поверхность плеча почти до локтевого отростка. Задний кожный нерв предплечья отделяется от основного ствола нерва в плечеподмышечном углу или в спиральном канале. Независимо от места ответвления эта ветвь всегда проходит через спиральный канал, иннервируя кожу задней поверхности предплечья. Ветви к трем головкам трехглавой мышцы плеча отходят в области подмышечной ямки, плечеподмышечного угла и спирального канала. Ответвления к плечелучевой мышце, как правило, отходят ниже спирального канала и выше наружного надмышелка плеча. Ветви к длинному лучевому разгибателю запястья обычно отходят от основного ствола нерва, хотя и ниже ветвей к предыдущей мышце, но выше супинатора. Ветви к короткому лучевому разгибателю запястья могут отходить от лучево-

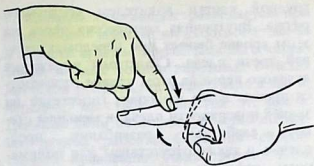


Рис. 145. Тест для определения силы *m. extensoris indicis proprii*.

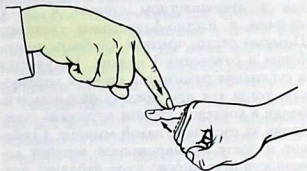


Рис. 146. Тест для определения силы *m. extensoris digiti quinti proprii*.

го нерва, его поверхностной или глубокой ветвей, но также обычно выше входа в канал супинатора. Нервы к супинатору могут ответвляться выше или на уровне этой мышцы. В любом случае по меньшей мере часть из них проходит в канале супинатора.

Уровни поражений лучевого нерва. На уровне плечеподмышечного угла лучевой нерв и отошедшие от него в подмышечной ямке ветви к трехглавой мышце плеча могут придавливаться к плотным сухожилиям широчайшей мышцы спины и большой грудной мышцы в сухожильном углу области подмышечного выхода. Этот угол ограничен сухожилиями двух указанных мышц и длинной головкой трехглавой мышцы плеча. Здесь внешняя компрессия нерва может происходить, например, из-за неправильного пользования костылем — так называемый «костыльный» паралич. Нерв может также сдавливаться спинкой стула у канцелярских работников или краем операционного стола, над которым свешивается плечо во время операции. Известно сдавление этого нерва имплантированным под кожу

грудной клетки водителем сердечного ритма. Внутренняя компрессия нерва на этом уровне бывает при переломах верхней трети плеча. Симптомы поражения лучевого нерва на этом уровне отличаются прежде всего наличием гипестезии на задней поверхности плеча, в меньшей степени — слабостью разгибания предплечья, а также отсутствием или понижением рефлекса с трехглавой мышцы плеча. При вытягивании верхних конечностей вперед до горизонтальной линии выявляется «свисающая или падающая кисть» — следствие пареза разгибания кисти в лучезапястном суставе и II—V пальцев в пястно-фаланговых суставах. Помимо этого, имеется слабость разгибания и отведения I пальца. Не удается и супинация разогнутой верхней конечности, тогда как при предварительном сгибании в локтевом суставе возможна супинация за счет двухглавой мышцы. Сгибание в локте пронированной верхней конечности невозможно из-за паралича плечелучевой мышцы. Может выявляться гипотрофия мышц тыльной поверхности плеча и предплечья. Зона гипестезии захватывает, помимо задней поверхности плеча и предплечья, наружную половину тыльной поверхности кисти и I пальца, а также основных фаланг II и лучевой половины III пальца.

Компрессионное поражение лучевого нерва в *спиральном канале* обычно является следствием перелома плеча в средней трети. Компрессия нерва может возникнуть вскоре после перелома из-за отека тканей и повышения давления в канале. Позднее нерв страдает при его сдавлении рубцовыми тканями или костной мозолью. При синдроме спирального канала отсутствует гипестезия на плече. Как правило, не страдает и трехглавая мышца плеча, так как веточка к ней располагается поверхностнее — между латеральной и медиальной головками этой мышцы — и непосредственно к кости не прилежит. В этом туннеле лучевой нерв смещается по длинной оси плечевой кости в период сокращения трехглавой мышцы. Образовавшаяся после перелома плеча костная мозоль может препятствовать таким движениям нерва во время сокращения мышцы и тем самым способ-

ствовать его трению и компрессии. Этим объясняется возникновение более и парестезий на тыльной поверхности верхней конечности при разгибании в локтевом суставе против действия силы сопротивления в течение 1 мин при неполном посттравматическом поражении лучевого нерва. Болезненные ощущения удается также вызвать пальцевым сдавлением в течение 1 мин или поколачиванием нерва на уровне компрессии. В остальном выявляются симптомы, аналогичные тем, которые отмечались при поражении лучевого нерва в области плечеподмышечного угла.

На уровне *наружной межмышечной перегородки плеча* нерв относительно фиксирован. Это место наиболее часто и простого по механизму компрессионного поражения лучевого нерва. Он легко придавливается к наружному краю лучевой кости во время глубокого сна на твердой поверхности (доска, скамейка), особенно если голова придавливает плечо. Из-за усталости, а чаще в состоянии алкогольного опьянения человек вовремя не пробуждается, и функция лучевого нерва выключается («сонный», или «субботный», паралич, «паралич садовой скамейки»). При «сонном параличе» всегда имеются двигательные выпадения, но при этом никогда не бывает слабости трехглавой мышцы плеча, т. е. пареза разгибания предплечья и снижения рефлекса с трехглавой мышцы плеча. У некоторых больных может возникать выпадение не только двигательных функций, но и чувствительных, однако зона гипестезии не распространяется на заднюю поверхность плеча.

В нижней трети плеча выше наружного надмыщелка лучевой нерв покрыт плечелучевой мышцей. Здесь нерв также может сдавливаться при переломах нижней трети плечевой кости или при смещении головки лучевой кости.

Симптомы поражения лучевого нерва в *наднадмыщелковой области* могут быть аналогичны «сонному параличу». Однако в первом случае не наблюдается изолированных выпадений двигательных функций без чувствительных. Различны и механизмы возникновения этих видов компрессионных нейропатий. Уровень сдав-

ления нерва приблизительно совпадает с местом перелома плеча. В дифференциальной диагностике помогает и определение верхнего уровня провоцирования болезненных ощущений на тыльной поверхности предплечья и кисти при поколачивании и пальцевом сдавлении по проекции нерва.

В некоторых случаях удается определить сдавление лучевого нерва *фиброзной дугой латеральной головки m. triceps*. Клиническая картина соответствует вышеизложенной. Боль и онемение на тыле кисти в зоне снабжения лучевого нерва периодически могут усиливаться при интенсивной ручной работе, во время бега на длинные дистанции, с резким сгибанием верхних конечностей в локтевом суставе. При этом происходит сдавление нерва между плечевой костью и трехглавой мышцей плеча. Таким больным рекомендуется обращать внимание при беге на угол сгибания в локтевом суставе, прекращать ручной труд.

Довольно частой причиной поражения глубокой ветви лучевого нерва в области локтевого сустава и верхней части предплечья является сдавление его липомой, фибромой. Их обычно удается пальпировать. Удаление опухоли, как правило, приводит к выздоровлению.

Среди других причин поражения ветвей лучевого нерва следует упомянуть о бурсите и синовите локтевого сустава, особенно у больных ревматоидным полиартритом, о переломе проксимальной головки лучевой кости, травматической аневризме сосудов, о профессиональном перенапряжении с повторяющимися ротационными движениями предплечья (дирижирование и др.). Наиболее часто нерв поражается в канале фасций супинатора. Реже это бывает на уровне локтевого сустава (от места прохождения лучевого нерва между плечевой и плечелучевой мышцами до головки лучевой кости и длинного лучевого сгибателя запястья), что обозначается как *радиальный туннельный синдром*. Причиной компрессионно-ишемического поражения нерва могут быть фиброзная лента перед головкой лучевой кости, плотные сухожильные края короткого лучевого разгибателя запястья или аркады Фрозе.

Синдром супинатора развивается при поражении заднего межкостного нерва в области аркады Фрозе. Для него характерны ночные боли в наружных отделах локтевой области, на тыле предплечья и, нередко, на тыле запястья и кисти. Дневные боли возникают обычно во время ручной работы. Особенно способствуют появлению болей ротационные движения предплечья (супинация и пронация). Нередко больные отмечают слабость в кисти, появляющуюся во время работы. Это может сопровождаться нарушением координации движений кисти и пальцев. Обнаруживается местная болезненность при пальпации в точке, расположенной на 4—5 см ниже наружного надмыщелка плеча в желобе радиальнее длинного лучевого разгибателя запястья.

Используются пробы, вызывающие или усиливающие боли в руке, например *супинационный тест*: обе ладони обследуемого плотно фиксируются на столе, предплечье сгибается под углом 45° и устанавливается в положении максимальной супинации; обследующий пытается перевести предплечье в положение пронации. Эта проба выполняется в течение 1 мин, она считается положительной, если за этот период появляется боль на разгибательной стороне предплечья.

Тест разгибания среднего пальца: вызывать боль в руке можно длительным (до 1 мин) разгибанием III пальца при сопротивлении разгибанию.

Наблюдается слабость супинации предплечья, разгибания основных фаланг пальцев, иногда отсутствует разгибание в пястно-фаланговых суставах. Выявляется также парез отведения I пальца, но сохраняется разгибание концевой фаланги этого пальца. При выпадении функции короткого разгибателя и длинной отводящей мышцы большого пальца становится невозможным лучевое отведение кисти в плоскости ладони. При разогнутом запястье наблюдается отклонение кисти в лучевую сторону вследствие выпадения функции локтевого разгибателя запястья при сохранности длинного и короткого лучевых разгибателей запястья.

Задний межкостный нерв может сдавливаться на уровне средней или нижней части супинатора плотной соединитель-

ной тканью. В отличие от «классического» синдрома супинатора, вызванного компрессией нерва в области аркады Фрозе, в последнем случае симптом пальцевого сдавливания оказывается положительным на уровне не верхнего, а нижнего края мышцы. Кроме того, парез разгибания пальцев при «нижнем синдроме супинатора» не сочетается со слабостью супинации предплечья.

Поверхностные ветви лучевого нерва на уровне нижней части предплечья и запястья могут сдавливаться тесным часовым ремешком или наручниками («арестантский паралич»). Однако самой частой причиной поражения нерва является травма области запястья и нижней трети предплечья.

Компрессия поверхностной ветви лучевого нерва при переломе нижнего конца лучевой кости известна под названием «синдром Турнера», а поражение веточек лучевого нерва в области анатомической табакерки называют *радиальным туннельным синдромом запястья*. Компрессия этой ветви является нередким осложнением болезни де Кервена (лигаментит I канала тыльной связки запястья). Через этот канал проходят короткий разгибатель и длинная отводящая мышца I пальца.

При поражении поверхностной ветви лучевого нерва больные часто ощущают онемение на тыле кисти и пальцев; иногда отмечается жгучая боль на тыле I пальца. Боль может распространяться на предплечье и даже на плечо. В литературе такой синдром называют *парестетической нейралгией Вертенберга*. Чувствительные выпадения чаще ограничиваются дорожкой гипестезии на внутренней тыльной стороне I пальца. Нередко гипестезия может выходить за пределы I пальца до проксимальных фаланг II пальца и даже на тыл основных и средних фаланг III и IV пальцев.

Иногда поверхностная ветвь лучевого нерва утолщается в области запястья. Пальцевое сдавливание такой «псевдоневромы» и вызывает боль. Симптом поколачивания также положителен при поколачивании по ходу лучевого нерва на уровне анатомической табакерки или шиловидного отростка лучевой кости.

Дифференциальный диагноз поражения лучевого нерва проводится с синдромом спинномозгового корешка C_{VII}, при котором, помимо слабости разгибания предплечья и кисти, выявляется парез приведения плеча и сгибания кисти. Если двигательные выпадения отсутствуют, следует учитывать локализацию боли. При поражении корешка C_{VII} боль ощущается не только на кисти, но и на тыльной поверхности предплечья, что не характерно для поражения лучевого нерва. Кроме того, корешковая боль провоцируется движениями головы, чиханьем, кашлем.

Для синдромов уровня грудного выхода характерно возникновение или усиление болезненных ощущений в руке при повороте головы в здоровую сторону, а также при выполнении некоторых других специфических тестов. При этом одновременно может уречьаться пульс на лучевой артерии. Следует также учитывать, что если на уровне грудного выхода будет сдавливаться преимущественно часть плечевого сплетения, соответствующая корешку C_{VII}, то возникает картина, подобная поражению этого корешка, описанному выше.

Определить уровень поражения лучевого нерва помогает электронейромиография. Можно ограничиться исследованием с применением игольчатых электродов трехглавой мышцы плеча, плечелучевой мышцы, разгибателя пальцев и разгибателя указательного пальца. При синдроме супинатора первые две мышцы будут сохранены, а в двух последних во время их полного произвольного расслабления может выявляться спонтанная (денервационная) активность в виде потенциалов фибрилляций и положительных острых волн, а также при максимальном произвольном напряжении мышц — отсутствие или урежение потенциалов двигательных единиц. При раздражении лучевого нерва на плече амплитуда мышечного потенциала действия с разгибателя указательного пальца бывает значительно более низкой, чем при электростимуляции нерва ниже канала супинатора на предплечье. Установлению уровня поражения лучевого нерва может также помочь исследование латентных перио-

дов — времени проведения нервного импульса и скорости распространения возбуждения по нерву. Для определения скорости распространения возбуждения по двигательным волокнам лучевого нерва проводится электростимуляция в различных точках. Самым высоким уровнем раздражения является точка Боткина — Эрба, расположенная на несколько сантиметров выше ключицы в заднем треугольнике шеи, между задним краем грудиноключично-сосцевидной мышцы и ключицей. Ниже лучевой нерв раздражается в месте выхода из подмышечной ямки в желобе между клювовидно-плечевой мышцей и задним краем трехглавой мышцы плеча, в спиральном желобе на уровне середины плеча, а также на границе между нижней и средней третью плеча, где нерв проходит через межмышечную перегородку, еще дистальнее — на 5–6 см выше наружного надмышелка плеча, на уровне локтевого (плечелучевого) сустава, на тыле предплечья на 8–10 см выше запястья или на 8 см выше шиловидного отростка луча. Регистрирующие электроды (чаще концентрические игольчатые) вводятся в место максимальной ответа на стимуляцию нерва трехглавой мышцы — плеча, плечевой, плечелучевой, разгибателя пальцев, разгибателя указательного пальца, длинного разгибателя большого пальца, длинной отводящей мышцы или короткого разгибателя большого пальца. Несмотря на некоторые отличия в точках стимуляции нерва и местах регистрации мышечного ответа в норме получают близкие значения скорости распространения возбуждения по нерву. Ее нижний предел для участка «шея — подмышечная впадина» равняется 66,5 м/с. На длинном участке от надключичной точки Боткина — Эрба до нижней трети плеча средняя скорость бывает 68–76 м/с. На участке «подмышечная ямка — 6 см выше наружного надмышелка плеча» скорость распространения возбуждения в среднем равняется 69 м/с, а на участке «6 см выше наружного надмышелка плеча — предплечье на 8 см выше шиловидного отростка луча» — 62 м/с при отведении мышечного потенциала от разгибателя указательного пальца. Из этого видно, что скорость

распространения возбуждения по двигательным волокнам лучевого нерва на плече приблизительно на 10% выше, чем на предплечье. Средние значения на предплечье — 58,4 м/с (колебания — от 45,4 до 82,5 м/с). Поскольку поражения лучевого нерва обычно односторонние, с учетом индивидуальных различий в скорости распространения возбуждения по нерву, рекомендуется сопоставлять показатели на больной и здоровой сторонах. Исследуя скорость и время проведения нервного импульса начиная от шеи и кончая различными мышцами, иннервируемыми лучевым нервом, можно дифференцировать патологию сплетения и различные уровни поражения нерва. Поражения глубокой и поверхностной ветвей лучевого нерва различаются легко. В первом случае возникают только боли в верхней конечности и могут обнаруживаться двигательные выпадения, а поверхностная чувствительность не нарушается. Во втором случае ощущаются не только боли, но и парестезии, нет двигательных выпадений, но нарушается поверхностная чувствительность.

Следует дифференцировать сдавление поверхностной ветви в локтевой области от вовлечения ее на уровне запястья или нижней трети предплечья. Зона болезненных ощущений и чувствительных выпадений при этом может быть одинаковой. Однако тест произвольного форсированного разгибания запястья будет положительным, если поверхностная ветвь сдавливается только на проксимальном уровне при прохождении через короткий лучевой разгибатель запястья. Следует также проводить пробы с поколачиванием или пальцевым сдавлением по проекции поверхностной ветви. Верхний уровень, на котором при этих воздействиях вызываются парестезии на тыле кисти и пальцев, является вероятным местом компрессии этой ветви. Наконец, уровень поражения нерва можно определить, вводя в это место 2–5 мл 1% раствора новокаина или 25 мг гидрокортизона, что приводит к временному прекращению болей и/или парестезий. Если блокаду нерва выполнять ниже места его сдавления, интенсивность болезненных ощущений не изменится. Естественно,

что временно снять боли можно, блокируя нерв не только на уровне компрессии, но и выше него. Чтобы различить дистальное и проксимальное поражение поверхностной ветви, сначала вводится 5 мл 1% раствора новокаина на границе средней и нижней трети предплечья у его наружного края. Если блокада эффективна, это указывает на нижний уровень нейروпатии. Если эффекта нет, выполняется повторная блокада, но уже в области локтевого сустава, что снимает боль и указывает на верхний уровень поражения поверхностной ветви лучевого нерва.

Диагностике места компрессии поверхностной ветви может также помочь исследование распространения возбуждения по чувствительным волокнам лучевого нерва. Проведение нервного импульса по ним полностью или частично блокируется на уровне сдавления поверхностной ветви. При частичной блокаде замедляются время и скорость распространения возбуждения по чувствительным нервным волокнам. Используются различные методики исследования. При ортодромной методике возбуждение по чувствительным волокнам распространяется в сторону проведения чувствительного импульса. Для этого раздражающие электроды располагают на конечности более дистально, чем отводящие. При антидромной методике фиксируется распространение возбуждения по волокнам в противоположную сторону — от центра к периферии. В этом случае проксимально расположенные на конечности электроды используются как раздражающие, а дистальные электроды — как отводящие. Недостатком ортодромной методики, по сравнению с антидромной, является то, что при первой регистрируются более низкие потенциалы (до 3–5 мкВ), которые могут находиться в пределах шумов электромиографа. Поэтому считается более предпочтительной антидромная методика. Самый дистальный электрод (раздражающий при ортодромной и отводящий — при антидромной методике) лучше накладывать не на тыльную поверхность I пальца, а в области анатомической табакерки, приблизительно на 3 см ниже шиловидного отростка, где веточка поверхностной ветви лучево-

го нерва проходит над сухожилием длинного разгибателя большого пальца кисти. В этом случае амплитуда ответа не только выше, но и подвержена меньшим индивидуальным колебаниям. Такие же преимущества имеет наложение дистального электрода не на I палец, а на промежутки между I и II плюсневыми костями.

Средние величины скорости распространения возбуждения по чувствительным волокнам лучевого нерва на участке от дистальных электродов до нижних отделов предплечья в ортодромном и антидромном направлениях составляют 55–66 м/с. Несмотря на индивидуальные колебания, скорость распространения возбуждения по симметричным участкам нервов конечности у отдельных лиц с обеих сторон приблизительно одинакова. Поэтому нетрудно обнаружить замедление скорости распространения возбуждения по волокнам поверхностной ветви лучевого нерва при ее одностороннем поражении. Скорость распространения возбуждения по чувствительным волокнам лучевого нерва несколько различна на отдельных участках: от спирального желоба до локтевой области — 77 м/с, от локтевой области до середины предплечья — 61,5 м/с, от середины предплечья до запястья — 65 м/с, от спирального желоба до середины предплечья — 65,7 м/с, от локтя до запястья — 62,1 м/с, от спирального желоба до запястья — 65,9 м/с. Значительное замедление скорости распространения возбуждения по чувствительным волокнам лучевого нерва на двух верхних его отрезках будет свидетельствовать о проксимальном уровне нейропатии. Аналогичным образом можно обнаружить и дистальный уровень поражения поверхностной ветви.

Локтевой нерв (n. ulnaris). Локтевой нерв образуется из волокон $C_{VIII}-T_1$ спинномозговых нервов, которые проходят надключично в составе первичного нижнего ствола плечевого сплетения и подключично — в составе вторичного его медиального пучка. Реже локтевой нерв дополнительно включает в себя волокна из C_{VII} корешка (рис. 147).

Нерв располагается вначале кнутри от подмышечной и верхней части плечевой

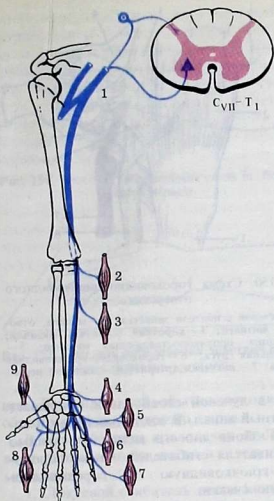


Рис. 147. Топография локтевого нерва.

1 — медиальный ствол плечевого сплетения; 2 — *m. flexor carpi ulnaris*; 3 — *m. flexor digitorum profundus*; 4 — *m. palmaris brevis*; 5 — *m. abductor digiti minimi*; 6 — *m. opponens digiti minimi*; 7 — *m. flexor digiti minimi brevis*; 8 — *m. flexor pollicis brevis (caput profundus)*; 9 — *m. adductor pollicis*.

артерии. Затем на уровне средней трети плеча локтевой нерв отходит от плечевой артерии. Ниже середины плеча нерв проходит кзади через отверстие в медиальной межмышечной перегородке плеча и, находясь между ней и медиальной головкой трехглавой мышцы плеча, смещается вниз, достигая промежутка между медиальным надмышцелком плеча и локтевым отростком локтевой кости. Участок фасции, перекинутый между этими двумя образованиями, называют надмышцелковой связкой, а возникший костно-фиброзный канал — надмышцелково-локтевым желобом (рис. 148). Толщина и консистенция участка фасции в этом месте колеблются от тонкого и паутинообразного до плотного и подобного связке образования. В указанном туннеле

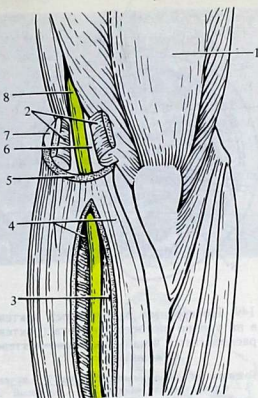


Рис. 148. Схема прохождения правого локтевого нерва через локтевой сгибатель кисти и нижнюю часть надмышцелково-локтевого желоба (вид сзади).

1 — трехглавая мышца плеча; 2 — рассеченная надмышцелково-локтевая связка; 3 — глубокий сгибатель пальцев; 4 — локтевой сгибатель кисти; 5 — аркада локтевого сгибателя кисти; 6 — полость надмышцелково-локтевого желоба; 7 — медиальный надмышцелок плеча; 8 — локтевой нерв.

нерв обычно прилежит к надкостнице медиального надмышцелка в борозде локтевого нерва и сопровождается возвратной локтевой артерией. Здесь находится верхний уровень возможного сдавления нерва в локтевой области. Продолжением надмышцелково-локтевого желоба является щель локтевого сгибателя запястья. Она существует на уровне верхнего места прикрепления этой мышцы. Это второе вероятное место компрессии локтевого нерва называют кубитальным туннелем. Стенки этого канала ограничены снаружи локтевым отростком и локтевым суставом, изнутри — медиальным надмышцелком и локтевой коллатеральной связкой, частично прилежащей к внутренней губе блока плечевой кости. Крыша кубитального канала образована фасциальной лентой, которая простирается от локтевого отростка до внутреннего надмышцелка, покрывая локтевой и плечевой пучки лок-

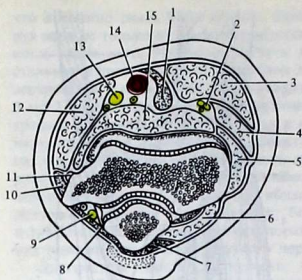


Рис. 149. Поперечный разрез через локтевой сустав на уровне нижнего сегмента (локтевой нерв располагается в надмыщелково-локтевом желобе).

1 — сухожилие двуглавой мышцы плеча; 2 — лучевой нерв; 3 — плечелучевая мышца; 4 — длинный лучевой разгибатель кисти; 5 — короткий лучевой разгибатель кисти; 6 — локтевая мышца; 7 — сухожилие трехглавой мышцы плеча; 8 — надмыщелково-локтевая связка; 9 — локтевой нерв; 10 — длинная ладонная мышца; 11 — поверхностный сгибатель пальцев; 12 — круглый пронатор; 13 — срединный нерв; 14 — плечевая артерия; 15 — плечевая мышца.

тевого сгибателя запястья и пространство между ними (рис. 149). Эта фиброзная лента, которая имеет форму треугольника, называется апоневрозом локтевого сгибателя запястья, а его особенно утолщенное проксимальное основание — дугообразной связкой. Локтевой нерв выходит из кубитального канала и далее располагается на предплечье между локтевым сгибателем запястья и глубоким сгибателем пальцев. Из предплечья на кисть нерв переходит через костно-фиброзный канал Гюйона. Его длина составляет 1—1,5 см. Это — третий туннель, в котором может сдавливаться локтевой нерв (см. рис. 131). Крышу и дно канала Гюйона составляют соединительно-тканные образования. Верхнее из них называется тыльной запястной связкой, являющейся продолжением поверхностной фасции предплечья. Эта связка подкрепляется сухожильными волокнами локтевого сгибателя запястья и короткой ладонной мышцы. Дно канала Гюйона образовано преимущественно продолжением удерживателя сгибателей связки, ко-

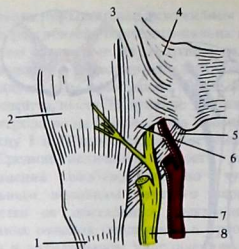


Рис. 150. Схема гороховидно-крючковидного отверстия.

1 — локтевой сгибатель запястья; 2 — мышца, отводящая мизинец; 3 — короткий сгибатель мизинца; 4 — мышца, противопоставляющая мизинец; 5 — сухожильная дуга; 6 — гороховидно-крючковидная связка; 7 — локтевая артерия; 8 — локтевой нерв.

торая в лучевой своей части покрывает запястный канал. В дистальной части канала Гюйона дно его включает, помимо удерживателя сгибателей, также гороховидно-крючковидную и гороховидно-пястную связки.

Следующим уровнем возможной компрессии глубокой ветви локтевого нерва является короткий туннель, через который эта ветвь и локтевая артерия переходят из канала Гюйона в глубокое пространство ладони (рис. 150). Этот туннель называют гороховидно-крючковидным. Крыша входа в этот канал образована соединительной тканью, расположенной между гороховидной костью и крючком крючковидной кости. Эта плотная выпуклая сухожильная дуга является местом начала мышцы — короткого сгибателя мизинца. Дном входа в указанный туннель является гороховидно-крючковидная связка. Пройдя между этими двумя образованиями, локтевой нерв затем поворачивает наружу вокруг крючка крючковидной кости и проходит под началом короткого сгибателя мизинца и мышцы, противопоставляющей мизинец. На уровне гороховидно-крючковидного канала и дистальнее его от глубокой ветви отходят волокна ко всем собственным мышцам кисти, снабжаемым локтевым нервом, кроме мышцы, отводящей мизи-

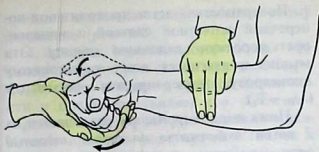


Рис. 151. Тест для определения силы *m. flexor carpi ulnaris*

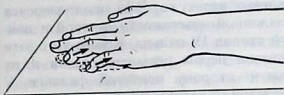


Рис. 152. Тест для определения действия *m. flexor digitorum profundus*.

нец. Веточка к ней обычно отходит от общего ствола локтевого нерва.

В верхней трети предплечья от локтевого нерва отходят ветви к следующим мышцам:

1. Локтевой сгибатель кисти (иннервируется сегментом $C_{VIII}-T_1$) сгибает и приводит кисть. Тест для определения его силы: обследуемому предлагают согнуть и привести кисть; обследующий оказывает сопротивление этому движению и пальпирует сокращенную мышцу (рис. 151).

2. Глубокий сгибатель пальцев; его локтевая часть (иннервируется сегментом $C_{VIII}-T_1$) сгибает ногтевую фалангу IV—V пальцев. Тесты для определения действия локтевой порции этой мышцы: а) рука обследуемого укладывается ладонью вниз и плотно прижимается к твердой поверхности (стол, книга), после чего ему предлагают делать царапающие движения ногтем пальца (рис. 152); б) обследуемому предлагают сложить пальцы в кулак; при параличе этой мышцы складывание пальцев в кулак происходит без участия IV и V пальцев (рис. 153, а). Тест для определения силы этой мышцы: предлагают согнуть дистальную фалангу IV—V пальцев; обследующий фиксирует проксимальные и средние фаланги в разогнутом состоя-

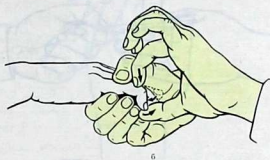
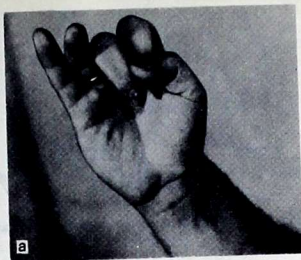


Рис. 153. Тесты для определения действия *m. flexor digitorum profundus* (а) и силы *m. flexor digitorum profundus* (б).

нии и оказывает сопротивление сгибанию дистальной фаланги (рис. 153, б).

На уровне средней трети предплечья от локтевого нерва отходит чувствительная ладонная ветвь, которая иннервирует кожу области возвышения мизинца и несколько выше. Ниже (на границе с нижней третью предплечья, на 3—10 см выше запястья) отходит еще одна чувствительная тыльная ветвь кисти. Эта ветвь не страдает при патологии в канале Гюйона. Она проходит между сухожилием локтевого сгибателя кисти и локтевой костью на тыл кисти и разделяется на 5 тыльных нервов пальцев, которые оканчиваются в коже тыльной поверхности V, IV и локтевой стороны III пальца. При этом нерв V пальца является наиболее длинным и достигает ногтевой фаланги, остальные доходят только до средних фаланг.

Продолжение основного ствола локтевого нерва называется его ладонной ветвью. Она входит в канал Гюйона и в нем на 4—20 мм ниже шиловидного от-

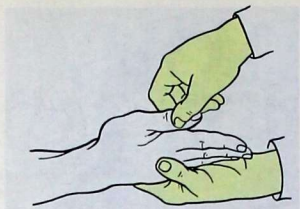
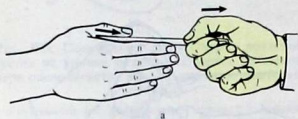
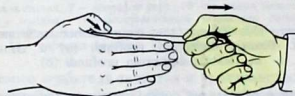


Рис. 154. Тест для определения силы *m. adductor pollicis*.



а



б

Рис. 155. Тесты для определения силы *m. adductor pollicis*.

а — при выпрямленном пальце; б — при согнутом пальце.

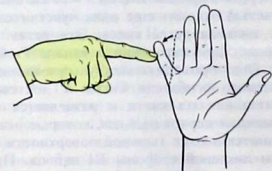


Рис. 156. Тест для определения силы *m. abductor digiti quinti*.

ростка лучевой кости делится на 2 ветви: поверхностную (преимущественно чувствительную) и глубокую (преимущественно двигательную).

Поверхностная ветвь проходит под поперечной запястной связкой и иннервирует короткую ладонную мышцу. Эта мышца подтягивает кожу к ладонному апоневрозу (иннервируется сегментом $C_{VIII}-T_1$).

Ниже *ramus superficialis* разделяется на 2 ветви: *собственно пальцевый ладонный нерв* (снабжает ладонную поверхность локтевой стороны V пальца) и *общий пальцевый ладонный нерв*. Последний идет в направлении к IV межпальцевому промежутку и делится еще на 2 собственных пальцевых нерва, которые продолжают по ладонной поверхности лучевой и локтевой сторон IV пальца. Кроме того, эти пальцевые нервы посылают ветви и на тыльную сторону ногтевой фаланги V и локтевой половины средней и ногтевой фаланги IV пальцев.

Глубокая ветвь проникает в глубь ладони через промежуток между сгибателем V пальца и мышцей, отводящей мизинец. Эта ветвь дугообразно направляется к лучевой стороне кисти и снабжает следующие мышцы:

1. Мышца, приводящая большой палец руки (иннервируется сегментом C_{VIII}). Тесты для определения ее силы: а) обследуемому предлагают привести I палец; обследующий оказывает сопротивление этому движению (рис. 154); б) обследуемому предлагают прижать предмет (полоску плотной бумаги, ленту) основной фалангой I пальца к пястной кости указательного; обследующий вытягивает этот предмет (рис. 155, а).

При парезе этой мышцы больной рефлекторно прижимает предмет ногтевой фалангой I пальца, т. е. использует длинный сгибатель I пальца, иннервируемый срединным нервом (рис. 155, б).

2. Мышца, отводящая мизинец (иннервируется сегментом $C_{VIII}-T_1$). Тест для определения ее силы: обследуемому предлагают отвести V палец; обследующий оказывает сопротивление этому движению (рис. 156).

3. Короткий сгибатель мизинца (иннервируется сегментом C_{VIII}) сгибает фалангу V пальца. Тест для определения его силы: обследуемому предлагают согнуть проксимальную фалангу V пальца, а остальные пальцы разогнуть; обследу-

дующий оказывает сопротивление этому движению (рис. 157).

4. Мышца, противопоставляющая мизинец (иннервируется сегментом $C_{VII}-C_{VIII}$), тянет V палец к средней линии кисти и противопоставляет его. *Тест для определения действия этой мышцы:* предлагают привести разогнутый V палец к I пальцу. При парезе мышцы отсутствует движение пятой метакарпальной кости (рис. 158).

5. Короткий сгибатель большого пальца; его глубокая головка (иннервируется сегментом $C_{VII}-T_1$) снабжается совместно со срединным нервом.

6. Червеобразные мышцы (иннервируются сегментом $C_{VIII}-T_1$) сгибают основную и разгибают среднюю и ногтевую фаланги II-V пальцев (I и II *mm. lumbricales* снабжаются срединным нервом).

7. Межкостные мышцы (тыльные и ладонные) сгибают основные фаланги и одновременно разгибают средние и ногтевые фаланги II-V пальцев. Кроме того, тыльные межкостные мышцы отводят II и IV пальцы от III; ладонные — приводят II, IV и V пальцы к III пальцу. *Тест для определения действия червеобразных и межкостных мышц:* предлагают сгибать основную фалангу II-V пальцев и одновременно разгибать среднюю и ногтевую (рис. 159).

При параличе этих мышц возникает когтеобразное положение пальцев. *Тесты для определения силы этих мышц:* а) обследуемому предлагают согнуть основную фалангу II-III пальцев, когда средняя и ногтевая разогнуты; обследующий оказывает сопротивление этому движению (рис. 160); б) то же предлагают проделать для IV-V пальцев; в) затем предлагают разогнуть среднюю фалангу II-III пальцев, когда основные согнуты; обследующий оказывает сопротивление этому движению; г) то же обследуемый проделывает для IV-V пальцев. *Тест для определения действия тыльных межкостных мышц:* обследуемому предлагают развести пальцы при горизонтальном положении кисти (рис. 161). *Тесты для определения их силы:* предлагают отвести II палец от III; обследующий оказывает сопротивление этому движе-

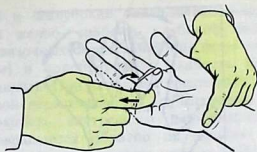

Рис. 157. Тест для определения силы *m. flexoris digiti quanti brevis*.

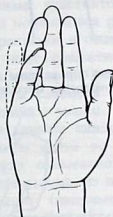


Рис. 158. Тест для определения действия *m. opponens digiti quinti*.

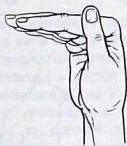

Рис. 159. Тесты для определения действия *mm. lumbricalium, interosseum palmales*.

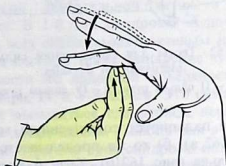


Рис. 160. Тесты для определения силы *mm. lumbricalium, interosseum palmales*.

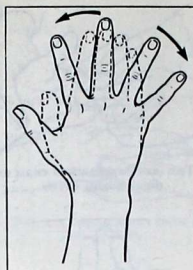


Рис. 161. Тест для определения действия *m. interosseoium dorsales*.

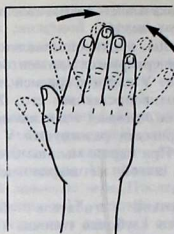


Рис. 163. Тест для определения действия и силы *mm. interosseoium volares*.

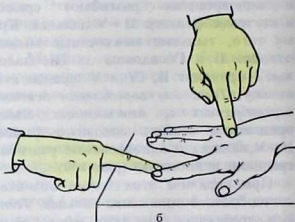
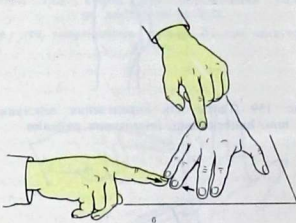
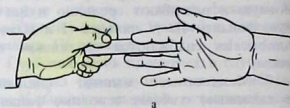
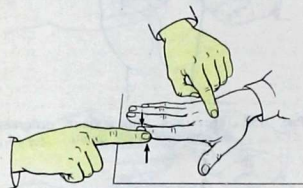


Рис. 162. Тесты для определения силы *mm. interosseoium dorsales*.

а — II пальца руки; б — IV пальца руки.

Рис. 164. Тест для определения силы *mm. interosseoium volares*.

а — тест с полоской бумаги; б — пальцепальцевое исследование.

нию и пальпирует сокращенную мышцу (рис. 162, а); б) то же проделывается для IV пальца (рис. 162, б). Тест для определения действия ладонных межкостных мышц: обследуемому предлагают приве-

сти пальцы при горизонтальном положении кисти (рис. 163). Тесты для определения силы ладонных межкостных мышц: а) обследуемому предлагают зажать плоский предмет (ленту, бумажку) между II и III пальцами; обследующий пытается ее вытащить (рис. 164, а); б) предлагают привести II палец к III; обследующий оказывает сопротивление этому движению и пальпирует сокращенную мышцу (рис. 164, б).

Клиническая картина поражения локтевого нерва складывается из двига-

тельных, чувствительных, вазомоторных и трофических расстройств. Вследствие пареза *m. flexoris carpi ulnaris* и преобладания действия мышц-антагонистов кисть отклоняется в лучевую сторону. Из-за пареза *m. adductor pollicis* и антагонистического действия *m. abductor pollicis longus et brevis I* палец отведен кнаружи; удерживание предметов между I и II пальцами затруднено. Также несколько отведен от IV пальца V палец. Преобладание функции разгибателей приводит к гиперэкстензии основных и согнутому положению ногтевых фаланг пальцев — развивается типичная для поражения локтевого нерва «когтеобразная кисть». Когтеобразность более выражена в IV и V пальцах. Нарушены приведение и разведение пальцев, больной не может схватывать и удерживать предметы между пальцами. Развивается атрофия мышц первого тыльного промежутка, гипотенара и межкостных мышц.

Чувствительные расстройства распространяются на локтевую часть кисти с ладонной стороны, область V и локтевой стороны IV пальцев, с тыльной же стороны — на область V, IV и половины III пальцев. Глубокая чувствительность нарушается в суставах V пальца.

Нередко наблюдаются цианоз, похолодание внутреннего края кисти и особенно мизинца, истончение и сухость кожи.

При поражении локтевого нерва на разных уровнях встречаются следующие синдромы.

Кубитальный синдром локтевого нерва развивается при ревматоидном артрите, при остеофитах дистального конца плечевой кости, при переломах надмыщелка плечевой кости и костей, образующих локтевой сустав. При этом увеличивается угол движения локтевого нерва и удлиняется его путь на плече и предплечье, что заметно при сгибании предплечья. Происходит микротравматизация локтевого нерва, и он поражается по компрессионно-ишемическому механизму (туннельный синдром).

Иногда встречается привычное смещение локтевого нерва (вывих), чему способствуют врожденные факторы (заднее положение медиального надмыщелка, уз-

кий и неглубокий надмыщелково-локтевой желоб, слабость глубокой фасции и связочных образований над этим желобом) и приобретенные (слабость после травмы). При сгибании предплечья локтевой нерв смещается на переднюю поверхность внутреннего надмыщелка и возвращается обратно на заднюю поверхность надмыщелка при разгибании. Внешняя компрессия нерва бывает у лиц, которые длительно находятся в одной позе (за партой, письменным столом).

Субъективные чувствительные симптомы обычно появляются раньше двигательных. Парестезии и онемение локализуются в зоне снабжения локтевого нерва. Через несколько месяцев или лет присоединяются слабость и гипотрофия соответствующих мышц кисти. При остром кубитальном синдроме, вызванном сдавлением нерва во время операции, ощущения онемения появляются сразу же после выхода из наркоза. Парез длинных мышц (например, локтевого сгибателя запястья) выявляется реже, чем парез мышц кисти. Гипестезия локализуется на ладонной и тыльной поверхностях кисти, V и локтевой стороне IV пальца.

Поражение локтевого нерва на кисти встречается в виде следующих вариантов: 1) с чувствительными выпадениями и слабостью собственных мышц кисти; 2) без сенсорных выпадений, но с парезом всех мышц кисти, снабжаемых локтевым нервом; 3) без выпадений чувствительности, но со слабостью иннервируемых локтевым нервом мышц, исключая мышцы гипотенара; 4) только с чувствительными выпадениями, при отсутствии двигательных. Различают 3 типа синдромов, объединяя изолированные поражения глубокой двигательной ветви в одну группу. В 1-й тип синдрома включается парез всех снабжаемых локтевым нервом мышц кисти, а также выпадение чувствительности по ладонной поверхности гипотенара, IV и V пальцев. Эти симптомы могут вызываться сдавлением нерва немного выше канала Гюйона или в самом канале. При 2-м типе синдрома проявляется слабость мышц, иннервируемых глубокой ветвью локтевого нерва. Поверхностная чувствительность в кисти не нару-

шается. Нерв может сдавливаться в области крючка крючковидной кости между местом прикрепления отводящей мышцы и сгибателя мизинца, при прохождении локтевого нерва через противопоставляющую мышцу мизинца и, реже, в тех случаях, когда нерв пересекает ладонь кзади от сухожилий сгибателей пальцев и впереди пястных костей. Число пораженных мышц зависит от места сдавливания по ходу глубокой ветви локтевого нерва. При переломах костей предплечья могут одновременно возникать туннельные синдромы, компрессии срединного и локтевого нерва в области запястья (3-й тип синдрома).

Локтевой синдром запястья (поражение в канале Гюйона) характеризуется парестезиями по внутренней поверхности кисти, иногда с иррадиацией на предплечье, гипестезией только на ладонной поверхности V пальца. Выявляется слабость сгибания и приведения V пальца, приведения I пальца.

Диагностическое значение имеют провоцирующие болезненные ощущения тесты (пальцевое сдавление, поколачивание, манжетный).

Особую диагностическую ценность имеют электрофизиологические методы исследования. Стимуляцию локтевого нерва можно производить чрескожно, при использовании поверхностных электродов или вводимых в мышцу игольчатых. Для исследования двигательного латентного периода и скорости проведения импульса по локтевому нерву электроды накладываются или вводятся в область мышцы, отводящей мизинец.

Поверхностный активный регистрирующий электрод можно накладывать на середину тенара. Такое расположение электрода позволяет отводить мышечные потенциалы при стимуляции не только локтевого, но и срединного нерва.

Чтобы исследовать проведение импульса по локтевому нерву на всех возможных уровнях его компрессии, необходимо раздражать нерв в четырех точках: в подмышечной области, выше локтя, ниже локтя и на запястье. Эта методика позволяет исследовать 4 моторных латентных периода и 3 скорости проведения импульсов по локтевому нерву.

Из-за различного места расположения точек, в которых раздражается локтевой нерв, средние величины скорости проведения импульсов в отдельных сегментах нерва в группах здоровых лиц значительно колеблются. Так, скорость проведения по двигательным волокнам локтевого нерва на плече составляет 65,7–53,6 м/с, а в чрезлоктевом сегменте нерва – 57–44 м/с. Почти всегда обнаруживается значительное снижение скорости проведения импульсов в чрезлоктевом сегменте нерва по сравнению со скоростью проведения на плече и предплечье. Объясняется это положением предплечья. Если это исследование проводится при полном разгибании локтевого сустава, средняя скорость проведения в чрезлоктевом сегменте (49,9 м/с) бывает на 20,2% ниже, чем на предплечье. Если же средняя скорость определяется при согнутой в локтевом суставе под углом 70° верхней конечности, она повышается в чрезлоктевом сегменте нерва до 62,7 м/с, сравнявсь со скоростью на предплечье.

Дистальный моторный латентный период в норме на участке «запястье – мышца, отводящая мизинец», в среднем равен от 2,3 до $(3,38 \pm 0,05)$ м/с. Этот показатель на участке «запястье – мышца, приводящая большой палец кисти», равен в среднем 2,8 м/с, а на дистанции «выше локтевого сустава – мышца, отводящая мизинец», – $(7,9 \pm 0,85)$ м/с. При стимуляции нерва выше локтевого сустава и отведении мышечного потенциала с локтевого сгибателя запястья (со средним расстоянием между раздражающим и отводящим электродами 13,5 см) моторный латентный период равняется $(3,1 \pm 0,3)$ м/с.

Синдром поражения плечевого сплетения. Наряду с избирательным поражением отдельных нервов, отходящих от плечевого сплетения, нередко наблюдаются нарушения функции всего или части этого сплетения.

В соответствии с анатомическим строением различаются следующие симптомокомплексы поражения первичных и вторичных пучков плечевого сплетения. При патологическом процессе в надключичной области поражаются первичные пучки.

Синдром поражения верхнего первичного пучка ($C_V—C_{VI}$) наблюдается при патологическом очаге после прохождения между лестничными мышцами, особенно на участке фиксации к фасции подключичной мышцы. Проекционно это место расположено на 2—3 см выше ключицы, примерно на ширину пальца кзади от грудиноключично-сосцевидной мышцы (надключичная точка Эрба). При этом одновременно поражаются подрывцовый нерв, длинный нерв грудной клетки, передние грудные нервы, подлопаточный нерв, тыльный нерв лопатки, кожномышечный и часть лучевого нерва.

Верхняя конечность в таких случаях висит, как плеть, больной не может ее активно поднять вверх, согнуть в локтевом суставе, отвести и повернуть кнаружи, супинировать. Нарушена функция плечелучевой мышцы и супинатора (иннервируются $C_V—C_{VI}$, волокна идут в составе лучевого нерва). Все движения кисти и пальцев сохранены.

Чувствительность нарушается по наружной стороне плеча и предплечья по периферическому типу. Надавливание в надключичной точке Эрба болезненно.

Через 2—3 нед от начала развития паралича развивается атрофия дельтовидной, над- и подостной мышц, а также мышц-сгибателей плеча. Исчезают глубокие рефлексы — с двуглавой мышцы плеча и карпорадикальный.

Поражение верхнего первичного пучка плечевого сплетения носит название *паралича Дюшенна—Эрба* (рис. 165). Такой тип паралича встречается при травмах (падение на вытянутую вперед верхнюю конечность, при длительном запрокидывании рук за голову во время операции, ношении рюкзака и др.), у новорожденных при патологических родах с применением приемов по родоразрешению, после различных инфекций, при аллергических реакциях на введение антирабической и других сывороток.

Одним из клинических вариантов ишемического поражения верхнего ствола плечевого сплетения и его ветвей является *невралгическая амиотрофия плечевого пояса (синдром Персейджэ — Тернера)*: вначале возникает нарастающая боль в области надплечья, плеча и лопатки,

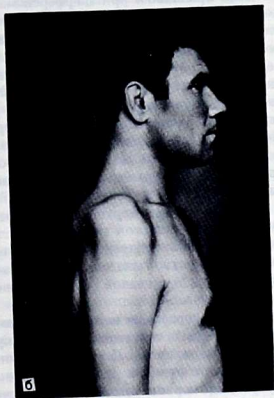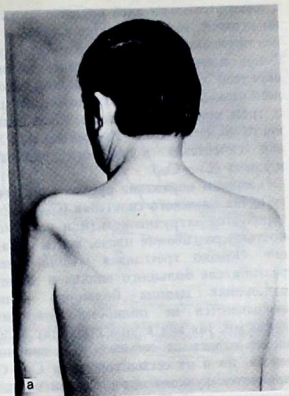


Рис. 165. Паралич Дюшенна—Эрба.

а — вид больного сзади; б — вид больного сбоку.

а через несколько дней интенсивность боли стихает, но развивается глубокий парез проксимальных отделов руки. Спустя 2 нед выявляются отчетливые атрофии передней зубчатой, дельтовидной, окололопаточных мышц, частично — двуглавой и трехглавой мышц плеча. Сила мышц кисти не изменяется. Умеренная или легкая гипестезия в области надплечья и плеча ($C_V - C_{VI}$).

Синдром поражения среднего первичного пучка плечевого сплетения (C_{VII}) характеризуется затруднением (или невозможностью) разгибания плеча, кисти и пальцев. Однако трехглавая мышца плеча, разгибатель большого пальца и длинная отводящая мышца большого пальца оказываются не полностью парализованными, так как к ним подходят волокна не только от сегмента C_{VII} спинного мозга, но и от сегментов C_V и C_{VI} . Сохраняется функция плечелучевой мышцы, иннервируемой C_V и C_{VI} . Это является важным признаком при дифференциации поражения лучевого нерва и корешков плечевого сплетения. При изолированном поражении спинномозгового корешка или первичного пучка плечевого сплетения, наряду с расстройством функции лучевого нерва, также нарушается функция латерального корешка срединного нерва. Поэтому будут расстроены сгибание и отведение кисти в лучевую сторону, пронация предплечья и противопоставление большого пальца.

Чувствительные нарушения ограничиваются узкой полоской гипестезии на тыльной поверхности предплечья и наружной поверхности тыла кисти. Исчезают рефлексы с трехглавой мышцы плеча и плечно-лучевой.

Синдром поражения нижнего первичного пучка плечевого сплетения ($C_{VIII} - T_1$) является параличом Дежерин-Клюмпке. Выключается функция локтевого, кожных внутренних нервов плеча и предплечья, части срединного нерва (медиальный корешок), что сопровождается параличом кисти.

В отличие от сочетанного поражения срединного и локтевого нервов сохраняется функция мышц, иннервируемых латеральным корешком срединного нерва.

Невозможны или затруднены также разгибание и отведение большого пальца вследствие пареза короткого разгибателя большого пальца и мышцы, отводящей большой палец, иннервируемых лучевым нервом, так как эти мышцы получают волокна от нейронов, расположенных в сегментах C_{VIII} и T_1 . Функция основных мышц, снабжаемых лучевым нервом, при этом синдроме сохраняется.

Чувствительность на верхней конечности нарушается на внутренней стороне плеча, предплечья и кисти по корешковому типу.

Если одновременно нарушается функция соединительных ветвей, которые идут к звездчатому узлу, то развивается синдром Клода Бернара — Горнера (птоз, миоз, энофтальм, расширение сосудов склеры). При раздражении этих симпатических волокон клиническая картина иная — расширение зрачка и глазной щели, экзофтальм (синдром Пурфюр дю Пти).

При развитии процесса в подключичной области могут формироваться следующие синдромы поражения вторичных пучков плечевого сплетения.

Синдром поражения латерального пучка плечевого сплетения характеризуется нарушением функции кожно-мышечного нерва и верхней ножки срединного нерва.

Синдром поражения заднего пучка плечевого сплетения проявляется выключением функции лучевого и подмышечного нервов.

Синдром поражения медиального пучка плечевого сплетения выражается нарушением функции локтевого нерва, внутренней ножки срединного нерва, медиального кожного нерва плеча и медиального кожного нерва предплечья.

При поражении *всего плечевого сплетения* (тотальное поражение) нарушается функция всех мышц пояса верхних конечностей. При этом может сохраняться только возможность «пожимать плечами» за счет функции трапециевидной мышцы, иннервируемой добавочным нервом, задними ветвями шейных и грудных спинномозговых нервов. Плечевое сплетение поражается при огнестрельных ранениях над- и подключичной областей, при переломе ключицы, I ре-

бра, при вывихе плечевой кости, сдавлении его аневризмой подключичной артерии, добавочным шейным ребром, опухолью и т. д. Иногда сплетение поражается вследствие его перерастяжения при сильно отведенной назад верхней конечности, при закладывании ее за голову, при резком повороте головы в противоположную сторону, при родовой травме у новорожденных. Реже это бывает при инфекциях, интоксикациях, аллергических реакциях организма. Наиболее часто плечевое сплетение поражается при спастичности передней и средней лестничных мышц вследствие ирритативно-рефлекторных проявлений шейного остеохондроза — синдром передней лестничной мышцы (синдром Наффизера).

В клинической картине преобладают жалобы на чувство тяжести и болей в области шеи, дельтовидной области, плече и по ульнарному краю предплечья, кисти. Боль может быть умеренной, ноющей или крайне резкой, вплоть до ощущения «отрывающейся» руки. Обычно вначале боль появляется в ночное время, но вскоре возникает и днем. Она усиливается при глубоком вдохе, поворотах головы в сторону поражения и при наклоне головы в здоровую сторону, при резких движениях верхней конечностью, особенно при ее отведении (при бритье, письме, рисовании), при вибрации (работа с отбойными инструментами). Иногда боль распространяется в подмышечную область и грудную клетку (при левосторонней боли нередко возникает подозрение на поражение коронарных сосудов).

Появляются парестезии (покалывание и онемение) по ульнарному краю кисти и предплечья, гипалгезия в этой зоне. Определяются слабость верхней конечности, особенно в дистальных отделах, гипотония и гипотрофия мышц гипотенара, частично и тенара. Возможны отеки и припухлость в надключичной области, иногда в виде опухоли (псевдотумор Ковтуновича) вследствие лимфостаза. Болезненна пальпация передней лестничной мышцы. Часты вегетативно-сосудистые расстройства на верхней конечности, при осциллографии снижается амплитуда артериальных осцилляций, наблюдаются бледность или цианотичность, пастоз-

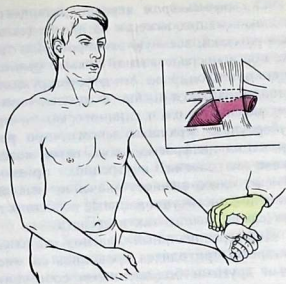


Рис. 166. Проба Эдсона.

Активное сокращение лестничных мышц (запрокидывание и поворот головы) приводит к уменьшению пульсовой волны на лучевой артерии.

ность тканей, понижение кожной температуры, ломкость ногтей, остеопороз костей кисти и т. п. Артериальное давление на верхней конечности может изменяться под влиянием напряжения передней лестничной мышцы (при отведении головы в здоровую сторону).

Существует несколько тестов-проб для выявления этого феномена: *проба Итона* (поворот головы обследуемого в сторону больной руки и одновременный глубокий вдох приводят к снижению артериального давления на этой руке; пульс на лучевой артерии становится более мягким); *проба Эдсона-Кюффи* (снижение высоты пульсовой волны и появление чувства ползания мурашек в верхних конечностях при глубоком вдохе обследуемого в положении сидя с расположенными на коленных суставах ладонями и со слегка выпрямленной головой); *проба Тановици* (обследуемый лежит на спине, его голова пассивно несколько отклоняется и поворачивается в сторону, противоположную верхней конечности, на которой определяется пульс, при положительной пробе он снижается); *проба Эдсона* (уменьшение или даже исчезновение пульсовой волны и снижение артериального давления происходят у обследуемого при глубоком вдохе, поднимании подбородка и повороте головы в сторону конечности, на которой определяется пульс) (рис. 166).

Скаленус-синдром нередко развивается у лиц, носящих тяжести на плечах (включая рюкзаки, военную экипировку), а также при непосредственной травме мышцы, при остеохондрозе и деформирующем спондилоартрозе шейного отдела, опухлях позвоночника и спинного мозга, при туберкулезе верхушки легкого, при раздражении диафрагмального нерва вследствие патологии внутренних органов. Имеют несомненное значение наследственно-конституциональные особенности как самих мышц, так и скелета.

Дифференциальный диагноз скаленус-синдрома приходится проводить со многими другими болезненными состояниями, которые также сопровождаются сдавлением и ишемией нервных образований плечевого сплетения или раздражительности рецепторов пояса верхних конечностей. Диагностику синдрома добавочного шейного ребра помогает рентгенография шейного отдела позвоночника.

Чрезмерная ротация плеча и отведение его кнаружи (например, при спортивной борьбе) могут приводить к сдавлению подключичной вены между ключицей и передней лестничной мышцей. Такое сдавление вены возможно между I ребром и сухожилием подключичной мышцы. При этом может повреждаться внутренняя оболочка сосуда с последующим тромбозом вены. Развивается периваскулярный фиброз. Все это составляет сущность *синдрома Педжета—Шреттера*. Клиническая картина характеризуется отеком и шанозом верхней конечности, болью в ней, особенно после резких движений. Венозной гипертензии сопутствует и спазм артериальных сосудов верхней конечности. Нередко скаленус-синдром приходится дифференцировать от синдрома малой грудной мышцы.

Синдром малой грудной мышцы развивается при сдавлении нервно-сосудистого пучка в области подмышечной впадины за счет патологически измененной малой грудной мышцы вследствие нейроостеофиброза при шейном остеохондрозе. В литературе он еще обозначается как *гиперабдукционный синдром Райта—Менделовича*.

Малая грудная мышца начинается от II—V ребер и поднимается косо кнаружи

и вверх, прикрепляясь коротким сухожилием к клювовидному отростку лопатки. При сильном отведении руки с поворотом кнаружи (гиперабдукция) и при поднимании верхней конечности высоко вверх нервно-сосудистый пучок прижимается плотно к натянутой грудной мышце и перегибается через нее над местом прикрепления к клювовидному отростку. При частом повторении таких движений, совершаемых с напряжением, малая грудная мышца растягивается, травмируется, склерозируется и может сдавливать стволы плечевого сплетения и подключичную артерию.

Клиническая картина характеризуется болью в грудной клетке с иррадиацией в плечо, предплечье и кисть, иногда в лопаточную область, парестезиями в IV—V пальцах кисти.

Диагностическое значение имеет следующий прием: руку отводят и закладывают за голову, через 30—40 с появляются боль в грудной клетке и области плеча, парестезии на ладонной поверхности кисти, побледнение и отечность пальцев, ослабление пульсации на лучевой артерии. Дифференциальный диагноз приходится проводить также с плечевым синдромом Стейнброккера и брахиалгией при заболеваниях плечевого сустава.

Синдром Стейнброккера, или *синдром «плечо—кисть»*, характеризуется мучительными жгучими болями в плече и кисти, рефлекторной контрактурой мышц плечевого и лучезапястного суставов с выраженными вегетативно-трофическими расстройствами, особенно в кисти. Кожа на кисти отечная, гладкая, блестящая, иногда появляется эритема на ладони или шаноз кисти и пальцев. С течением времени присоединяются мышечные атрофии, сгибательная контрактура пальцев, остеопороз кисти (атрофия Зудека) и формируется частичный анкилоз плечевого сустава. Синдром Стейнброккера обусловлен нейродистрофическими нарушениями при шейном остеохондрозе, при инфаркте миокарда, при ишемии трофических зон спинного мозга, а также при травме верхней конечности и плечевого пояса.

При брахиалгии в связи с артрозами

или артритами плечевого сустава и окружающих его тканей (периартрозы) не обнаруживаются симптомы выпадения функции чувствительных и двигательных волокон. Гипотрофия мышц плеча возможна вследствие длительного щажения верхней конечности. Главными диагностическими критериями являются ограничения подвижности в плечевом суставе, как при активных, так и при пассивных движениях, данные рентгенологического исследования сустава.

Наиболее часто синдром передней лестничной мышцы приходится дифференцировать от спондилогенных поражений нижних шейных корешков. Сложность проблемы заключается в том, что и скаленус-синдром, и шейный радикулит чаще всего имеют спондилогенную обусловленность. Лестничные мышцы иннервируются волокнами $C_{III}-C_{VII}$ спинномозговых нервов и при остеохондрозе почти всех шейных межпозвоночных дисков рано включаются в ирритативно-рефлекторные расстройства, протекающие с болью и спастичностью именно этих мышц. Спастичная передняя лестничная мышца растягивается при повороте головы в противоположную (здоровую) сторону. В такой ситуации усиливается сдавление подключичной артерии между этой мышцей и I ребром, что сопровождается возобновлением или резким усилением соответствующих клинических проявлений. Поворот головы в сторону

пораженной мышцы не вызывает этих симптомов. Если же поворот головы (с нагрузкой на нее или без такой нагрузки) в большую сторону вызывает парестезии и боль в дерматоме $C_{VI}-C_{VII}$, решающая роль лестничной мышцы исключается. В таких случаях парестезии и боли могут быть объяснены сдавлением спинномозговых нервов C_{VI} и C_{VII} вблизи межпозвоночного отверстия. Важное значение имеет и проба с введением раствора новокаина (10—15 мл) в переднюю лестничную мышцу. При скаленус-синдроме уже спустя 2—3 мин после блокады исчезают боли и парестезии, увеличивается сила в верхних конечностях, повышается кожная температура. При корешковом синдроме клинические явления после такой блокады сохраняются.

Стволы плечевого сплетения могут сдавливаться не только передней лестничной и малой грудной, но иногда и лопаточно-подъязычной мышцей. Сухожильная перемычка и латеральная ее головка в подключичной области располагаются над лестничными мышцами. У таких больных боли в области плеча и шеи возникают при отведении верхней конечности назад, а головы — в противоположную сторону. Боли и парестезии усиливаются при давлении на область гипертрофированного латерального брюшка лопаточно-подъязычной мышцы, что соответствует зоне средней и передней лестничных мышц.

Глава 14

ПОРАЖЕНИЯ ПОЯСНИЧНОГО, КРЕСТЦОВОГО И КОПЧИКОВОГО СПЛЕТЕНИЙ И ИХ НЕРВОВ

ПОЯСНИЧНОЕ СПЛЕТЕНИЕ

Поясничное сплетение (pl. lumbalis) формируется из передних ветвей трех верхних поясничных, а также части волокон T_{VII} и L_{IV} спинномозговых нервов (рис. 167). Оно располагается впереди поперечных отростков поясничных позвонков, на передней поверхности квадратной мышцы поясницы и в толще большой поясничной мышцы. От этого сплетения отходят последовательно следующие не-

рвы: подвздошно-подчревный, подвздошно-паховый, бедренно-половой, латеральный кожный нерв бедра, запирательный и бедренный. При помощи двух-трех соединительных ветвей поясничное сплетение анастомозирует с поясничной частью симпатического ствола. Двигательные волокна, которые входят в состав поясничного сплетения, иннервируют мышцы брюшной стенки и тазового пояса. Эти мышцы сгибают и наклоняют позвоночник, сгибают и разгибают

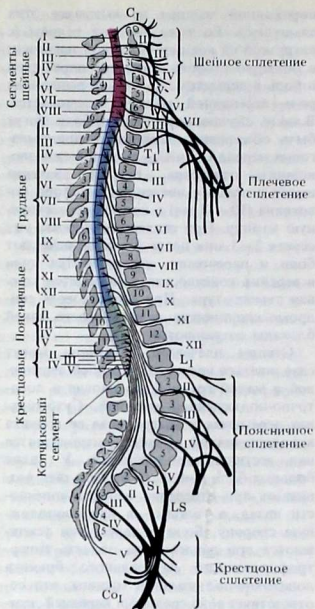


Рис. 167. Формирование спинномозговых нервов и сплетений.

в тазобедренном суставе нижнюю конечность, отводят, приводят и ротируют нижнюю конечность, разгибают ее в коленном суставе. Чувствительные волокна этого сплетения иннервируют кожу нижних отделов живота, передней, медиальной и наружной поверхности бедра, мошонки и верхненаружных отделов ягодицы.

Из-за большой протяженности поясничное сплетение полностью поражается сравнительно редко. Иногда это наблюдается при массивных травмах острым предметом, костными отломками (при переломах позвоночника и костей таза) или при сдавлении гематомой, опухолями

окружающих тканей, беременной маткой, при воспалительных процессах в забрюшинном пространстве (миозит поясничных мышц, флегмона, абсцесс) и при инфильтрате вследствие воспалительных процессов в яичниках, червеобразном отростке и др. Чаше встречается одностороннее поражение сплетения, или части его.

Клиническая картина поясничного плексита характеризуется болью в зоне иннервации нижней части живота, поясничной области, костях таза (невралгическая форма плексита). Снижаются все виды чувствительности (гипестезия или анестезия) кожи тазового пояса и бедер (рис. 168).

Выявляется болезненность при глубокой пальпации через переднюю брюшную стенку боковых отделов позвоночника и сзади в зоне четырехугольного пространства между нижним ребром и подвздошным гребнем, где расположена и прикрепляется квадратная мышца поясницы. Усиление боли возникает при поднятии выпрямленной нижней конечности вверх (в положении обследуемого лежа на спине) и при наклоне поясничного отдела позвоночника в стороны. При паралитической форме поясничного плексита развиваются слабость, гипотония и гипотрофия мышц тазового пояса и бедер. Снижаются или утрачивается коленный рефлекс. Нарушаются движения в поясничном отделе позвоночника, в тазобедренном и коленном суставах.

Топический дифференциальный диагноз приходится проводить с множественным поражением формирующих его спинномозговых нервов (в начальной фазе инфекционно-аллергического полирадикулоневрита типа Гийена — Барре — Штроля, при эпидурите) и при сдавлении верхних отделов конского хвоста.

Подвздошно-подчревный нерв (n. iliohypogastricus). Этот нерв формируется волокнами T_{XII} и L_I спинномозговых корешков. Из поясничного сплетения он выходит из-под латерального края m. psoas major и направляется по передней поверхности квадратной поясничной мышцы (позади нижнего полюса почки) ко-со вниз и латерально. Над подвздошным гребнем нерв прободает поперечную мы-

шцу живота и располагается между ней и внутренней косой мышцей живота вдоль и выше *cristae iliacaе*.

Достигнув паховой (пупартовой) связки, подвздошно-подчревный нерв проходит через толщу внутренней косой мышцы живота и располагается под апоневрозом наружной косой мышцы, вдоль и выше паховой связки, затем подходит к латеральному краю прямой мышцы живота и разветвляется в коже подчревной области. По пути этот нерв анастомозирует с подвздошно-паховым нервом, и затем от него отходят 3 ветви: двигательные (направляются к нижним отделам мышц брюшной стенки) и 2 чувствительные — латеральная и передняя кожные ветви. Латеральная кожная ветвь отходит над серединой подвздошного гребня и, прободая косые мышцы, направляется к коже над средней ягодичной мышцей и мышцей, напрягающей фасцию бедра. Передняя кожная ветвь является конечной и проникает через переднюю стенку влагалища прямой мышцы живота над наружным кольцом пахового канала, где и заканчивается в коже выше и медиальнее наружного отверстия пахового канала.

Обычно этот нерв поражается во время операций на органах живота и малого таза или при грыжеисечении. В послеоперационном периоде появляется постоянная боль, усиливающаяся при ходьбе и наклонах туловища вперед. Боль локализуется в нижней части живота над паховой связкой, иногда и в зоне большого вертела бедра. Усиление боли и парестезий отмечается при пальпации верхнего края наружного кольца пахового канала и на уровне большого вертела бедра. Гипестезия локализуется над средней ягодичной мышцей и в паховой области.

Подвздошно-паховый нерв (*n. ilioinguinalis*). Этот нерв образуется из передней ветви L_1 (иногда — L_{II}) спинномозгового корешка и располагается ниже, параллельно подвздошно-подчревному нерву. В интраабдоминальном участке нерв проходит под большой поясничной мышцей, затем пронизывает или огигает ее наружную часть и далее идет по передней поверхности квадратной мышцы поясницы под фасцией. Кнутри от передневерхней

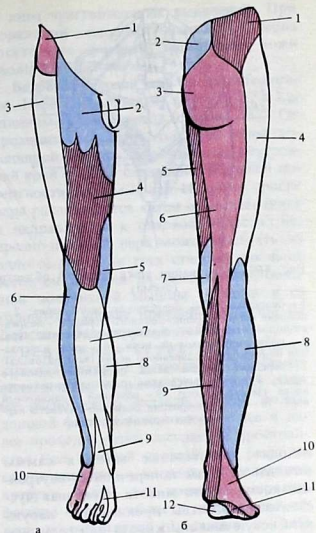


Рис. 168. Иннервация кожи нижних конечностей.

a — передняя поверхность: 1 — *r. cutaneus lateralis n. iliohypogastrici*; 2 — *n. genitofemoralis*; 3 — *n. cutaneus femoris lateralis*; 4 — *rr. cutanei anteriores n. femorales*; 5 — *r. cutaneus h. obturatorii*; 6 — *r. cutaneus surae lateralis (n. peroneus)*; 7 — *n. saphenus (n. femoralis)*; 8 — *n. cutaneus surae medialis*; 9 — *n. peroneus superficialis*; 10 — *n. suralis*; 11 — *n. peroneus profundus*; б — задняя поверхность: 1 — *nn. clunium superiores*; 2 — *nn. clunium medii*; 3 — *nn. clunium inferiores*; 4 — *n. cutaneus femoris lateralis*; 5 — *rr. cutanei anteriores n. femoralis*; 6 — *n. cutaneus femoris posterior*; 7 — *r. cutaneus n. obturatorii*; 8 — *n. cutaneus surae lateralis (от n. peroneus communis)*; 9 — *n. cutaneus surae medialis (от n. tibialis)*; 10 — *n. suralis*; 11 — *n. plantaris lateralis*; 12 — *n. plantaris medialis*.

подвздошной кости находится место возможной компрессии нерва, поскольку на этом уровне он пронизывает сначала поперечную мышцу живота или ее апоневроз, затем под углом около 90° прободает внутреннюю косую мышцу живота и вновь почти под прямым углом меняет свой ход, направляясь в щель между внутренней и наружной косыми мышцами живота. От подвздошно-пахового нерва

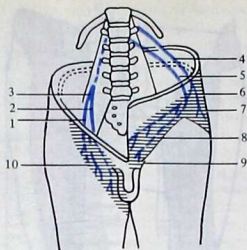


Рис. 169. Иннервация кожи паховой области (схема).

1 — бедренная ветвь бедренно-полового нерва; 2 — половая ветвь бедренно-полового нерва; 3 — бедренно-половой нерв; 4 — подвздошно-подчревный нерв; 5 — подвздошно-паховый нерв; 6 — зона иннервации подвздошно-подчревного нерва (заштрихована); 7 — передняя кожная ветвь подвздошно-пахового нерва; 8 — зона иннервации подвздошно-пахового нерва (заштрихована); 9 — передний мошоночный нерв; 10 — зона иннервации бедренно-полового нерва (заштрихована).

отходят двигательные ветви к самым нижним отделам поперечной и внутренней косых мышц живота. Конечная чувствительная ветвь пронизывает наружную косую мышцу живота или ее апоневроз сразу вентрокаудальнее от верхней передней подвздошной ости и идет далее внутри пахового канала. Ее разветвления снабжают кожу над лобком, а также у мужчин — над корнем полового члена и проксимальной части мошонки, у женщин — верхней части больших половых губ. Чувствительные ветви снабжают и небольшую зону в верхнем отделе передневнутренней поверхности бедра, но этот участок может перекрываться бедренно-половым нервом. Имеется еще и чувствительная возвратная ветвь, которая снабжает узкую полоску кожи над паховой связкой вплоть до подвздошного гребня (рис. 169).

Негравматическое поражение подвздошно-пахового нерва обычно происходит вблизи верхней передней подвздошной ости, где нерв проходит через поперечную и внутреннюю косую мышцы живота и зигзагообразно изменяет свое направление на уровне соприкасающихся краев этих мышц. Здесь нерв может под-

вергаться механическому раздражению мышечными или фиброзными тяжами, когда их края, уплотняясь, давят на нерв при постоянном или периодическом мышечном напряжении, например при ходьбе. Развивается компрессионно-ишемическая нейропатия по типу туннельного синдрома. Кроме того, нередко подвздошно-паховый нерв поражается во время оперативных вмешательств, чаще после грыжесечения, аппендэктомии, нефрэктомии. Невралгия подвздошно-пахового нерва после грыжесечения возможна при затягивании нерва шелковым швом в области внутренней косой мышцы живота. Также на нерв может оказывать давление апоневроз после операции, проведенной по способу Бассини, либо нерв может сдавливаться через многие месяцы и даже годы после операции рубцовой тканью, которая образовывается между внутренней и наружной косыми мышцами живота.

Клинические проявления подвздошно-паховой нейропатии разделяются на 2 группы — симптомы поражения чувствительных и двигательных волокон. Наибольшую диагностическую ценность имеет поражение чувствительных волокон. У больных возникают боли и парестезии в паховой области, иногда болезненные ощущения распространяются в верхние отделы передневнутренней поверхности бедра и в поясничную область.

Характерна пальпаторная болезненность в типичном месте компрессии нерва — в точке, расположенной чуть выше и на 1–1,5 см кнутри от верхней передней подвздошной ости. Пальцевое сдавление в этой точке при поражении подвздошно-пахового нерва, как правило, вызывает или усиливает болезненные ощущения. Болезненна пальпация в области наружного отверстия пахового канала. Однако этот симптом не является патогномоничным. Пальпаторная болезненность в этой точке отмечается и при поражении бедренно-полового нерва. Кроме того, при компрессионных синдромах весь дистальный отрезок нервно-го ствола, начиная от уровня сдавления, обладает повышенной возбудимостью на механическое раздражение. Поэтому при пальцевом сдавлении или поколачивании

в области проекции нерва только верхний уровень провокации болезненных ощущений соответствует месту компрессии. Зона чувствительных нарушений включает участок вдоль паховой связки, половину лобковой области, верхние две трети мошонки или большой половой губы, верхний отдел передневнутренней поверхности бедра. Иногда возникает характерная анталгическая поза при ходьбе — с наклоном туловища вперед, небольшим сгибанием и внутренней ротацией бедра на стороне поражения. Подобная анталгическая фиксация бедра отмечается и в положении больного лежа на спине. Некоторые больные принимают вынужденную позу на боку с приведенными к животу нижними конечностями. У больных с такой мононейропатией бывает ограниченное разгибания, внутренней ротации и отведения бедра. Отмечается усиление боли по ходу нерва при попытке сесть из положения лежа на спине с одновременной ротацией туловища. Возможно понижение или повышение тонуса нижних брюшных мышц на стороне поражения. Поскольку подвздошно-паховый нерв иннервирует только часть внутренней косой и поперечной мышц живота, их слабость при указанной нейропатии трудно определить при клинических методах исследования; это удается обнаружить при электромиографии. В покое на стороне поражения отмечаются потенциалы фибрилляции и даже фасцикуляций. При максимальном напряжении (втягивание живота) амплитуда осцилляций на интерференционной электромиограмме значительно снижается по сравнению с нормой. Кроме того, амплитуда потенциалов на пораженной стороне бывает в 1,5—2 раза ниже, чем у здоровой. Иногда оказывается сниженным кремастерный рефлекс.

Поражение подвздошно-пахового нерва нелегко разграничить с патологией бедренно-полового нерва, поскольку они оба иннервируют мошонку или большие половые губы. В первом случае верхний уровень провокации болезненных ощущений при пальцевом сдавлении находится вблизи верхней передней подвздошной ости, во втором — у внутреннего отверстия пахового канала. Отличаются

и зоны чувствительных выпадений. При поражении генитофemorального нерва отсутствует участок гипестезии кожи вдоль паховой связки.

Бедренно-половой нерв (n. genitofemoralis). Нерв образуется из волокон L_1 и L_{III} спинномозговых нервов (см. рис. 167). Он проходит косо через толщу большой поясничной мышцы, прорободает ее внутренний край и далее следует по передней поверхности этой мышцы. На этом уровне нерв располагается кзади от мочеочника и направляется к паховой области. Бедренно-половой нерв может состоять из одного, двух или трех стволов, но чаще всего он делится на поверхности большой поясничной мышцы (изредка в ее толще) на уровне проекции тела L_{III} на 2 ветви — бедренную и половую.

Бедренная ветвь нерва располагается кнаружи и кзади от наружных подвздошных сосудов. Она по ходу своему расположена сначала позади подвздошной фасции, затем впереди нее и далее проходит через сосудистое пространство под паховой связкой, где располагается кнаружи и кпереди от бедренной артерии. Затем она пронзает широкую фасцию бедра в области подкожного отверстия решетчатой пластинки и снабжает кожу этого участка. Другие ее ответвления иннервируют кожу верхней части бедренного треугольника. Эти веточки могут соединяться с передними кожными ветвями бедренного нерва и с ветвями подвздошно-пахового нерва.

Половая ветвь нерва располагается на передней поверхности большой поясничной мышцы кнутри от бедренной ветви. Сначала она располагается кнаружи от подвздошных сосудов, затем пересекает нижний конец наружной подвздошной артерии и проникает в паховый канал через глубокое паховое кольцо. В канале вместе с половой ветвью у мужчин находится семенной канатик, у женщин — круглая связка матки. Выходя из канала через поверхностное кольцо, половая ветвь у мужчин направляется далее к мышце, поднимающей мошонку, коже верхней части мошонки, оболочке яичка и к коже внутренней поверхности бедра. У женщин эта ветвь снабжает круглую связку матки, кожу области поверхност-

ного кольца пахового канала и больших половых губ. Этот нерв может поражаться на различных уровнях. Кроме сдавления спайками основного ствола нерва или обеих его ветвей на уровне большой поясничной мышцы, иногда бедренная и половая ветви могут повреждаться избирательно. Сдавление бедренной ветви бывает при ее прохождении через сосудистое пространство под паховой связкой, а половой ветви — при прохождении через паховый канал.

Наиболее частым симптомом нейропатии бедренно-полового нерва является боль в паховой области. Она обычно иррадирует в верхний отдел внутренней поверхности бедра, изредка — и в нижние отделы живота. Боли постоянные, ощущаются большими и в положении лежа, однако усиливаются при стоянии и ходьбе. В начальной стадии поражения бедренно-полового нерва могут отмечаться только парестезии, боли присоединяются позже.

При диагностике нейропатии бедренно-полового нерва учитываются локализация боли и парестезий, болезненность при пальпации внутреннего пахового кольца; боли при этом иррадируют в верхнюю часть внутренней поверхности бедра. Характерно усиление или возникновение болей при переразгибании конечности в тазобедренном суставе. Гипестезия соответствует зоне иннервации этого нерва (см. рис. 169).

Латеральный кожный нерв бедра (*n. cutaneus femoris lateralis*). Этот нерв наиболее часто образуется из спинномозговых корешков L_{II} и L_{III} , но возможны варианты, при которых он образуется из корешков L_I и L_{II} . Начинается он от поясничного сплетения, которое расположено под большой поясничной мышцей, затем прободает ее наружный край и продолжается косо вниз и наружу, проходит через подвздошную ямку к верхней передней подвздошной ости. На этом уровне он располагается за паховой связкой или в канале, образованном двумя листками наружной части этой связки. В подвздошной ямке нерв располагается забрюшинно. Здесь он пересекает подвздошную мышцу под покрывающей ее фасцией и подвздошную ветвью подвз-

дошно-поясничной артерии. Ретроперитонеально спереди от нерва располагаются слепая кишка, аппендикс и восходящая ободочная кишка, слева — сигмовидная кишка. После прохождения паховой связки нерв чаще всего располагается на поверхности портняжной мышцы, где он делится на 2 ветви (приблизительно на 5 см ниже верхней передней подвздошной ости). Передняя ветвь продолжается вниз и проходит в канале широкой фасции бедра. Приблизительно на 10 см ниже верхней передней подвздошной ости она прободает фасцию и вновь делится на наружную и внутреннюю ветви для передненаружной и наружной поверхностей бедра соответственно. Задняя ветвь латерального кожного нерва бедра поворачивает назад, располагается подкожно и делится на ветви, которые достигают и иннервируют кожу над большим вертелом по наружной поверхности верхней половины бедра.

Поражения этого нерва встречаются сравнительно часто. Еще в 1895 г. были предложены 2 основные теории, объясняющие его поражение: инфекционно-токсическая (Bernhardt) и компрессионная (В. К. Рот). Выявлены некоторые анатомические особенности в месте прохождения нерва, которые могут повышать риск его повреждений вследствие сдавления и натяжения.

1. Нерв при выходе из полости таза под паховую связку делает резкий изгиб под углом и прободает подвздошную фасцию. В этом месте он может сдавливаться и подвергаться трению об острый край фасции нижней конечности в тазобедренном суставе при наклоне туловища вперед.

2. Сдавление и трение нерва могут возникнуть в месте его прохождения и изгиба под углом на участке между верхней передней подвздошной остью и местом прикрепления паховой связки.

3. Наружная часть паховой связки нередко раздваивается, образуя канал для нерва, который может сдавливаться на этом уровне.

4. Нерв может проходить рядом с ровной костной поверхностью области верхней передней подвздошной ости вблизи сухожилия портняжной мышцы.

5. Нерв может проходить и сдавливаться между волокнами портняжной мышцы там, где она еще состоит преимущественно из сухожильной ткани.

6. Нерв иногда пересекает подвздошный гребень непосредственно за верхней передней подвздошной остью. Здесь он может сдавливаться краем кости и подвергаться трению при движениях в тазобедренном суставе или наклоне туловища вперед.

7. Нерв может сдавливаться в туннеле, образованном широкой фасцией бедра, и подвергаться трению о край фасции в месте выхода из этого туннеля.

Сдавление нерва на уровне паховой связки является наиболее частой причиной его поражения. Реже нерв может сдавливаться на уровне поясничной или подвздошной мышц при забрюшинной гематоме, опухоли, беременности, при воспалительных заболеваниях и операциях в брюшной полости и т. п.

У беременных компрессия нерва происходит не на абдоминальном его отрезке, а на уровне паховой связки. При беременности увеличиваются поясничный лордоз, угол наклона таза и разгибание в тазобедренном суставе. Это приводит к натяжению паховой связки и сдавлению нерва в том случае, если он проходит через дупликацию в этой связке.

Этот нерв может поражаться при сахарном диабете, брюшном тифе, малярии, опоясывающем лишае, при авитаминозе. Способствовать развитию этой нейропатии может ношение тугого пояса, корсета или тесного нижнего белья.

В клинической картине при поражении латерального кожного нерва бедра наиболее часто встречаются ощущение онемения, парестезии типа ползания мурашек и покалывания, ощущение жжения, холода по передненаружной поверхности бедра. Реже возникает ощущение зуда и нестерпимой боли, которые иногда носят каузалгический характер. Заболевание называется *парестетической мералгией (болезнь Рота — Бернгардта)*. Кожная гипестезия или анестезия встречаются в 68% случаев. При парестетической мералгии степень выраженности нарушения тактильной чувствительности больше, чем болевой и температурной. Встречает-

ся и полное выпадение всех видов чувствительности: исчезает пиломоторный рефлекс, могут развиваться трофические расстройства в виде истончения кожи, гипергидроза.

Болезнь может возникать в любом возрасте, но чаще всего заболевают лица среднего возраста. Мужчины заболевают в 3 раза чаще, чем женщины. Встречаются семейные случаи этого заболевания.

Типичные приступы парестезий и болей по передненаружной поверхности бедра, которые возникают при стоянии или длительной ходьбе и при вынужденном лежании на спине с выпрямленными ногами, позволяют предположить это заболевание. Диагноз подтверждается возникновением парестезий и болей в нижней конечности при пальцевом сдавлении наружной части паховой связки вблизи верхней передней подвздошной ости. При введении местного анестетика (5—10 мл 0,5% раствора новокаина) на уровне сдавления нерва болезненные ощущения проходят, что также подтверждает диагноз. Дифференциальный диагноз проводится с поражением спинномозговых корешков $L_{II}—L_{III}$, что обычно сопровождается и двигательными выпадениями. При коксартрозе могут возникать боли неопределенной локализации в верхних отделах наружной поверхности бедра, но при этом нет типичных болевых ощущений и нет гипестезии.

Запирательный нерв (n. obturatorius) является производным преимущественно передних ветвей $L_{II}—L_{IV}$ (иногда $L_I—L_V$) спинномозговых нервов и располагается позади или внутри большой поясничной мышцы. Далее он выходит из-под внутреннего края этой мышцы, прободает подвздошную фасцию и проходит вниз на уровне крестцово-подвздошного сочленения, затем спускается по боковой стенке таза и входит в *запирательный канал* вместе с запирательными сосудами. Это — костно-фиброзный туннель, крышей которого служит запирательный желоб лобковой кости, дно образовано запирательными мышцами, отделенными от нерва запирательной мембраной (рис. 170). Фиброзный неэластичный край запирательной мембраны представляет собой наиболее уязвимое место по ходу

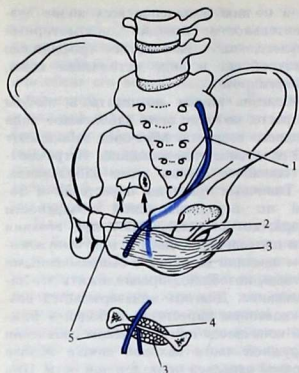


Рис. 170. Схема расположения запирающего нерва.

1 — запирающий нерв, 2 — запирающее отверстие; 3 — наружная запирающая мышца; 4 — внутренняя запирающая мышца; 5 — наклонный сагиттальный разрез участка тазового дна.

нерва. Через запирающий канал из полости таза нерв переходит на бедро. Выше канала от запирающего нерва отделяется мышечная ветвь. Она также проходит через канал и затем разветвляется в наружной запирающей мышце, которая ротирует нижнюю конечность. На уровне запирающего канала или ниже нерв делится на переднюю и заднюю ветви.

Передняя ветвь снабжает длинную и короткую приводящие мышцы, тонкую и непостоянную — гребенчатую мышцу. Эти длинная и короткая приводящие мышцы приводят, сгибают и вращают бедро кнаружи. Для определения их силы применяют следующие тесты: а) обследуемому, который лежит на спине с выпрямленными нижними конечностями, предлагают их сдвинуть; обследующий пытается их развести (рис. 171, а); б) обследуемому, который лежит на боку, предлагают поднять находящуюся сверху нижнюю конечность и привести к ней другую нижнюю конечность. Обследующий поддерживает поднятую нижнюю

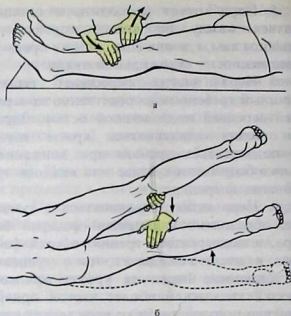


Рис. 171. Тесты для определения силы *mm. adductor longus et brevis*.

а — в положении обследуемого лежа на спине; б — в положении лежа на боку.

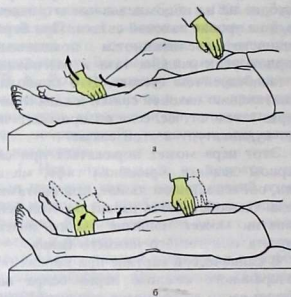


Рис. 172. Тесты для определения действия *m. gracilis* (а) и силы *m. adductor magnus* (б).

конечность, а движению другой нижней конечности, которая приводится, оказывает сопротивление (рис. 171, б).

Тонкая мышца (*m. gracilis*) приводит бедро и сгибает в коленном суставе голень, ротируя ее внутрь. Тест для определения ее действия: обследуемому, который лежит на спине, предлагают согнуть нижнюю конечность в коленном суставе, поворачивая ее внутрь и приводя

бедро; обследующий пальпирует сокращенную мышцу (рис. 172, а).

После отхождения мышечных ветвей передняя ветвь в верхней трети бедра становится только чувствительной и снабжает кожу внутренней поверхности бедра.

Задняя ветвь иннервирует большую приводящую мышцу бедра, суставную сумку тазобедренного сустава и надкостницу задней поверхности бедренной кости.

Большая приводящая мышца приводит бедро. *Тест для определения ее силы:* обследуемый лежит на спине, выпрямленная нижняя конечность отведена в сторону. Ему предлагают привести отведенную нижнюю конечность; обследующий оказывает сопротивление этому движению и пальпирует сокращенную мышцу (рис. 172, б). Следует отметить индивидуальную вариабельность зоны чувствительной иннервации кожи внутренней поверхности бедра от верхней трети бедра до середины внутренней поверхности голени. Это связано с тем, что чувствительные волокна из состава запирающего нерва объединяются с такими же волокнами бедренного нерва, иногда формируют новый самостоятельный ствол — добавочный запирающий нерв.

Поражения запирающего нерва возможны на нескольких уровнях: в начале отхождения — под поясничной мышцей или внутри ее (при забрюшинной гематоме), на уровне крестцово-подвздошного сочленения (при сакроилите), в боковой стенке таза (сдавление маткой при беременности, при опухоли шейки матки, яичников, сигмовидной кишки, при аппендикулярном инфильтрате в случае тазового расположения аппендикса и др.), на уровне запирающего канала (при грыже запирающего отверстия, лонном остисте с отеком тканей, формирующих стенки канала), на уровне верхнемедиальной поверхности бедра (при сдавлении рубцовой тканью, при длительном резком сгибании бедра под наркозом во время оперативных вмешательств и т. д.).

Клиническая картина характеризуется чувствительными и двигательными расстройствами. Боль распространяется из паховой области на внутреннюю часть бедра и бывает особенно интенсивной

при сдавлении нерва в запирающем канале. Отмечаются также парестезии и ощущение онемения в области бедра. В случаях сдавления нерва грыжей запирающего отверстия боли усиливаются при повышении давления в брюшной полости, например при кашле, а также при разгибании, отведении и внутренней ротации бедра.

Чувствительные выпадения чаще всего локализируются в средней и нижней третях внутренней поверхности бедра, иногда гипестезия может выявляться и на внутренней поверхности голени, вплоть до ее середины. Из-за перекрытия кожной зоны иннервация запирающего нерва соседними нервами нарушения чувствительности редко доходят до степени анестезии.

При поражении запирающего нерва развивается гипотрофия мышц внутренней поверхности бедра. Она достаточно выражена, несмотря на то, что большая приводящая мышца частично иннервируется и седалищным нервом. Из снабжаемых запирающим нервом мышц наружная запирающая мышца вращает бедро наружу, приводящие мышцы участвуют в ротации и сгибании бедра в тазобедренном суставе, а тонкая мышца — в сгибании голени в коленном суставе. Когда выпадает функция всех этих мышц, заметно нарушается только приведение бедра. Сгибание и наружная ротация бедра, а также движения в коленном суставе в достаточной степени выполняются мышцами, иннервируемыми другими нервами. При выключении запирающего нерва развивается выраженная слабость приведения бедра, но полностью это движение не выпадает. Раздражение нерва может вызвать заметный вторичный спазм приводящих мышц, а также рефлекторную сгибательную контрактуру в коленном и тазобедренном суставах. Поскольку при раздражении запирающего нерва некоторые движения бедра могут усиливать боль, у больных появляется шатающаяся походка, движения в тазобедренном суставе ограничены. Из-за выпадения функции приводящих мышц бедра нарушается устойчивость при стоянии и ходьбе. Переднезаднее направление движения нижних конечностей при ходьбе замедляется направленным

кнаружи отведением конечности. В этом случае соприкасающаяся с опорой стопа и вся нижняя конечность находятся в неустойчивом положении и при ходьбе выявляется циркумдукция. На пораженной стороне отмечается также выпадение или снижение рефлекса приводящих мышц бедра. Возникают затруднения при укладывании больной ноги на здоровую (в положении лежа на спине, сидя).

Вегетативные нарушения при поражении запирающего нерва проявляются в виде ангидроза в зоне гипестезии на внутренней поверхности бедра.

Диагноз поражения запирающего нерва определяется по наличию характерных болей, чувствительных и двигательных нарушений. Чтобы выявить парез приводящих мышц бедра, применяют вышеизложенные приемы.

Рефлекс с приводящих мышц бедра вызывается резким ударом перкуSSIONного молотка по I пальцу врача, наложенному на кожу над приводящими мышцами под прямым углом к их длинной оси, приблизительно на 5 см выше внутреннего надмышелка бедра. При этом ощущается сокращение приводящих мышц и выявляется асимметрия рефлекса на здоровой и пораженной сторонах.

БЕДРЕННЫЙ НЕРВ

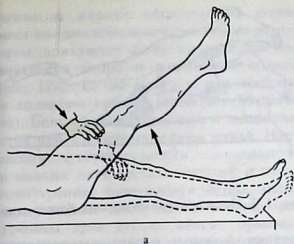
Бедренный нерв (n. femoralis) образуется из волокон дорсальных ветвей переднего первичного деления L_{II}—L_{IV} спинномозговых нервов, иногда и L_I. Начинаясь на уровне L_I, он вначале располагается позади большой поясничной мышцы, затем выходит из-под ее наружного края. Далее нерв находится в борозде (желобе) между подвздошной и большой поясничной мышцами. Здесь он покрыт сверху подвздошной фасцией. Фасциальные листки, расположенные над бедренным нервом, делятся на 4 пластинки: подвздошную, предподвздошную, поперечную и брюшинную. Между этими пластинками может существовать до трех сумок, содержащих малое количество соединительной и жировой ткани. Так как бедренный нерв расположен в тесном и фиксированном промежутке между костями таза и подвздошной фасцией,

в этом месте он легко может сдавливаться при кровоизлиянии с образованием гематомы. Полость таза нерв покидает, проходя через костно-фиброзный туннель, образованный паховой связкой (спереди), ветвями лонной кости и подвздошной костью. Под связкой нерв проходит через мышечную лауну. По выходе на бедро нерв располагается под листками широкой фасции бедра, покрываемыми подвздошной и гребешковую мышцы. Здесь он находится в бедренном треугольнике, ограниченном наверху паховой связкой, снаружи — портняжной и внутри — длинной приводящей мышцами. С латеральной стороны бедренного треугольника глубокий листок широкой фасции бедра переходит в подвздошную фасцию, покрывающую m. iliopsoas. Медиальнее нерва находится бедренная артерия. На этом уровне бедренный нерв также может сдавливаться гематомой.

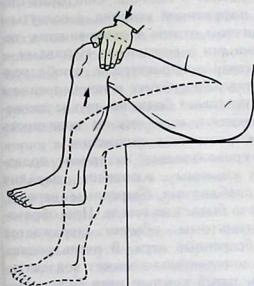
Выше паховой связки от бедренного нерва отходят ветви к подвздошной, большой и малой поясничным мышцам. Эти мышцы сгибают бедро в тазобедренном суставе, ротируя его кнаружи; при фиксированном бедре сгибают поясничную часть позвоночного столба, наклоняя туловище вперед.

Тесты для определения силы этих мышц: а) в положении лежа на спине обследуемый поднимает выпрямленную нижнюю конечность вверх; обследующий оказывает сопротивление этому движению, упираясь своей ладонью в середину области бедра (рис. 173, а); б) в положении сидя на стуле обследуемый сгибает нижнюю конечность в тазобедренном суставе; обследуемый препятствует этому движению, оказывая сопротивление на уровне нижней трети бедра (рис. 173, б); в) из положения лежа на спине (на жесткой поверхности) обследуемому предлагают сесть без помощи верхних конечностей при фиксированных к постели нижних конечностях (рис. 174).

Под паховой связкой или дистальнее нее бедренный нерв делится на двигательные и чувствительные ветви. Из них первые снабжают гребешчатую, портняжную и четырехглавую мышцы, вторые — кожу, подкожную клетчатку и фасции в области нижних двух третей передней



а



б

Рис. 173. Тесты для определения силы *m. iliopsoatis*.

а — в положении больного лежа; б — в положении сидя.

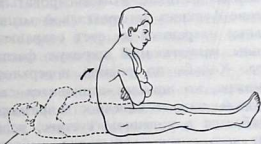
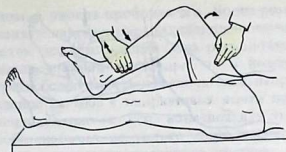


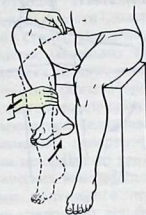
Рис. 174. Тест для определения действия *m. iliopsoatis*.

и передневнутренней поверхности бедра, передневнутренней поверхности голени, иногда и внутреннего края стопы у медиальной лодыжки.

Гребенчатая мышца (*m. pectineus*) сгибает, приводит и вращает бедро кнаружи.



а



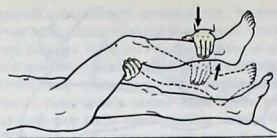
б

Рис. 175. Тесты для определения силы *m. sartorii*.

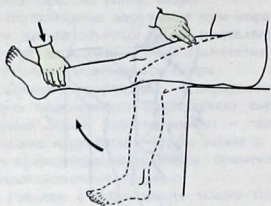
а — в положении больного лежа; б — в положении сидя.

Портняжная мышца (*m. sartorius*) сгибает нижнюю конечность в тазобедренном и коленном суставах, вращая бедро кнаружи. Тест для определения ее силы: обследуемому в положении лежа на спине предлагают умеренно согнуть нижнюю конечность в коленном и тазобедренном суставах и вращать бедро кнаружи; исследующий оказывает сопротивление этому движению и пальпирует сокращенную мышцу (рис. 175, а). Аналогичный тест можно исследовать и в положении обследуемого сидя на стуле (рис. 175, б).

Четырехглавая мышца бедра (*m. quadriceps femoris*) сгибает бедро в тазобедренном суставе и разгибает голень в коленном суставе. Тест для определения ее силы: а) в положении лежа на спине нижняя конечность сгибается в тазобедренном и коленном суставах, обследуемому предлагают разогнуть нижнюю конечность; обследующий оказывает сопротивление этому движению и осматривает сокращенную мышцу (рис. 176, а); б) сидя



а



б

Рис. 176. Тесты для определения силы *m. quadriceps femoris*.

а — в положении больного лежа; б — в положении сидя.

на стуле, обследуемый разгибает свою нижнюю конечность в коленном суставе; обследующий оказывает сопротивление этому движению и пальпирует сокращенную мышцу (рис. 176, б).

Наличие гипотрофии этой мышцы можно определить при измерении окружности бедра на строго симметричных уровнях (обычно на 20 см выше верхнего края надколенника).

Бедренный нерв поражается при травме (включая травматическую и спонтанную гематомы по его ходу, например при гемофилии, лечении антикоагулянтами и т. п.), паховом лимфадените, аппендикулярном абсцессе и др.

Клиническая картина поражения бедренного нерва в области борозды между подвздошной и поясничной мышцами или в бедренном треугольнике почти идентична. Вначале возникает боль в паховой области. Эта боль иррадирует в поясничную область и на бедро. Довольно быстро нарастает интенсивность боли до сильной и постоянной.

Тазобедренный сустав обычно удерживается в положении флексии и наружной

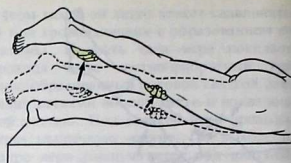


Рис. 177. Исследование симптома Вассермана.

ротации. Больные принимают характерное положение в постели. Они часто лежат на пораженной стороне, с согнутым в поясничном отделе позвоночником, тазобедренными и коленными суставами — сгибательная контрактура в тазобедренном суставе. Разгибание в тазобедренном суставе усиливает боли, но другие движения возможны, если нижняя конечность остается в согнутом положении.

При кровоизлиянии на уровне подвздошной мышцы возникает паралич мышц, снабжаемых бедренным нервом, однако это бывает не всегда. При образовании гематомы обычно поражается только бедренный нерв. В очень редких случаях дополнительно может вовлекаться латеральный кожный нерв бедра. Поражение бедренного нерва, как правило, проявляется выраженным парезом сгибателей бедра и разгибателей голени, выпадением коленного рефлекса. Затрудняются стояние, ходьба, бег и особенно подъем по лестнице. Компенсировать выпадение функции четырехглавой мышцы больные стараются за счет сокращения мышцы, напрягающей широкую фасцию бедра. Ходьба по ровной поверхности возможна, но походка становится своеобразной: нижняя конечность чрезмерно разгибается в коленном суставе, вследствие чего голень избыточно выбрасывается вперед и стопа становится на пол всей подошвой. Больные избегают сгибать нижнюю конечность в коленном суставе, так как разогнуть ее не могут. Надколенник не фиксирован, его можно пассивно двигать в разные стороны.

Для невралгического варианта поражения бедренного нерва характерным является *симптом Вассермана*: больной

лежит на животе; обследующий поднимает выпрямленную конечность вверх, при этом появляется боль по передней поверхности бедра и в паховой области (рис. 177). То же будет и при сгибании в коленном суставе (симптом Мацкевича). Боль усиливается также в положении стоя при наклоне туловища назад. Нарушения чувствительности локализуются в нижних двух третях передней и передневнутренней поверхности бедра, передневнутренней поверхности голени, внутреннем крае стопы. Могут присоединяться вазомоторные и трофические расстройства.

Подкожный нерв (n. saphenus). Он является конечной и самой длинной ветвью бедренного нерва, производным L_{II}—L_{IV} спинномозговых корешков. После отхождения от бедренного нерва на уровне паховой связки или выше ее он располагается латеральнее бедренной артерии в задневнутренней части бедренно-треугольника. Далее он входит вместе с бедренной веной и артерией в приводящий канал (*субсарториальный*, или *Гунтеров, канал*), который имеет в поперечном сечении треугольную форму. Две стороны треугольника образуют мышцы, а крышу канала образует плотный межмышечный листок фасции, который натягивается между медиальной широкой мышцей бедра и длинной приводящей мышцей в верхнем отделе канала. В нижней части канала этот фасциальный листок прикрепляется к большой приводящей мышце (его называют подпортняжной фасцией). Портняжная мышца прилежит сверху к крыше канала и движется относительно нее. Она изменяет степень своего натяжения и величину просвета для нерва в зависимости от сокращения медиальной широкой и приводящих мышц бедра. Обычно перед выходом из канала подкожный нерв делится на 2 ветви — *поднадколенниковую* и *нисходящую*. Последняя сопровождает длинную скрытую вену и направляется вниз на голень. Нервы могут проникать через подпортняжную фасцию вместе или через отдельные отверстия. Далее оба нерва располагаются на фасции под портняжной мышцей и затем выходят под кожу, винтообразно огибая сухожилие этой мы-

шцы, а иногда прободая его. Более резко меняет направление поднадколенниковая ветвь, чем нисходящая. Она расположена вдоль длинной оси бедра, но в нижней трети бедра может изменить свое направление на 100° и направиться почти перпендикулярно к оси конечности. Этот нерв снабжает не только кожу медиальной поверхности коленного сустава, но и его внутреннюю капсулу. От нисходящей ветви отходят ответвления к коже внутренней поверхности голени и внутреннего края стопы. Представляет практический интерес маленькая веточка, которая проходит между поверхностной и глубокой частью большеберцовой (внутренней) коллатеральной связки. Она может травмироваться (сдавливаться) выпавшим мениском, гипертрофированными костными шпорами по краям сустава, при хирургических вмешательствах.

Поражение подкожного нерва встречается у лиц старше 40 лет без предшествующей травмы. При этом у них выявляются значительные жировые отложения на бедрах и некоторая степень О-образной конфигурации нижних конечностей (*genu varum*). С синдромом поражения этого нерва часто сочетается внутренняя торсия (поворот вокруг оси) большеберцовой кости. Нередки интраартикулярные и периаартикулярные изменения в области коленного сустава. Поэтому часто объясняют эти симптомы только поражением сустава, не предполагая возможного нейрогенного характера боли. Прямая травма бедра при этой нейропатии встречается редко (только у футболистов). У некоторых больных в анамнезе имеется повреждение коленного сустава, обычно вызванное не прямой его травмой, а передачей на сустав сочетания угловых и торсионных воздействий. Этот тип травм может вызвать отрыв внутреннего мениска в месте его прикрепления или разрыв хряща. Обычно при костномышечных нарушениях или гипермобильности сустава, которые препятствуют движениям, не предполагается нейрогенная основа постоянных болей и нарушения функции. Однако подобные изменения могут явиться анатомической причиной хронической травматизации подкожного нерва.

Клиническая картина поражения подкожного нерва зависит от совместного или изолированного поражения его ветвей. Когда поражается поднадколенниковая ветвь, боль и возможные нарушения чувствительности будут в большинстве случаев ограничиваться областью внутренней части коленного сустава. При поражении нисходящей ветви подобные симптомы будут относиться к внутренней поверхности голени и стопы. При нейропатии характерно усиление боли при разгибании конечности в коленном суставе. Очень важен для диагностики симптом пальцевого сдавления, если при его выполнении верхний уровень провокации парестезий или болей в зоне снабжения подкожного нерва соответствует точке выхода нерва из приводящего канала. Эта точка находится приблизительно на 10 см выше внутреннего мыщелка бедра. Поиск этой точки производится следующим образом. Кончики пальцев накладываются на этом уровне на передне-внутреннюю часть медиальной широкой мышцы бедра и затем скользят кзади до соприкосновения с краем портняжной мышцы. Отверстие выхода подкожного нерва находится в этой точке.

При дифференциальном диагнозе следует учитывать область распространения болезненных ощущений. Если боли (парестезии) ощущаются по внутренней поверхности нижней конечности от коленного сустава вниз до I пальца, следует дифференцировать высокий уровень поражения бедренного нерва от нейропатии его конечной ветви — подкожного нерва. В первом случае боли распространяются еще и на переднюю поверхность бедра, а также возможно снижение или выпадение коленного рефлекса. Во втором случае ощущение боли обычно локализуется не выше коленного сустава, отсутствуют выпадение коленного рефлекса и чувствительные нарушения на передней поверхности бедра, а точка провокации болей при пальцевом сдавлении соответствует месту выхода подкожного нерва из канала. Если болезненные ощущения ограничиваются внутренней частью коленного сустава, следует различать нейропатию подкожного нерва от такого, например, положения коленного сустава, как воспа-

ление большеберцовой коллатеральной связки или острое повреждение мениска. Наличие этих нарушений и функции сустава легко предположить исходя из интенсивности боли, болезненности внутренней поверхности коленного сустава и резкой болезненности при движениях в нем. Окончательному диагнозу нейропатии поднадколенниковой ветви подкожного нерва способствует выявление верхнего уровня провокации болезненных ощущений при пальцевом сдавлении. Этот уровень соответствует месту сдавления нерва. Диагностическое значение имеет хотя бы временное ослабление болей после инъекции гидрокортизона в этой точке, а также выявление чувствительных расстройств в кожной зоне внутренней поверхности коленного сустава.

Для *препателлярной невралгии* характерны: наличие в анамнезе прямой травмы надколенника, обычно при падении на колени; немедленное или отсроченное на несколько недель от момента травмы возникновение невралгической боли под надколенником; выявление при пальпации болезненной точки только на уровне середины внутреннего края надколенника; невозможность из-за усиления болей стоять на коленях, длительно сгибать нижние конечности в коленных суставах, подниматься вверх по лестнице и, в части случаев, вообще ходить; полное прекращение болей после оперативного удаления нейрососудистого пучка, снабжающего преднадколенниковые сумки. Все эти симптомы не характерны для поражения подкожного нерва.

КРЕСТЦОВОЕ СПЛЕТЕНИЕ

Крестцовое сплетение (pl. sacralis) является передними ветвями L_V и S_1-S_{IV} спинномозговых нервов и нижней частью передней ветви L_{IV} . Нередко его обозначают как «пояснично-крестцовое» сплетение. Оно располагается вблизи крестцово-подвздошного сочленения на передней поверхности грушевидной и отчасти — на копчиковых мыщцах, между копчиковыми мышцами и стенкой прямой кишки. От него отходит группа коротких и длинных ветвей. Короткие ветви идут к мышцам таза, ягодичным мышцам

и наружным половым органам. Длинные ветвями этого сплетения являются седалищный нерв и задний кожный нерв бедра. Внешне крестцовое сплетение имеет форму треугольника, из вершины которого выходит самый крупный нерв — *p. ischiadicus*.

Передняя поверхность сплетения покрыта фиброзной пластинкой, составляющей часть апоневроза малого таза и идущей от соответствующих межпозвоночных отверстий до большого седалищного отверстия. Кнутри от нее находится парietальный листок брюшины. Оба этих листка у мужчин и у женщин отделяют сплетение от внутренней подвздошной артерии и вены, симпатического ствола и прямой кишки, кроме того, у женщин — от матки, яичников и труб. Двигательные волокна, входящие в состав коротких ветвей крестцового сплетения, иннервируют следующие мышцы тазового пояса: грушевидную, внутреннюю запирательную, верхнюю и нижнюю близнецовые, квадратную мышцу бедра, большую, среднюю и малую ягодичные мышцы, напрягатель широкой фасции. Эти мышцы отводят и вращают нижнюю конечность кнаружи, разгибают ее в тазобедренном суставе, в положении стоя выпрямляют туловище и наклоняют его в соответствующую сторону. Чувствительные волокна снабжают кожу ягодичной области, промежности, мошонки, задней поверхности бедра, верхних отделов голени.

Крестцовое сплетение целиком поражается сравнительно редко. Это бывает при травме с переломом костей таза, при опухолях органов малого таза, при обширных воспалительных процессах.

Чаще наблюдается частичное поражение крестцового сплетения и его отдельных ветвей.

Клиническая картина характеризуется интенсивными болями в области крестца, ягодич, промежности, по задней поверхности бедер, голени и подошвенной поверхности стопы (невралгический вариант крестцового плексита). При более грубом поражении сплетения к болям и парестезиям указанной выше локализации присоединяются нарушения чувствительности (гипестезия, анестезия) в этой зоне

и парез (паралич) иннервируемых мышц тазового пояса, задней группы бедра, голени и всех мышц стопы. Снижаются или угасают ахиллов и подошвенный рефлекс, рефлекс с длинного разгибателя большого пальца ноги.

Внутренний запирательный нерв (*p. obturatorius internus*). Этот нерв формируется двигательными волокнами L_{IV} спинномозгового корешка и иннервирует внутреннюю запирательную мышцу, которая ротирует бедро кнаружи.

Грушевидный нерв (*p. piriformis*). Этот нерв состоит из двигательных волокон S_1-S_{III} спинномозговых корешков и снабжает грушевидную мышцу. Последняя делит седалищное отверстие на 2 части — над- и подгрушевидное отверстия, через которые проходят сосуды и нервы. При сокращении этой мышцы осуществляется наружная ротация бедра.

Нерв квадратной мышцы бедра (*p. quadratus femoris*). Этот нерв образуется волокнами $L_{IV}-S_1$ спинномозговых корешков, иннервирует квадратную мышцу бедра и обе (верхнюю и нижнюю) близнецовые мышцы. Эти мышцы участвуют в ротации бедра кнаружи. *Тесты для определения силы mm. piriformis, obturatorii interni, gemellium, quadrati femoris*: а) обследуемому, который находится в положении лежа на животе, нижняя конечность согнута в коленном суставе под углом 90° , предлагают привести голень в сторону другой нижней конечности; обследующий оказывает сопротивление этому движению (рис. 178, а); б) обследуемому, который находится в положении лежа на спине, предлагают ротировать нижнюю конечность кнаружи (рис. 178, б); обследующий препятствует этому движению. При поражении нерва квадратной мышцы бедра развивается парез указанных выше мышц и ослабляется сопротивление при ротации нижней конечности кнаружи.

Верхний ягодичный нерв (*p. gluteus superior*). Нерв формируется волокнами $L_{IV}-L_V, S_1-S_{II}$ спинномозговых корешков, проходит над грушевидной мышцей вместе с верхней ягодичной артерией, направляется в ягодичную область, проникая под большой ягодичной мышцей, располагается между средней и малой ягодичными мышцами, которые и снаб-

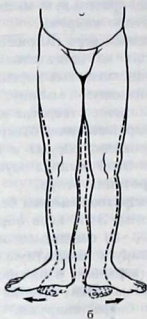
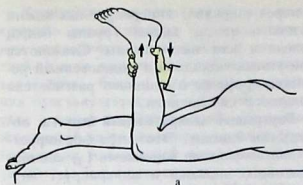


Рис. 178. Тесты для определения силы *mm. piriformis, obturatorii interni, gemelli, quadrati femoris* (а) и их действия (б).

жает. Обе эти мышцы отводят выпрямленную конечность. *Тест для определения их силы:* обследуемому, который лежит на спине или на боку с выпрямленными нижними конечностями, предлагают отвести их в сторону или вверх; обследующий оказывает сопротивление этому движению и пальпирует сокращенную мышцу. Ветвь этого нерва снабжает также мышцу — напрягатель бедра, ротирующую бедро несколько внутрь.

Клиническая картина при поражении верхнего ягодичного нерва проявляется в затруднении отведения нижней конечности. Частично нарушается ротация бедра кнутри из-за слабости напрягателя широкой фасции. При параличе этих мышц наблюдается умеренная ротация нижней конечности кнаружи, особенно это видно в положении больного лежа на спине и при сгибании нижней конечности в тазобедренном суставе (пояснично-подвз-

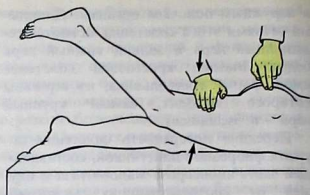


Рис. 179. Тест для определения силы *n. glutei maximi*.

дошная мышца при сгибании в тазобедренном суставе ротирует бедро кнаружи). При стоянии и ходьбе средние и малые ягодичные мышцы участвуют в поддержании вертикального положения туловища. При двустороннем параличе этих мышц стоит больной нетвердо, походка также характерна — переваливаясь с боку на бок (так называемая утиная походка).

Нижний ягодичный нерв (*n. gluteus inferior*). Этот нерв образуется волокнами L_5-S_{1-2} спинномозговых корешков и выходит из полости таза через подгрушевидное отверстие, латерально от нижней ягодичной артерии. Иннервирует большую ягодичную мышцу, которая разгибает нижнюю конечность в тазобедренном суставе, несколько ротируя ее кнаружи; при фиксированном бедре — наклоняет таз назад.

*Тест для определения силы *m. glutei maximi*:* обследуемому, находящемуся в положении лежа на животе, предлагают поднять выпрямленную нижнюю конечность; обследующий оказывает сопротивление этому движению и пальпирует сокращенную мышцу (рис. 179).

Поражение нижнего ягодичного нерва приводит к затруднению разгибания нижней конечности в тазобедренном суставе. В положении стоя затруднено выпрямление наклоненного таза (таз у таких больных наклонен вперед, при этом наблюдается компенсаторный лордоз в поясничном отделе позвоночника). У этих больных затруднены поднимание по лестнице, бег, прыжки, вставание из положения сидя. Наблюдаются гипотрофия и гипотония ягодичных мышц.

Задний кожный нерв бедра (n. cutaneus femoris posterior). Эта ветвь сплетения формируется чувствительными волокнами S_1-S_{III} спинномозговых нервов, она выходит из полости таза вместе с седалищным нервом через большое седалищное отверстие ниже грушевидной мышцы. Затем нерв располагается под большой ягодичной мышцей и проходит на заднюю поверхность бедра. От медиальной стороны нерв дает ветви, идущие под кожу нижней части ягодицы (nn. clunii inferiores) и к промежности (rami perineales). Подкожно по задней поверхности бедра этот нерв идет до подколенной ямки и разветвляется, иннервируя всю заднюю поверхность бедра и участок кожи на верхней трети задней поверхности голени (см. рис. 168).

Наиболее часто нерв поражается на уровне большого седалищного отверстия, особенно при спазме грушевидной мышцы. Другим патогенетическим фактором для этой компрессионно-ишемической нейропатии являются рубцово-спаечные процессы после повреждения глубоких тканей (проникающие ранения) ягодичной области и верхней трети задней поверхности бедра.

Клиническая картина представлена болью, онемением и парестезиями в ягодичной области, области промежности и по задней поверхности бедра. Боли усиливаются при ходьбе и в положении сидя.

Зона патологического процесса определяется пальпаторно, по болевым точкам. Диагностическое значение и лечебный эффект оказывает введение 0,5–1% раствора новокаина паранервально или в грушевидную мышцу, после которого боль исчезает.

СЕДАЛИЩНЫЙ НЕРВ

Седалищный нерв (n. ischiadicus) является длинной ветвью крестцового сплетения, содержит нервные волокна нейронов, расположенных в сегментах спинного мозга $L_{IV}-S_{III}$. Формируется седалищный нерв в полости малого таза около большого седалищного отверстия и покидает ее через подгрушевидное отверстие. В этом отверстии нерв распола-

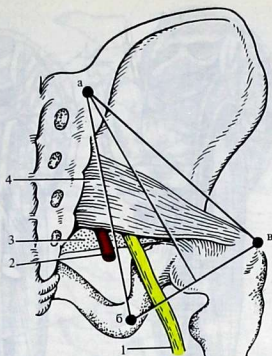


Рис. 180. Топография грушевидной мышцы и седалищного нерва.

1 — седалищный нерв; 2 — нижняя ягодичная артерия; 3 — крестцово-остистая связка; 4 — грушевидная мышца. Точки-ориентиры: а — место соединения задней верхней ости подвздошной кости с крестцом; б — седалищный бугор; в — большой вертел бедренной кости.

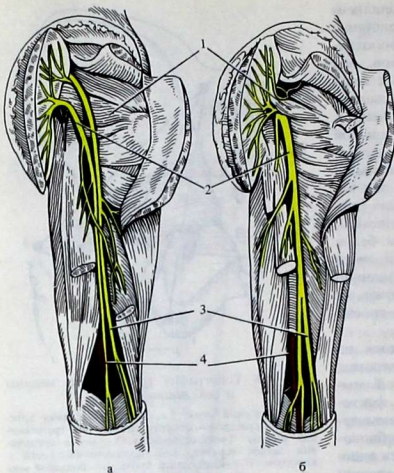
гается более латерально; выше и кнутри от него идут нижняя ягодичная артерия с сопровождающими ее венами и нижний ягодичный нерв. Медиально проходит задний кожный нерв бедра, а также сосудисто-нервный пучок, состоящий из внутренней половой артерии, вен и половой нерва. Седалищный нерв может выходить через надгрушевидное отверстие или непосредственно через толщу грушевидной мышцы (у 10% лиц), а при наличии двух стволов — через оба отверстия. Вследствие такого анатомического расположения между грушевидной мышцей и плотной крестцово-остистой связкой (рис. 180) седалищный нерв нередко может подвергаться сдавлению на этом уровне.

По выходе через щель под грушевидной мышцей (подгрушевидное отверстие) седалищный нерв располагается наружнее всех нервов и сосудов, проходящих через это отверстие. Нерв здесь находится почти на середине линии, проведенной между седалищным бугром и большим вертелом бедра. Выходя из-под нижнего края большой ягодичной мышцы, седа-

Рис. 181. Строение седалищного нерва (варианты) и его отношение к грушевидной мышце.

а — высокое разделение (в области таза) седалищного нерва на большеберцовый и малоберцовый нервы; б — низкое (на уровне нижней трети бедра) разделение седалищного нерва.

1 — грушевидная мышца; 2 — седалищный нерв; 3 — малоберцовый нерв; 4 — большеберцовый нерв.



лишний нерв лежит в области ягодичной складки вблизи широкой фасции бедра. Ниже нерв прикрыт длинной головкой двуглавой мышцы и располагается между ней и большой приводящей мышцей. На середине бедра длинная головка двуглавой мышцы бедра располагается поперек седалищного нерва, ниже он находится между двуглавой мышцей бедра и полуперепончатой мышцей. Деление седалищного нерва на большеберцовый и общий малоберцовый нервы чаще происходит на уровне верхнего угла подколенной ямки. Однако нередко нерв делится более высоко — в верхней трети бедра (рис. 181). Иногда нерв разделяется даже вблизи крестцового сплетения. В этом случае обе порции седалищного нерва проходят отдельными стволами, из них большеберцовый — через нижний отдел большого седалищного отверстия (подгрушевидное отверстие), а общий малоберцовый нерв — через надгрушевидное отверстие, или он прорывает грушевидную мышцу. Иногда не от крестцового сплетения, а от седалищного нерва отходят ветви к квадратной мышце бедра, близнецовым

и внутренней запирательной мышцам. Эти ветви отходят либо в месте прохождения седалищного нерва через подгрушевидное отверстие, либо выше. В области бедра от малоберцовой части седалищного нерва отходят ветви к короткой головке двуглавой мышцы бедра, от большеберцовой части — к большой приводящей, полусухожильной и полуперепончатой мышцам, а также к длинной головке двуглавой мышцы бедра. Ветви к трем последним мышцам отделяются от основного ствола нерва высоко в ягодичной области. Поэтому даже при довольно высоких повреждениях седалищного нерва не нарушается сгибание конечности в коленном суставе.

Полуперепончатая и полусухожильная мышцы сгибают нижнюю конечность в коленном суставе, несколько ротируя ее внутрь. *Тест для определения их силы:* обследуемому, находящемуся в положении лежа на животе, предлагают согнуть нижнюю конечность под углом 15° — 160° в коленном суставе, ротируя голень внутрь; обследующий оказывает сопротивление этому движению и пальпирует

напряженное сухожилие мышц (рис. 182).

Двуглавая мышца бедра сгибает нижнюю конечность в коленном суставе, ротируя голень наружу. Тесты для определения ее силы: а) обследуемому, находящемуся в положении лежа на спине с согнутой в коленном и тазобедренном суставе нижней конечностью, предлагают согнуть конечность в коленном суставе под более острым углом; обследующий оказывает сопротивление этому движению (рис. 183, а); б) обследуемому, находящемуся в положении лежа на животе, предлагают согнуть нижнюю конечность в коленном суставе, несколько ротируя ее кнаружи; обследующий оказывает сопротивление этому движению и пальпирует сокращенную мышцу и напряженное сухожилие (рис. 183, б).

Кроме того, седалищный нерв обеспечивает иннервацию всех мышц голени и стопы ветвями, которые отходят от стволов большеберцового и малоберцового нервов. От седалищного нерва и его ветвей отходят ветви к сумкам всех суставов нижних конечностей, включая тазобедренный. От большеберцового и малоберцового нервов отходят ветви, обеспечивающие чувствительность кожи стопы и большей части голени, кроме внутренней ее поверхности. Иногда задний кожный нерв бедра спускается до нижней трети голени, и тогда он перекрывает зону иннервации большеберцового нерва на задней поверхности этой голени.

Общий ствол седалищного нерва может поражаться при ранениях, травме с переломом костей таза, воспалительных процессах в области тазового дна и ягодицы. Однако наиболее часто этот нерв страдает по механизму туннельного синдрома при вовлечении в патологический процесс грушевидной мышцы.

Механизмы возникновения синдрома грушевидной мышцы сложные. Измененная грушевидная мышца может сдавливать не только седалищный нерв, но также другие ветви S_{II-IV}. Следует также учитывать, что между грушевидной мышцей и стволом седалищного нерва располагается сосудистое сплетение, относящееся к системе нижних ягодичных сосудов. При его сдавливании возникают

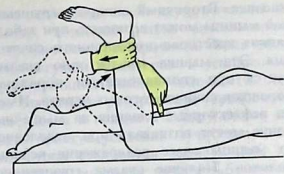


Рис. 182. Тест для определения силы mm. semitendinosi, semimembranosii.

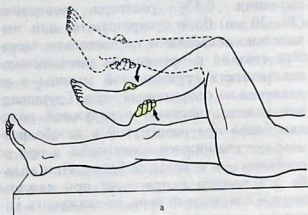


Рис. 183. Тесты для определения силы m. bicipitis femoris.

а — в положении больного лежа на спине; б — в положении больного лежа на животе.

венозный застой и пассивная гиперемия влагиалиц ствола седалищного нерва.

Синдром грушевидной мышцы бывает первичным, вызванным патологическими изменениями в самой мышце, и вторичным, обусловленным ее спазмом или внешним сдавлением. Нередко этот синдром возникает после травмы крестцово-подвздошной или ягодичной области с последующим образованием спаек между грушевидной мышцей и седалищным нервом, а также при оссифицирующем

миозите. Вторичный синдром грушевидной мышцы может возникать при заболеваниях крестцово-подвздошного сочленения. Эта мышца рефлекторно спазмируется при спондилогенном поражении корешков спинномозговых нервов. Именно рефлекторные влияния на мышечный тонус могут возникать при отдаленном от мышцы очаге раздражения нервных волокон. Наличие спазма грушевидной мышцы при дискогенных радикулитах подтверждается эффектом при новокаиновых блокадах этой мышцы. После инъекции 0,5% раствора новокаина (20–30 мл) боли прекращаются или значительно ослабевают на несколько часов. Это связано с временным уменьшением спастичности грушевидной мышцы и ее давления на седалищный нерв. Грушевидная мышца участвует в наружной ротации бедра при разогнутой в тазобедренном суставе нижней конечности, а при ее сгибании — в отведении бедра. При ходьбе эта мышца напрягается при каждом шаге. Седалищный нерв, подвижность которого ограничена, во время ходьбы получает частые толчки при сокращении грушевидной мышцы. При каждом таком толчке раздражаются нервные волокна, повышается их возбудимость. Такие больные нередко находятся в вынужденном положении с согнутыми в тазобедренном суставе нижними конечностями. При этом возникает компенсаторный поясничный лордоз и нерв натягивается над седалищной вырезкой. Чтобы компенсировать недостаточную стабилизацию поясничного отдела позвоночника, подвздошно-поясничные и грушевидные мышцы переходят в состояние повышенного тонического напряжения. Это также может быть основой для возникновения синдрома грушевидной мышцы. Седалищный нерв в месте выхода из малого таза через относительно узкое подгрушевидное отверстие подвергается довольно сильным механическим воздействиям.

Клиническая картина *синдрома грушевидной мышцы* состоит из симптомов поражения самой грушевидной мышцы и седалищного нерва. К первой группе симптомов можно отнести: 1) болезненность при пальпации верхне-внутренней части большого вертела бедра (места

прикрепления мышцы); 2) пальпаторную болезненность в нижней части крестцово-подвздошного сочленения (проекция места прикрепления грушевидной мышцы к капсуле этого сочленения); 3) пассивное приведение бедра с ротацией его внутрь, вызывающее боли в ягодичной области, реже — в зоне иннервации седалищного нерва на ноге (симптом Бонне); 4) болезненность при пальпации ягодицы в точке выхода седалищного нерва из-под грушевидной мышцы. Последний симптом в большей степени обусловлен пальпацией измененной грушевидной мышцы, чем седалищного нерва.

Ко второй группе относятся симптомы сдавления седалищного нерва и сосудов. Болезненные ощущения при компрессии седалищного нерва грушевидной мышцей имеют свои особенности. Больные жалуются на чувство тяжести в нижней конечности или тупую, мозжащую боль. В то же время для компрессии спинномозговых корешков характерен колющий, стреляющий характер болей с распространением их в зоне определенного дерматома. Боли усиливаются при кашле, чихании.

Различить поражения пояснично-крестцовых спинномозговых корешков седалищного нерва помогает выявление характера выпадения чувствительности. При седалищной нейропатии происходит снижение чувствительности на коже голени и стопы. При грыже межпозвоночного диска с вовлечением корешков L_4-S_1 II имеется лампасовидная гипестезия. Истинные дерматомы L_4-S_1 распространяются на всю нижнюю конечность и ягодичную область. При седалищной нейропатии зона сниженной чувствительности не поднимается выше коленного сустава. Расстройства движения также могут быть информативными. Компрессионная радикулопатия нередко вызывает атрофию ягодичной мускулатуры, чего обычно не бывает при поражении седалищного нерва.

При сочетании дискогенного пояснично-крестцового радикулита и синдрома грушевидной мышцы наблюдаются и вегетативные нарушения. В большинстве случаев на стороне поражения выявляется снижение кожной температуры и осцил-

логографического индекса, которые повышаются после инъекции новокаина (0,5% раствора 20 мл) в область грушевидной мышцы. Однако эти ангиоспастические явления трудно объяснить одной лишь седалищной нейропатией. Констрикторные влияния на сосуды конечностей могут исходить не только из сдавленного и ишемизированного ствола седалищного нерва, но также из подвергающихся подобному же раздражению нервных корешков. При введении новокаина в область нерва его блокада прерывает идущую из более высоких отделов нервной системы вазоконстрикторную импульсацию.

При поражении седалищного нерва на уровне бедра (ниже выхода из малого таза и до уровня деления на мало- и большеберцовый нервы) нарушается сгибание нижней конечности в коленном суставе из-за пареза полусухожильной, полуперепончатой и двуглавой мышц бедра. Нижняя конечность разогнута в коленном суставе вследствие антагонистического действия четырехглавой мышцы бедра. Приобретает особую характерность походка таких больных — выпрямленная нижняя конечность выносится вперед наподобие ходули. Активные движения в стопе и пальцах отсутствуют. Стопа и пальцы умеренно отвисают. При грубом анатомическом поражении нерва через 2—3 нед присоединяется атрофия парализованных мышц.

Постоянным признаком поражения седалищного нерва являются нарушения чувствительности по задненаружной поверхности голени, тылу стопы, пальцам и подошве. Утрачивается мышечно-суставное чувство в голеностопном суставе и межфаланговых суставах пальцев. Вибрационное чувство отсутствует на наружной лодыжке. Характерна болезненность пальпации по ходу седалищного нерва (в точках Валле) — на ягодице посередине между седалищным бугром и большим вертелом, в подколенной ямке и др. Важное диагностическое значение имеет симптом Ласега — болезненность в первой фазе его обследования (см. рис. 22). Исчезают ахиллов и подошвенный рефлексы.

При неполном повреждении седалищ-

ного нерва боли носят каузальгический характер, имеются резкие вазомоторные и трофические расстройства. Боли обладают жгучим характером и усиливаются при опускании нижней конечности. Легкое тактильное раздражение (прикосновение одеяла к голени и стопе) может вызвать приступ усиления мучительной боли. Стопа становится цианотичной, холодной на ощупь (в начале заболевания возможно повышение температуры кожи на голени и стопе, однако в последующем кожная температура по сравнению с температурой на здоровой стороне резко снижается). Это хорошо выявляется при тепловизионном исследовании нижних конечностей. Часто на подошвенной поверхности наблюдаются гиперкератоз, ангидроз (или гипергидроз), гипотрихоз, изменение формы, цвета и роста ногтей. Иногда могут возникать трофические язвы на пятке, наружном крае стопы, тыльной поверхности пальцев. На рентгенограммах выявляются остеопороз и декальцинация костей стопы. Мышцы стопы атрофируются.

Такие больные испытывают затруднение при попытке встать на носки и пятки, отбить стопой в такт музыке, поднять пятку, опираясь стопой на носок, и т. п.

Значительно чаще в клинической практике наблюдается поражение не самого ствола седалищного нерва, а его дистальных ветвей — малоберцового и большеберцового нервов.

Седалищный нерв делится несколько выше подколенной ямки на большеберцовый и общий малоберцовый нервы.

БОЛЬШЕБЕРЦОВЫЙ НЕРВ

Большеберцовый нерв (n. tibialis) образуется волокнами L_{IV}—S_{III} спинномозговых корешков (рис. 184). В дистальной части подколенной ямки от большеберцового нерва отходит медиальный кожный нерв голени. Он проходит между двумя головками икроножной мышцы и прободает глубокую фасцию в средней трети задней поверхности голени. На границе задней и нижней трети голени к этому нерву присоединяется латеральная кожная ветвь общего малоберцового нерва, и с этого уровня он называется икро-

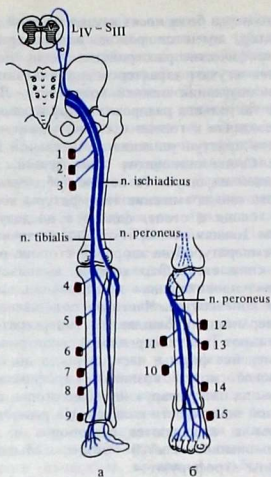


Рис. 184. Топография седалищного нерва.

а — задняя поверхность, б — передняя поверхность: 1 — m. semitendinosus; 2 — m. semimembranosus; 3 — m. biceps femoris; 4 — m. gastrocnemius; 5 — m. soleus; 6 — m. tibialis posterior; 7 — m. flexor digitorum longus; 8 — m. flexor hallucis longus; 9 — m. plantaris; 10 — m. peroneus brevis; 11 — m. peroneus longus; 12 — m. tibialis anterior; 13 — m. extensor digitorum longus; 14 — m. extensor hallucis longus; 15 — m. extensor digitorum brevis.

ножным нервом (n. suralis). Далее нерв проходит вдоль ахиллова сухожилия, отдавая ветвь к задненаружной поверхности нижней трети голени. На уровне голеностопного сустава он располагается сзади сухожилий малоберцовых мышц и отдает здесь наружные пяточные ветви к голеностопному суставу и пятке. На стопе икроножный нерв располагается поверхностно. Он отдает ветви к голеностопному и тарзальным суставам и снабжает кожу наружного края стопы и V пальца до уровня конечного межфалангового сочленения. На стопе икроножный нерв также сообщается с поверхностным малоберцовым нервом. От диаметра этого анастомоза зависит область иннервации икроножного нерва. В нее может войти

значительная часть тыла стопы и даже смежные поверхности III и IV межпальцевых промежутков.

Клиническая картина поражения икроножного нерва проявляется в виде болей, парестезий и ощущения онемения и гипестезии или анестезии в области наружного края стопы и V пальца. Имеется соответствующая месту сдавления нерва болезненность при пальпации (сзади и ниже наружной лодыжки или на наружной части пятки, у наружного края стопы). Пальцевое сдавление на этом уровне вызывает или усиливает болезненные ощущения в области наружного края стопы.

Начальные отделы большеберцового нерва снабжают следующие мышцы: трехглавую мышцу голени, длинный сгибатель пальцев, подошвенную, подколенную, заднюю большеберцовую, длинный сгибатель большого пальца и др.

Трехглавую мышцу голени образуют икроножная и камбаловидная мышцы. Икроножная мышца сгибает нижнюю конечность в коленном и голеностопном суставах. *Тесты для определения ее силы:* а) обследуемому, находящемуся в положении лежа на спине с выпрямленной нижней конечностью, предлагают согнуть ее в голеностопном суставе; обследующий оказывает сопротивление этому движению и пальпирует сокращенную мышцу (рис. 185, а); б) обследуемому, находящемуся в положении лежа на животе, предлагают согнуть нижнюю конечность в коленном суставе под углом 15°; обследующий оказывает сопротивление этому движению (рис. 185, б).

Камбаловидная мышца сгибает нижнюю конечность в голеностопном суставе. *Тест для определения ее силы:* обследуемому, находящемуся в положении лежа на животе с согнутой под углом 90° в коленном суставе нижней конечностью, предлагают согнуть ее в голеностопном суставе; обследующий оказывает сопротивление этому движению и пальпирует сокращенную мышцу и сухожилие (рис. 186).

Подошвенная мышца своим сухожилием вплетается в медиальную часть ахиллова сухожилия и участвует в сгибании в голеностопном суставе.

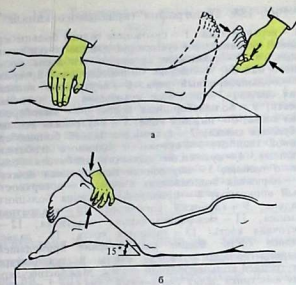


Рис. 185. Тесты для определения силы *m. gastrocnemii*.

а — в положении больного лежа на спине; б — в положении лежа на животе.

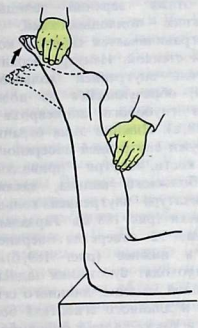
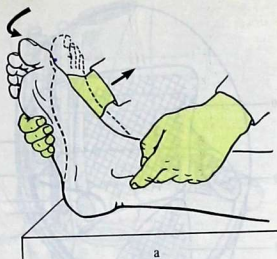


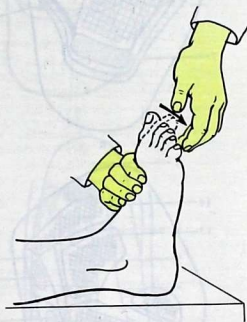
Рис. 186. Тест для определения силы *m. solei*.

Подколенная мышца участвует в сгибании в коленном суставе и ротации голени внутрь.

Задняя большеберцовая мышца приводит и приподнимает внутренний край стопы (супинирует) и способствует сгибанию в голеностопном суставе. Тест для определения ее силы: обследуемый находится в положении лежа на спине с выпрямленной нижней конечностью, сгибает ее в голеностопном суставе и одновременно приводит и приподнимает вну-



а



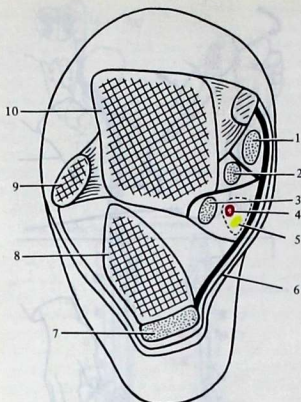
б

Рис. 187. Тесты для определения силы *m. tibialis posterioris* (а) и *m. flexoris digitorum longi* (б).

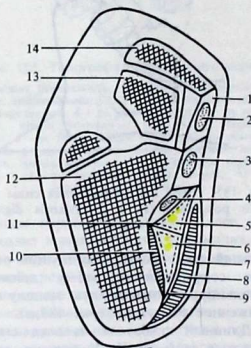
транный край стопы; обследуемый оказывает сопротивление этому движению и пальпирует сокращенную мышцу и напряженное сухожилие (рис. 187, а).

Длинный сгибатель пальцев сгибает ногтевые фаланги II—V пальцев стопы. Тест для определения силы этой мышцы: обследуемому в положении лежа на спине предлагают согнуть в суставе дистальные фаланги II—V пальцев стопы; исследующий препятствует этому движению и удерживает другой рукой проксимальные фаланги разогнутыми (рис. 187, б). Длинный сгибатель большого пальца сгибает I палец стопы; его функция проверяется аналогично.

Рис. 188. Топография тарзального канала.



а



б

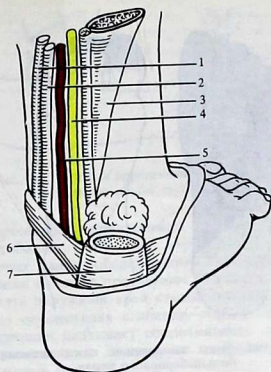
а — верхний этаж; 1 — сухожилие задней большеберцовой мышцы; 2 — сухожилие длинного сгибателя пальцев; 3 — сухожилие длинного сгибателя большого пальца; 4 — задняя большеберцовая артерия; 5 — большеберцовый нерв; 6 — внутренняя кольцевая связка; 7 — пяточное сухожилие; 8 — пяточная кость; 9 — большеберцовая кость; 10 — малоберцовая кость; б — нижний этаж; 1 — внутренняя кольцевая связка; 2 — сухожилие задней большеберцовой мышцы; 3 — сухожилие длинного сгибателя большого пальца; 4 — сухожилие длинного сгибателя большого пальца; 5 — внутренняя подошвенная ножка; 6 — наружная подошвенная ножка; 7 — поверхностный апоневроз; 8 — приводящая мышца большого пальца; 9 — глубокий апоневроз; 10 — квадратная мышца; 11 — межфасикулярная пластинка; 12 — пяточная кость; 13 — таранная кость; 14 — ладьевидная кость. Видно расположение приводящей мышцы большого пальца стопы в дубликатуре внутренней кольцевой связки. Межфасикулярная пластинка делит тарзальный канал на 2 желоба: передний — внутренняя плантарная ножка и задний — наружная плантарная ножка.

вниз и вперед, сообщая область голеностопного сустава с подошвой, и делится на 2 этажа: верхний — залодыжковый и нижний — подлодыжковый. Верхний этаж ограничивается снаружи костно-суставной стенкой. Изнутри верхний этаж ограничен внутренней кольцевой связкой, образующейся из поверхностного и глубокого апоневроза голени (рис. 188, а). Нижний этаж ограничивается снаружи внутренней поверхностью пяточной кости, изнутри — приводящей мышцей большого пальца, заключенной в дубликатуру внутренней кольцевой связки (рис. 188, б). Тарзальный канал имеет 2 отверстия: верхнее (рис. 189, а) и нижнее (рис. 189, б). Через канал проходят сухожилия задней большеберцовой мышцы, длинного сгибателя пальцев и длинного сгибателя большого пальца, а также задний большеберцовый сосудисто-нервный пучок. Он находится в фиброзном футляре и включает в себя большеберцовый нерв и заднюю большеберцовую артерию с венами-спутниками. В верхнем этаже тарзального канала сосудисто-нервный пучок проходит между сухожилиями длинного сгибателя большого пальца. Нерв располагается снаружи и сзади артерии и проецируется на равном расстоянии от пяточного сухожилия до заднего края внутренней лодыжки. В нижнем этаже канала сосудисто-нервный пучок прилежит к задненаружной поверхности сухожилия длинного

От большеберцового нерва несколько выше внутренней лодыжки отходят внутренние пяточные кожные ветви, которые иннервируют кожу заднего отдела пяточной области и задней части подошвы. На уровне голеностопного сустава основной ствол большеберцового нерва проходит в жестком остеофиброзном туннеле — тарзальном канале. Этот канал идет косо

Рис. 189. Топография входа в тарзальный канал.

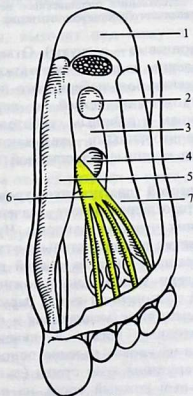
а — верхнее отверстие: 1 — сухожилие задней большеберцовой мышцы; 2 — сухожилие длинного сгибателя большого пальца стопы; 3 — сухожилие длинного сгибателя большого пальца стопы; 4 — большеберцовый нерв; 5 — задняя большеберцовая артерия; 6 — внутренняя кольцеобразная связка; 7 — пяточное сухожилие; б — нижнее отверстие: 1 — пяточная кость (большая шероховатость); 2 — заднее отверстие плантарного выхода; 3 — межфасцикулярная пластинка; 4 — переднее отверстие плантарного выхода; 5 — приводящая мышца большого пальца стопы; 6 — сухожилие длинного сгибателя пальцев стопы; 7 — квадратная мышца.



а

сгибателя большого пальца. Здесь большеберцовый нерв делится на конечные ветви — внутренний и наружный подошвенные нервы. Первый из них иннервирует кожу подошвенной поверхности внутренней части стопы и всех фаланг пальцев, тыльной поверхности концевых фаланг I—III и внутренней половины IV пальца, а также короткие сгибатели пальцев сгибают средние фаланги II—V пальцев, короткий сгибатель большого пальца, мышцу, отводящую большой палец стопы, и I и II червеобразные мышцы. Наружный подошвенный нерв снабжает кожу наружной части подошвенной поверхности стопы, подошвенной поверхности всех фаланг пальцев и тыльной поверхности концевых фаланг V и наружной половины IV пальца. Двигательные волокна иннервируют квадратную мышцу подошвы; сгибанию способствуют I—IV межкостные и II—IV червеобразные мышцы, мышца, отводящая мизинец стопы, и, отчасти, короткий сгибатель мизинца стопы. Кожа области пятки иннервируется внутренним пяточным нервом, отходящим от общего ствола большеберцового нерва немного выше тарзального канала.

При поражении общего ствола большеберцового нерва в подколенной ямке развивается паралич мышц и утрачивается возможность сгибания нижней конечности в голеностопном суставе, в суставах дистальных фаланг пальцев стопы, средней фаланг II—V пальцев и проксимальной фаланг I пальца стопы. Из-за антагонистического сокращения разгибателей стопы и пальцев, иннервируемых малоберцовым нервом, стопа находится в положении разгибания (тыльной флек-



б

сии); развивается так называемая пяточная стопа (pes calcaneus). При ходьбе большой опирается на пятку, подъем на носок невозможен. Атрофия межкостных и червеобразных мышц приводит к когтевидному положению пальцев стопы (основные фаланги разогнуты в суставах,

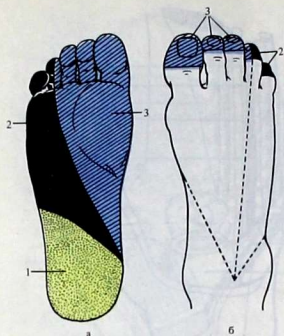


Рис. 190. Зоны иннервации кожи ветвями большеберцового нерва.

а — зоны подошвенной поверхности, б — кожи тыльной поверхности стопы; 1 — зона большеберцового нерва; 2 — зона латерального подошвенного нерва; 3 — зона медиального подошвенного нерва.

а средние и концевые — согнуты). Отведение и приведение пальцев невозможны.

При поражении большеберцового нерва ниже отхождения ветвей к икроножным мышцам и длинным сгибателям пальцев парализованными оказываются только мелкие мышцы подошвенной части стопы.

Для топической диагностики уровня поражения этого нерва имеет значение зона нарушения чувствительности. Чувствительные ветви последовательно отходят для иннервации кожи на задней поверхности голени (медиальный кожный нерв икры — в подколенной ямке), наружной поверхности пятки (медиальная и латеральная пяточные ветви — в нижней трети голени и на уровне голеностопного сустава), на наружном крае стопы (латеральный тыльный кожный нерв), на подошвенной поверхности стопы и пальцев (I—V общие подошвенные пальцевые нервы).

При поражении большеберцового нерва на уровне голеностопного сустава и ниже чувствительные расстройства локализуются только на подошве.

В случае частичного поражения большеберцового нерва и его ветвей нередко

возникает *каузалгический синдром*. Мучительные боли распространяются от задней поверхности голени до середины подошвы. Крайне болезненно прикосновение к подошвенной стороне стопы, что мешает при ходьбе. Больной опирается только на наружный край стопы и на пальцы, прихрамывая при ходьбе. Боли могут иррадиировать по всей нижней конечности и резко усиливаться при легком прикосновении к любому участку кожи на этой конечности. Больные не могут ходить, даже опираясь на костыли.

Часто боли сочетаются с вазомоторными, секреторными и трофическими расстройствами. Развивается атрофия мышц задней части голени и межкостных мышц, вследствие этого на тыле стопы отчетливо выступают метатарзальные кости. Снижаются или исчезают ахиллов и подошвенный рефлексы.

При поражении концевых ветвей большеберцового нерва иногда наблюдается рефлекторная контрактура пораженной конечности с отеком, гиперестезией кожи и остеопорозом костей стопы.

Наиболее часто большеберцовый нерв поражается в зоне тарзального канала по механизму туннельного (компрессионно-ишемического) синдрома.

При *синдроме тарзального канала* на первый план выступают боли. Чаще всего они ощущаются в задних отделах голени, нередко — в подошвенной части стопы и пальцев, реже иррадиируют в бедро. Наблюдаются парестезии по подошвенной поверхности стопы и пальцев. Здесь же часто возникает ощущение онемения и выявляется снижение чувствительности в пределах зоны иннервации наружного и/или внутреннего подошвенного нерва, а иногда и на участке, снабжаемом пяточным нервом (рис. 190). Реже чувствительных нарушений встречаются двигательные — парез мелких мышц стопы. При этом затруднены сгибание и разведение пальцев, а в далеко зашедших случаях из-за атрофии мышц стопа приобретает вид когитистой лапы. Кожа становится сухой и истончается. При синдроме тарзального канала легкая перкуссия или пальцевое сдавление в области между внутренней лодыжкой и ахилловым сухожилием вызывает паре-

стезии и боли в подошвенной области стопы, последние могут ощущаться в задних отделах голени. Провоцируются болезненные ощущения и при пронации и одновременно сформированной экстензии стопы, а также при форсированном подошвенном сгибании I пальца против действия силы сопротивления.

При указанном туннельном синдроме чувствительные расстройства в пяточной области возникают редко. Слабость сгибания голени и стопы, а также гипестезия по задненаружной поверхности голени — признаки поражения большеберцового нерва выше уровня тарзального канала.

МАЛОБЕРЦОВЫЙ НЕРВ

Общий малоберцовый нерв (n. peroneus communis) состоит из волокон L_{IV}—L_V и S₁—S_{II} спинномозговых нервов и проходит через подколенную ямку по направлению к шейке малоберцовой кости. Здесь он делится на поверхностную, глубокую и возвратную ветви. Над этими прилежащими непосредственно к кости ветвями в месте их деления располагается в виде арки фиброзная лента длинной малоберцовой мышцы. Она может придавливать к кости эти нервные ветви, когда мышца натягивается при перерастяжении связок голеностопного сустава с форсированным подниманием ее внутреннего края. При этом натягиваются и нервы. Такой механизм имеется при травме голеностопного сустава с подворачиванием стопы кнутри и одновременным подошвенным сгибанием.

Наружный кожный нерв икроножной мышцы, снабжающий латеральную и заднюю поверхность голени, отходит от ствола общего малоберцового нерва в подколенной ямке, выше места его деления. На уровне нижней трети голени этот нерв анастомозирует с кожным медиальным нервом голени (ветвь большеберцового нерва) и вместе они образуют икроножный нерв (n. suralis).

Поверхностный малоберцовый нерв направляется вниз по передненаружной поверхности голени, отдавая ветви к длинной и короткой малоберцовым мышцам. Эти мышцы отводят и поднимают наружный край стопы (выполняют

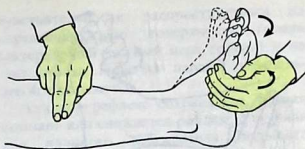


Рис. 191. Тест для определения силы mm. peroneus longus et brevis.

пронацию), одновременно осуществляя ее сгибание. *Тест для определения силы этих мышц:* обследуемому в положении лежа на спине предлагают отвести и поднять наружный край стопы, одновременно осуществляя сгибание стопы; обследующий оказывает сопротивление этому движению и пальпирует сокращенную мышцу (рис. 191).

На уровне средней трети голени поверхностный малоберцовый нерв, прободая фасцию короткой малоберцовой мышцы, выходит под кожу и делится на свои конечные ветви — медиальный и промежуточный тыльные кожные нервы.

Медиальный тыльный кожный нерв снабжает внутренний край и часть тыла стопы, I палец и обращенные друг к другу поверхности II—III пальцев стопы.

Промежуточный тыльный кожный нерв отдает веточки к коже нижней трети голени и тыла стопы, к тыльной поверхности между III и IV, IV и V пальцами.

Глубокий малоберцовый нерв, прободая толщу длинной малоберцовой мышцы и переднюю межмышечную перегородку, проникает в переднюю область голени, где он может подвергаться компрессии при ишемическом некрозе мышц. В верхних отделах голени нерв проходит между длинным разгибателем пальцев и передней большеберцовой мышцей, в нижних отделах голени — между последней и длинным разгибателем большого пальца, отдавая ветви к этим мышцам.

Передняя большеберцовая мышца (иннервируется сегментом L_{IV}—S₁) разгибает стопу в голеностопном суставе, приводит и поднимает внутренний ее край (супинация). *Тест для определения ее силы:* больному в положении лежа на спине предла-

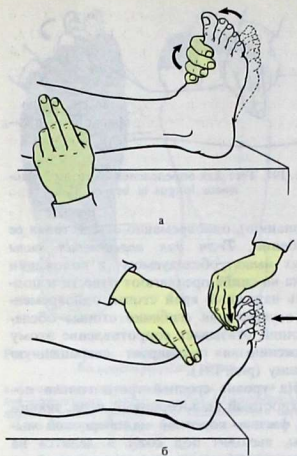


Рис. 192. Тесты для определения силы *m. tibialis anterioris* (а) и *m. extensoris digitorum longi* (б).

гают разогнуть конечность в голеностопном суставе, привести и поднять внутренний край стопы; обследующий оказывает сопротивление этому движению и пальпирует сокращенную мышцу (рис. 192, а).

Длинный разгибатель пальцев разгибает II–V пальцы и стопу в голеностопном суставе, отводит и пронирует стопу (иннервируется сегментом $L_{IV}-S_1$). *Тест для определения ее силы:* обследуемому в положении лежа на спине предлагают разогнуть проксимальные фаланги II–V пальцев; обследующий оказывает сопротивление этому движению и пальпирует напряженное сухожилие мышцы (рис. 192, б).

Длинный разгибатель большого пальца разгибает I палец стопы и стопу в голеностопном суставе, супинируя ее (иннервируется сегментом $L_{IV}-S_1$). *Тест для определения ее силы:* обследуемому предлагают разогнуть I палец стопы; исследующий препятствует этому движению

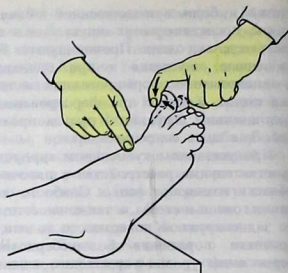


Рис. 193. Тест для определения силы *m. extensoris hallucis longi*.



Рис. 194. Поражение малоберцового нерва (правого) – свисающая стопа, невозможность стоять на пятке.

и пальпирует напряженное сухожилие мышцы (рис. 193).

При переходе на тыл стопы глубокий малоберцовый нерв располагается сначала под верхней, а затем под нижней связкой разгибателей и сухожилием длинного разгибателя I пальца. Здесь возможна компрессия этого нерва. По выходе на стопу глубокий малоберцовый нерв делится на 2 ветви. Наружная ветвь направляется к коротким разгибателям пальцев, а внутренняя достигает I межкостного промежутка, где, проходя под сухожилием короткого разгибателя I пальца, делится на концевые ветви, разветвляющиеся в коже смежных поверхностей — медиальной поверхности I и латеральной поверхности II пальца.

Короткий разгибатель пальцев разгибает II—IV пальцы с незначительным отведением их кнаружи (иннервируется сегментом L_{IV}—S₁); короткий разгибатель большого пальца разгибает I палец стопы и несколько отводит его в сторону.

Примерно у 1/4 лиц наружная часть короткого разгибателя пальцев (к IV—V пальцам) иннервируется добавочным глубоким малоберцовым нервом, ветвью поверхностного малоберцового нерва.

При поражении общего малоберцового нерва утрачиваются возможность разгибания стопы в голеностопном суставе и пальцев, отведение стопы и пронация ее наружного края. Стопа вяло отвисает и ротирована кнутри (рис. 194). Пальцы согнуты в проксимальных фалангах. При длительном поражении этого нерва из-за действия мышц-антагонистов (икроножные и межкостные мышцы) может образоваться контрактура, приводящая к стойкой подошвенной флексии стопы и основных фаланг пальцев. Стопа принимает вид «лошадиной стопы» (pes equinovarus). Характерна походка таких больных; чтобы избежать касания пола тыльной поверхностью стопы, больной высоко поднимает бедро, при опускании ее — свисающая стопа сначала опирается на пальцы, а затем опускается на пол всей подошвой. Эта походка похожа на шаг лошади или петуха («лошадиная» или «петушинная» походка — степпаж). Атрофируются мышцы передненаружной поверхности голени. Зона расстройств

чувствительности распространяется на передненаружную поверхность голени (латеральный кожный нерв голени) и на тыл стопы, включая первый межпальцевой промежуток.

Ахиллов рефлекс сохраняется, однако исчезает или снижается рефлекс с сухожилия длинного разгибателя большого пальца стопы.

Вазомоторные и трофические расстройства выражены гораздо слабее при поражении малоберцового нерва, чем большеберцового, так как в составе малоберцового нерва содержится мало вегетативных волокон.

Поражение глубокого малоберцового нерва приводит к парезу разгибания и поднимания внутреннего края стопы (парез передней большеберцовой мышцы). Стопа отвисает и несколько отведена кнаружи, наружный край стопы не опущен из-за сохранности функций длинной и короткой малоберцовой мышц (pes equinus). Основные фаланги пальцев стопы согнуты (антагонистическое действие межкостных и червеобразных мышц при параличе общего разгибателя пальцев и длинного разгибателя большого пальца). Нарушения чувствительности ограничиваются областью первого межпальцевого промежутка.

Поражение поверхностного малоберцового нерва ведет к ослаблению отведения и поднимания наружного края стопы (длинная и короткая малоберцовые мышцы). Стопа несколько отведена кнутри, наружный ее край опущен (pes varus), но разгибание стопы и пальцев возможно. Чувствительность нарушается в области тыла стопы, за исключением первого межпальцевого промежутка и наружного края стопы.

Наиболее часто малоберцовый нерв поражается при травме и по механизму туннельного (компрессионно-ишемического) синдрома. Можно выделить основные 2 варианта локализации такого поражения — верхняя и нижняя компрессионно-ишемическая нейропатия малоберцового нерва.

Верхний туннельный синдром малоберцового нерва развивается при поражении его на уровне шейки малоберцовой кости. Клиническая картина при этом ха-

рактируется параличом разгибания стопы, глубоким парезом разгибателей пальцев ноги, отведением стопы кнаружи с приподниманием ее наружного края; болью и парестезиями в передненаружных отделах голени, на тыле стопы и пальцев, анестезией в этой зоне.

Нередко такой синдром развивается при длительном пребывании в однообразной позе «на корточках», сидя с закинутой одна на другую ногой или у лиц некоторых профессий (сельскохозяйственные рабочие, укладчики труб и асфальта, манекенщицы, швеи и др.) и обозначается в литературе как «*профессиональный паралич перонеального нерва*», или синдром *Гийена — Сеза-де Блондена — Вальтера*. В позе «на корточках» нерв сдавливается из-за напряжения двуглавой мышцы бедра и сближения ее с головкой малоберцовой кости, а в позе «нога на ногу» нерв сдавливается между бедренной костью и головкой малоберцовой кости. Следует отметить высокую чувствительность именно малоберцового нерва, по сравнению с другими нервами нижней конечности, к воздействию многочисленных факторов (травма, ишемия, инфекция, интоксикация). В составе этого нерва много толстых миелиновых и мало безмякотных волокон. Известно, что при воздействии ишемии в первую очередь повреждаются толстые миелинизированные волокна.

Нижний туннельный синдром малоберцового нерва развивается при поражении глубокого малоберцового нерва на тыле голеностопного сустава под нижней связкой разгибателей, а также на тыле стопы в области основания I кости плюсны. Компрессионно-ишемическое поражение глубокого малоберцового нерва под нижней связкой разгибателей обозначают как *передний тарзальный туннельный синдром*, а такое же поражение заднего большеберцового нерва — как *медиальный тарзальный туннельный синдром*.

Клиническая картина зависит от того, нарушаются ли обе ветви глубокого малоберцового нерва или же наружная и внутренняя порознь. При изолированном поражении наружной ветви раздражаются волокна — проводники глубокой чувствительности и возникает плохо ло-

кализованная боль на тыле стопы. Могут развиваться парез и атрофия мелких мышц стопы. Нарушения кожной чувствительности отсутствуют.

Если сдавливается только внутренняя ветвь, доминируют признаки поражения волокон-проводников поверхностной чувствительности. Боли и парестезии могут ощущаться только в I и II пальцах стопы, если нет ретроградного распространения болезненных ощущений. Нарушения чувствительности соответствуют зоне иннервации кожи I межпальцевого промежутка и смежных поверхностей I и II пальцев, двигательных выпадений нет.

Под нижней связкой разгибателей сдавливается чаще общий ствол глубокого малоберцового нерва или обе его ветви. В этом случае клиническая картина будет проявляться суммой симптомов поражения наружной и внутренней ветвей. Резкое раздражение чувствительных волокон нерва вследствие травмы тыла стопы может вызвать местный остеопороз.

Верхний уровень провокации болезненных ощущений на тыле голеностопного сустава в сочетании с парезом короткого разгибателя пальцев и гипестезией в кожной зоне указывает на поражение обеих ветвей нерва под связкой разгибателей. Если в этом месте будет сдавливаться только наружная ветвь, выявлению пареза короткого разгибателя пальцев поможет следующий прием. Больного просят с максимальной силой разогнуть пальцы против направления действия силы сопротивления и одновременно форсированно выполнить тыльное сгибание стопы.

Диагностическую ценность имеет исследование дистального моторного периода глубокого малоберцового нерва: величина латентного периода колеблется от 7 до 16,1 мс (средняя величина у здоровых лиц $(4,02 \pm 0,7)$ мс, с колебаниями от 2,8 до 5,4 мс). Скорость проведения возбуждения по двигательным волокнам нерва на участке от уровня головки малоберцовой кости до нижней связки сгибателей остается нормальной. На электромиограмме короткого разгибателя пальцев появляется патологическая спонтанная активность в виде потенциалов фи-

бриллианти и высокочастотных острых волн. Через 3—4 нед появляются признаки хронической денервации мышцы.

Для установления места поражения нерва применяется местное введение новокаина. Вначале вводится 3—5 мл 0,5—1% раствора новокаина подфасциально в области проксимального отдела I межплюсневой промежутка. При поражении внутренней ветви нерва на этом уровне наступает прекращение боли после анестезии. Если боли не проходят, такое же количество раствора вводится на теле голеностопного сустава под заднюю таранно-малоберцовую связку разгибателей. Исчезновение боли подтверждает диагноз переднего тарзального туннельного синдрома. Естественно, что при более высоком уровне поражения (ствол глубокого или общего малоберцового нерва, седалищный нерв или корешки L_{V-S_1}) блокада в области связки разгибателей не снимет центростремительную болевую афферентацию и не прекратит боль.

ПОЛОВОЙ И КОПЧИКОВЫЙ НЕРВЫ

Половой нерв (n. pudendus) формируется передними ветвями $S_{III-S_{IV}}$, частично S_{II} спинномозговых корешков. Он располагается ниже крестцового сплетения на передней поверхности крестца у нижнего края грушевидной мышцы. От этого нерва отходят двигательные волокна к мышце, поднимающей задний проход, и к копчиковой мышце. Наиболее крупной ветвью срамного сплетения является одноименный нерв — n. pudendus. Этот

нерв выходит из полости таза под грушевидной мышцей, огибает седалищный бугор и через малое седалищное отверстие проходит на латеральную стенку седалищно-прямокишечной ямки. Здесь он разделяется на ветви: а) нижние прямокишечные нервы (подходят к мышце, сжимающей заднепроходное отверстие, и к коже передней части заднего прохода); б) нерв промежности подходит к поверхностной поперечной мышце промежности, луковичнопещеристой мышце, а также к коже задней стороны мошонки или больших половых губ.

От полового нерва отходит и тыльный нерв полового члена/клитора — n. dorsalis penis (clitoridis). Его ветви снабжают глубокую поперечную мышцу промежности и сжимающую первоначальную часть мочеиспускательного канала, а также кожу полового члена/клитора и мочеиспускательный канал.

Копчиковый нерв и n. coccygeus образуются передними ветвями нервов S_{V} и Co_{I-II} и располагаются по обеим сторонам крестцовой кости впереди копчиковой мышцы и lig. sacrospinusum. От этого сплетения отходят нервы к мышцам тазового дна, копчиковой мышце и мышце, поднимающей задний проход. Чувствительные волокна снабжают кожу между копчиком и anus.

При поражении полового нерва и копчикового сплетения наступают расстройства мочеиспускания, дефекации и половой деятельности, выпадает анальный рефлекс с гипестезией в сопутствующих зонах.

Глава 15

СИМПТОМЫ ПОРАЖЕНИЯ ОБОЛОЧЕК МОЗГА. ИЗМЕНЕНИЯ В СПИННОМОЗГОВОЙ ЖИДКОСТИ

Головной и спинной мозг покрыты тремя оболочками: твердой, паутинной и мягкой. Твердая мозговая оболочка (dura mater или rachymeninx) состоит из двух листков. Наружный плотно прилегает к костям черепа и позвоночнику и является как бы их надкостницей. Внутренний листок (собственно твердая мозговая оболочка) представляет собой плотную фиброзную ткань. В полости че-

репа оба этих листка прилежат друг к другу, только в некоторых местах они расходятся и образуют стенку венозных синусов. В позвоночном канале между листками расположена эпидуральная клетчатка — рыхлая жировая ткань с богатой венозной сетью.

Паутинная оболочка (arachnoidea) выстилает внутреннюю поверхность твердой и многими тяжами соединена с мяг-

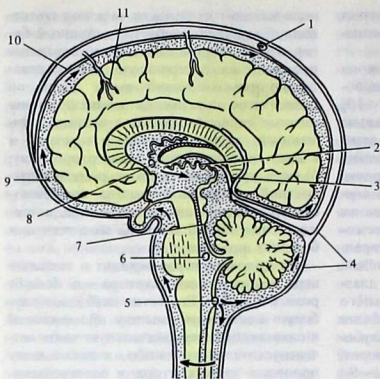


Рис. 195. Строение ликворопроводящих путей головного мозга.

1 — диплоические вены (арахноидальные грануляции); 2 — III желудочек; 3 — большая мозговая вена; 4 — твердая мозговая оболочка; 5 — латеральная апертура IV желудочка; 6 — IV желудочек; 7 — водопровод мозга; 8 — межжелудочковое отверстие; 9 — субарахноидальное пространство; 10 — верхний сагитальный синус; 11 — мозговая вена.

кой мозговой оболочкой. Паутинная оболочка прикрывает ткань мозга и не погружается в борозды. Мягкая мозговая оболочка (*pia mater* или *leptomeningis*) покрывает поверхность головного и спинного мозга и, следуя за их рельефом, срастается с мозговым веществом.

Задние и передние корешки, удаляясь от спинного мозга в сторону и вниз, проходят сквозь мозговые оболочки. Поэтому при менингитах и других менингеальных поражениях могут вовлекаться в процесс и корешки. Между мягкой и паутинной оболочками имеется пространство, называемое субарахноидальным. В нем по ликворопроводящим путям циркулирует спинномозговая жидкость — ликвор (рис. 195). На основании мозга субарахноидальное пространство расширяется и образует большие полости, наполненные ликвором (базальные цистерны). Самая крупная из них расположена между мозжечком и продолговатым мозгом — *cisterna cerebellomedullaris*. В позвоночном канале субарахноидальное пространство окружает спинной мозг. Ниже его окончания на уровне позвонков L_1-L_{II} оно увеличивается в объеме, и в нем располагаются корешки конского хвоста (конечная цистерна, *cisterna terminalis*).

Спинномозговая жидкость находится также внутри головного и спинного мозга, заполняя желудочковую систему: правый и левый боковые, III желудочек, водопровод мозга (Сильвиев), IV желудочек, центральный спинномозговой канал. Из IV желудочка она попадает в субарахноидальное пространство через срединную апертуру IV желудочка (парное отверстие Мажанди) и латеральную апертуру IV желудочка (непарное отверстие Лущки) в заднем мозговом парусе.

Спинномозговая жидкость образуется в клетках сосудистых сплетений головного мозга. Это послужило поводом некоторым авторам называть *pl. chorioidea* и *tela chorioidea* хориоидной железой головного мозга.

Количество спинномозговой жидкости у человека относительно постоянно. В среднем оно составляет 120—150 мл. Большая часть ликвора находится в подпаутинном пространстве. В желудочках содержится всего 20—40 мл. Она вырабатывается непрерывно в количестве по 600 мл в течение суток и так же непрерывно всасывается в венозные синусы твердой оболочки головного мозга через арахноидальные ворсинки. Скопление таких ворсинок в венозных синусах (особенно много их в верхнем сагитальном си-

нуса) называют арахноидальными (пахионовыми) грануляциями. За счет притока и оттока этой жидкости обеспечивается постоянство ее объема в желудочках и в субарахноидальном пространстве. Частично происходит всасывание жидкости и в лимфатическую систему, что осуществляется на уровне впадения нервов, в которые продолжаются мозговые оболочки. Движение спинномозговой жидкости в разных направлениях связано с пульсацией сосудов, дыханием, движениями головы и туловища.

Физиологическое значение спинномозговой жидкости многообразно. Прежде всего она служит как бы гидравлической подушкой мозга, которая обеспечивает механическую защиту ткани мозга при толчках и сотрясениях. Вместе с тем она оказывается и внутренней средой, которая регулирует процессы всасывания питательных веществ нервными клетками и поддерживает осмотическое и онкотическое равновесие на тканевом уровне. Спинномозговая жидкость обладает также защитными (бактерицидными) свойствами, в ней накапливаются антитела. Она принимает участие в механизмах регуляции кровообращения в замкнутом пространстве полости черепа и позвоночного канала. Спинномозговая жидкость циркулирует не только в желудочках и в субарахноидальном пространстве, она также проникает в толщу мозгового вещества по так называемым периваскулярным щелям (пространство Вирхова—Робена). Небольшое количество ее попадает и в периневральные щели периферических нервов.

При менингитах различной этиологии, кровоизлиянии в субарахноидальное пространство и при некоторых других патологических состояниях развивается клиническая картина, получившая название «синдром раздражения мозговых оболочек», или, короче, «менингеальный синдром». Частыми его симптомами оказываются головная боль, рвота, болезненность при перкуссии черепа и позвоночника, повышенная чувствительность (общая гиперестезия) на световые, звуковые и кожные раздражения. Типичными признаками раздражения мозговых оболочек являются тоническое напряжение неко-

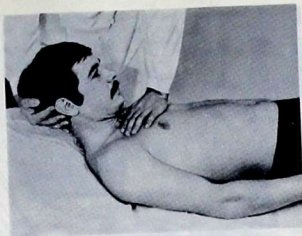

Рис. 196. Исследование ригидности мышц затылка.

торых групп скелетных мышц: 1) мышц, разгибающих шейный отдел позвоночника; 2) мышц-сгибателей тазобедренных и коленных суставов. При тяжелых формах менингита стойкое тоническое напряжение перечисленных мышечных групп приводит к образованию своеобразной позы. Больной лежит на боку, голова запрокинута назад, бедра прижаты к животу, голени — к бедрам. Иногда тоническое напряжение распространяется и на мышцы, разгибающие позвоночник (опистотонус). Описанное вынужденное положение тела в такой выраженной степени встречается сравнительно редко, однако повышенное напряжение перечисленных мышц — постоянное явление при менингитах. Попытка пассивно наклонить голову вперед с приведением подбородка к груди при раздражении мозговых оболочек встречает сопротивление вследствие повторяющегося рефлекторного напряжения заднешейной мускулатуры. Симптом этот получил название «ригидность затылочных мышц». Правильнее говорить о ригидности заднешейных мышц (рис. 196).

Характерен симптом, описанный пестербургским клиницистом В. М. Кернигом в 1882 г. *Симптом Кернига* выявляют следующим образом: у лежащего на спине больного обследующий сгибает нижнюю конечность в тазобедренном и коленном суставах под прямым углом (рис. 197); в этом исходном положении пытаются произвести разгибание в коленном суставе, что при менингеальном синдроме встречает сопротивление. Сгибате-

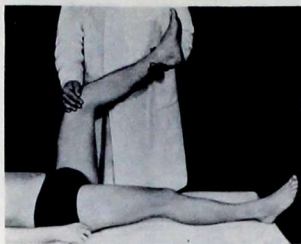


Рис. 197. Исследование симптома Кернига.

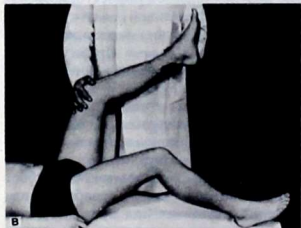
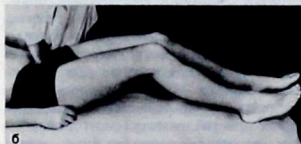
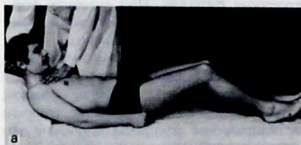Рис. 198. Исследование менингеальных симптомов Брудзинского.

а — верхнего; б — среднего; в — нижнего.

ли голени тонически напрягаются, разогнуть нижнюю конечность в коленном суставе обычно не удается. Иногда появляется боль в мышцах (сгибателях голени), реже — в поясничной области и вдоль всего позвоночника.

При исследовании тонуса заднешейных мышц (проба на ригидность мышц затылка), также и при пробе Кернига, помимо указанных выше, возникают еще и отдаленные рефлекторно-двигательные реакции. Они получили название «менингеальные симптомы Брудзинского» [Brudzinski J., 1908]. Пассивный наклон головы вперед вызывает легкое сгибание обеих нижних конечностей в тазобедренном и коленном суставах — «верхний симптом Брудзинского» (рис. 198, а). Аналогичное движение нижних конечностей можно вызвать при давлении на область лобкового симфиза — «средний симптом Брудзинского» (рис. 198, б). Такое же сгибательное движение в контралатеральной нижней конечности при пробе Кернига обозначается как «нижний симптом Брудзинского» (рис. 198, в). При менингите наблюдается и симптом Гийена: сдавление четырехглавой мышцы бедра с одной стороны, вызывает произвольное сгибание в коленном и тазобедренном суставах противоположной конечности. При менингите у детей наблюдается симптом «подвешивания» по Лесажу. Методика исследования: ребенка приподнимают, поддерживая в подмышечных областях; при этом нижние конечности его произвольно подтягиваются к животу за счет сгибания их в тазобедренных и коленных суставах.

Каков механизм двигательных (тонических) расстройств при раздражении мозговых оболочек? Распространена точка зрения, что тоническое напряжение заднешейных мышц и мышц-сгибателей голени при менингите представляет собой рефлекторную защитную реакцию, уменьшающую натяжение задних корешков, ослабляющую боль. В описанных выше двигательных расстройствах имеется повышенный тонический рефлекс мышц на растяжение. При пробе на ригидность затылочных мышц (при выявлении симптома Кернига) происходит дополнительное растяжение соответствующей

щих мышц и наиболее резкое проявление тонического миотатического рефлекса.

Истинными симптомами раздражения болевых рецепторов мозговых оболочек является *симптом Бехтерева*: при постукивании по скуловой дуге усиливается головная боль и произвольно возникает болевая гримаса на соответствующей половине лица.

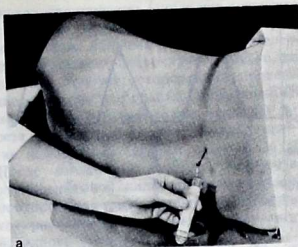
Если у больного выявляются симптомы раздражения мозговых оболочек и в спинномозговой жидкости обнаруживаются воспалительные изменения, то диагностируется менингит. Кровь в спинномозговой жидкости указывает на субарахноидальное кровоизлияние. Однако при различных заболеваниях (пневмония, аппендицит и др.), особенно у детей, могут выявляться симптомы раздражения мозговых оболочек без каких-либо изменений в спинномозговой жидкости. В таких случаях говорят о менингизме.

Существуют несколько способов извлечения спинномозговой жидкости: 1) люмбальная пункция конечной цистерны; 2) субокципитальная пункция мозжечково-медуллярной цистерны; 3) цистернальная пункция через фрезевое отверстие в черепе.

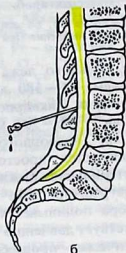
Люмбальная пункция сравнительно безопасна, техника ее несложна. Пунктировать можно в положении больного и сидя, и лежа. Больного укладывают на твердое ложе в положение на боку (рис. 199, а). Нижние конечности должны быть согнуты в тазобедренных и коленных суставах. Голова максимально наклонена до соприкосновения подбородка с грудной.

Для определения места пунктирования пальпируют наиболее возвышающиеся точки подвздошных гребней, отмечают их и соединяют прямой линией ватным тампоном, смоченным 3% спиртовым раствором йода. Это так называемая линия Якоби; она проходит на уровне остистого отростка позвонка L_{IV} (по некоторым авторам, в промежутке $L_{III}-L_{IV}$). Пункцию производят между остистыми отростками $L_{III}-L_{IV}$ или $L_{IV}-L_{V}$ (рис. 199, б).

После того как намечено место пункции, кожу вокруг него на достаточно большом расстоянии дважды обрабаты-



а



б

Рис. 199. Люмбальная пункция.

а — техника процедуры; б — схема прохождения пункционной иглы.

вают 70% спиртом, затем смазывают 3% спиртовым раствором йода. Во избежание попадания его на мозговые оболочки и раздражения их перед проколом излишек снимают марлевым шариком, смоченным в спирте. Затем производится местное обезболивание 0,5% раствором новокаина до образования «лимонной корочки». Производят инфильтрацию раствором 5% новокаина в количестве около 3–5 мл по ходу будущей пункции на глубине 2–4 см. После прохождения твердой мозговой оболочки (у взрослых это бывает на глубине 4–7 см, у детей — до 3 см) возникает ощущение «провала» иглы. После этого осторожно извлекают (обычно не полностью) мандрен из иглы. Заметив выделение жидкости, сразу же вставляют в павильон иглы конец соединительной трубки манометра и производят измерение ликворного давления.

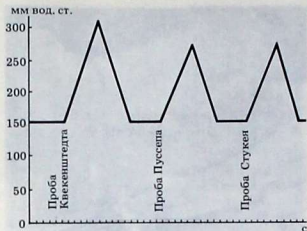


Рис. 200. Кривая регистрации ликвородинамических проб.

По оси абсцисс — время (с); по оси ординат — высота ликворного давления (мм вод. ст.).

В положении больного лежа оно составляет в среднем 100—180 мм вод. ст. В положении сидя ликворное давление несколько выше — 200—300 мм вод. ст. Для измерения ликворного давления обычно используется простой водяной манометр — стерильная стеклянная трубочка с диаметром просвета 1 мм (если уровень ликвора поднимается на 10 см, то это соответствует давлению 100 мм вод. ст.). Патологические процессы, локализующиеся в полости черепа и в позвоночном канале, могут нарушать циркуляцию ликвора.

В нормальных условиях существует тесная взаимосвязь между венозным и ликворным давлением. Описанные ниже ликвородинамические пробы при блоке ликворных путей основаны на регистрации нарушения этого соотношения.

Проба Квекенштедта: помощник I и II пальцами обеих кистей охватывает нижнюю часть шеи больного и сдавливает шейные вены в течение 5 с, максимум 10 с. О наступившем повышении венозного давления в полости черепа судят по набуханию лицевых и височных вен, по гиперемии и цианозу кожи лица и инъекированию склер. Венозное полнокровие головного мозга приводит к повышению внутричерепного давления и увеличению давления ликвора. Уровень ликворного столбика в манометрической трубке значительно повышается. После прекращения сдавливания вен ликворное давление быстро снижается до первоначального

уровня. Все это происходит при проходимом субарахноидальном пространстве. При полной непроходимости ликворных путей в пределах спинного мозга при сдавлении шейных вен ликворное давление не повышается. При частичном блоке ликворное давление повышается незначительно и медленно снижается после прекращения сдавливания.

Проба Пуссена: голова больного пассивно наклоняется вперед, подбородок прижимается к груди. При этом происходит частичное сдавление шейных вен. Ликворное давление в этот момент повышается на 30—60 мм вод. ст. При возвращении головы в исходное положение ликворное давление понижается до прежних цифр. При блоке субарахноидального пространства проба Пуссена ликворного давления не повышает.

Проба Стукея: помощник врача надавливает рукой на переднюю брюшную стенку на уровне пупка в течение 20—25 с. В результате сдавливаются брюшные вены и возникает застой в системе вен внутри позвоночного канала. Ликворное давление при этом увеличивается в 1—1,5 раза. После прекращения сдавливания оно снижается до исходного уровня. Такая реакция ликворного давления сохраняется при наличии блокирования субарахноидального пространства на уровне шейного или грудного отдела позвоночного столба.

Результаты ликвородинамических тестов принято изображать графически: по оси абсцисс отмечают фазу того или другого момента опыта, а по оси ординат — величину ликворного давления (рис. 200). По окончании измерений колебаний давления извлекают 5—8 мл ликвора для клинического исследования. Объем извлекаемого ликвора зависит от состояния больного, характера заболевания, уровня ликворного давления. По окончании перечисленных манипуляций быстро извлекают пункционную иглу, место прокола смазывают 5% спиртовым раствором йода и закрывают стерильным ватным шариком (лучше — смоченным клеолом). Больному назначают постельный режим на 2—3 сут.

Субокципитальная и вентрикулярная пункции производятся нейрохирургом.

Субокипитальная пункция. Шею и затылок больного тщательно выбривают, затем обрабатывают 5% спиртовым раствором йода и 70% спиртом. Пункцию производят в положении больного лежа на правом боку; под голову подкладывают валик так, чтобы задняя срединная линия туловища и головы находилась на одной горизонтальной оси с плоскостью, на которой лежит больной. Голову наклоняют вперед. Пальпируют остистый отросток С_{II} и пунктируют ткани над отростком по средней линии. Затем иглу направляют косо вверх под углом 45—60° к плоскости, проходящей через среднюю линию затылочной кости. В момент ощущения при касании затылочной кости иглу потягивают назад, наружный конец ее осторожно приподнимают и скользящим по чешуе затылочной кости движением вводят иглу вглубь на 3—3,5 см. В момент прокола атлантоокипитальной мембраны определяется некоторое сопротивление, после которого ощущается «провал» вследствие попадания иглы в мозжечково-мозговую цистерну. После извлечения ликвора иглу удаляют плавным движением. Место пункции заклеивают. На 2—3 дня назначают постельный режим. Субокипитальная пункция противопоказана при объемных процессах в задней черепной ямке, опухолях краниоспинальной локализации.

Извлечение 5—8 мл ликвора проходит без осложнений. Изредка могут наблюдаться явления постпункционного менингизма (в течение нескольких дней у больного отмечается головная боль, иногда возникает рвота). Однако существуют заболевания, при которых проведение люмбальной пункции опасно для жизни и требует особой осторожности. К ним относятся опухоли головного мозга, особенно при расположении их в задней черепной ямке. При подозрении на опухоль задней черепной ямки, высокой внутричерепной гипертензии с застойными дисками зрительных нервов проведение люмбальной пункции противопоказано.

При подозрении на внутричерепную гипертензию необходимо иметь наготове шприц с теплым изотоническим раствором хлорида натрия для форсированного введения жидкости при появлении при-

знаков вклинивания миндалин мозжечка в большое затылочное отверстие. Пункцию у таких больных необходимо проводить в условиях нейрохирургического отделения. Требуется осторожности проведение пункции у больных при опухолях спинного мозга (возможно усиление параза и расстройств чувствительности — так называемый синдром «вклинивания»). После извлечения нужного количества спинномозговой жидкости целесообразно повторно измерить ликворное давление, которое почти всегда оказывается ниже исходного уровня.

Практическое значение может иметь определение индекса Айала (J) по следующей формуле: $J = V \cdot P_2 / P_1$, где V — количество взятого ликвора (мл); P₂ — остаточное давление ликвора (мм вод. ст.); P₁ — начальное давление ликвора (мм вод. ст.). У здоровых лиц величина индекса колеблется в пределах 5,5—6,5. При индексе выше 7,0 можно предположить гидроцефалию или серозный менингит, индекс менее 5,0 характерен для блока субарахноидального пространства.

Основными патогенетическими механизмами повышения внутричерепного давления являются избыточная продукция ликвора, затруднение оттока его при нормальной продукции, сочетание гиперсекреции с нарушенным оттоком. Затруднение оттока спинномозговой жидкости могут быть обусловлены нарушением проходимости ликвороносных путей (окклюзионные формы) и недостаточным ее всасыванием (резорбтивные формы) или их сочетанием. Повышение давления спинномозговой жидкости наблюдается при воспалительных внутричерепных процессах (вследствие избыточной продукции жидкости или повышенной проницаемости стенок сосудов мозга), при опухолях, паразитарных цистах, увеличивающих объем ткани мозга, рубцово-спаечных процессах между мягкой и арachноидальной оболочками, при краниостенозе, травме и др.

Повышение давления ликвора приводит к повышению венозного давления в полости черепа, нарушению метаболической функции ликвора и т. п. Внутричерепная венозная гипертензия приводит к расширению диплоических вен и вен глазного дна, что можно определить при офтальмоскопии.

Симптомокомплекс *повышения внутричерепного давления* складывается из общемозговых симптомов, связанных со сдавлением мозга и его оболочек. Больные жалуются на распирающую тулупую головную боль в положении лежа, усиливающуюся по ночам и после сна, головокружение, тошноту, «мозговую» рвоту. У них выявляются брадикардия, увеличение вен в диаметре и отек диска зрительного нерва, плазморрагии на глазном дне; на рентгенограммах черепа — преждевременная пневматизация основной пазухи, остеопороз спинки турецкого седла, расширение диплоических вен, усиление рисунка пальцевых вдавлений на костях свода черепа и др.

Гипертензионно-гидроцефальный синдром обусловлен увеличением количества спинномозговой жидкости в полости черепа и повышением внутричерепного давления. По локализации *гидроцефалия* бывает *внутренней* (ликвор накапливается в желудочках мозга), *наружной* (ликвор накапливается в субарахноидальном пространстве) и *смешанной*.

При блокаде ликворных путей на уровне средней и латеральной апертур IV желудочка или водопровода мозга развивается окклюзионный синдром. При острой окклюзии на уровне апертур IV желудочка расширяется IV желудочек мозга и наблюдается *синдром Брунса*: внезапное развитие тошноты, резкой головной боли, головокружения, атаксии; нарушаются дыхание и сердечно-сосудистая деятельность. Эти явления усиливаются при повороте головы и туловища. В случаях окклюзии водопровода мозга развивается *четверохолмный синдром*: тошнота, рвота, глазовдвигательные нарушения, вертикальный нистагм, парез взора вверх или вниз, «плавающий» взор, координаторные расстройства.

При окклюзии на уровне межжелудочкового отверстия (отверстия Монро) развивается расширение боковых желудочков с общемозговыми симптомами и гипоталамо-гипофизарными расстройствами.

Ликворный гипертензионный синдром следует дифференцировать от дислокационного синдрома и синдрома тенториального намета Бурденко — Крамера.

Дислокационный синдром — смещение ствола мозга или части полушария головного мозга, возникающее при отеке и набухании мозга, гематоме, опухоли и др. При объемных супратенториальных образованиях ствола мозга (анизокория, нарушения функции черепных нервов, ретикулярной формации с изменением ясности сознания и т. п.), при поражении мозга в задней черепной ямке появляются симптомы нарушения функции лобной доли.

Синдром тенториального намета Бурденко — Крамера возникает при раздражении намета мозжечка, иннервируемого веточкой глазного нерва V пары: боль в глазных яблоках, светобоязнь, блефароспазм, слезотечение, иногда повышенное отделение слизи из носа. При вклинивании и ущемлении ствола мозга и мозжечка в вырезке намета к этим симптомам раздражения намета мозжечка присоединяются интенсивная головная боль со рвотой, головокружение, непроизвольное запрокидывание головы, парез взора вверх, нистагм, синдром Гертвига — Мажанди, вялая реакция зрачков на свет, двусторонние патологические рефлексы на фоне угнетения глубоких рефлексов.

В норме спинномозговая жидкость имеет относительную плотность 1,005—1,007; реакция ее слабощелочная; рН, подобно крови, близок к 7,4; количество белка от 0,2 до 0,4 г/л. Содержание неорганических веществ в ликворе такое же, как в крови: хлоридов — 7—7,5 г/л; К — 4,09—5,11 ммоль/л; Са — 1,25—1,62 ммоль/л. Концентрация глюкозы в ликворе по сравнению с кровью примерно вдвое меньше и составляет 0,45—0,65 г/л. Состав ликвора в значительной степени зависит от функционирования гематоэнцефалического барьера. Под гематоэнцефалическим барьером понимают гистогематический барьер, избирательно регулирующий обмен веществ между кровью и центральной нервной системой. Он обеспечивает относительную неизменность состава, физико-химических и биологических свойств ликвора и адекватность микросреды отдельных нервных элементов. Морфологическим субстратом гематоэнцефалического барьера являются

Таблица 7

Состав спинномозговой жидкости, извлеченной на различных уровнях

Уровень пункции	Белок, г/л	Число клеток, 10 ⁹ /л	Глюкоза, ммоль/л
Люмбальная	0,15—0,45	0—0,005	2,8—4,2
Субоципитальная	0,25—0,30	0—0,003	2,8—4,4
Вентрикулярная	0,05—0,15	0—0,001	3,0—4,7

анатомические элементы, расположенные между кровью и нервными клетками: эндотелий капилляров, базальная мембрана клетки, глия, сосудистые сплетения, оболочки мозга. Особую роль в осуществлении функции гематоэнцефалического барьера выполняют клетки нейроглии, в частности астроциты. Их конечные периваскулярные ножки прилегают к наружной поверхности капилляров, избирательно экстрагируют из кровотока вещества, необходимые для питания нейронов, и возвращают в кровь продукты их обмена. Во всех структурах гематоэнцефалического барьера могут происходить ферментативные реакции, способствующие химическим превращениям поступающих из крови веществ (окисление, нейтрализация и др.). Проницаемость гематоэнцефалического барьера неодинакова в различных отделах мозга и, в свою очередь, может изменяться. Например, в гипоталамусе проницаемость этого барьера по отношению к биогенным аминам, электролитам, некоторым вирусам, токсинам выше, чем в других отделах мозга, что обеспечивает своевременное поступление информации гуморальным путем в высшие вегетативные центры. По отношению к применяемым химиотерапевтическим препаратам и антибиотикам проницаемость гематоэнцефалического барьера избирательна, что приводит к необходимости эндолюмбального введения препаратов.

В норме существует некоторое различие в составе вентрикулярного и люмбального ликвора (табл. 7).

В норме ликвор прозрачный, бесцветный, но при некоторых заболеваниях его характеристики могут изменяться. При менингитах он становится мутным от присутствия большого количества форменных элементов. Иногда ликвор

приобретает желто-зеленоватый цвет. Это так называемая *ксантохромия* ликвора, которая наблюдается, например, при пневмококковом менингите, после субарахноидального кровоизлияния, при опухолях мозга. При блокаде спинального субарахноидального пространства опухолью в ликворе резко повышается содержание белка и он приобретает желеобразный вид. В сочетании с ксантохромией такое явление обозначается как *застойный синдром Фруана* или *компрессионный синдром Нонне*.

Нормальный ликвор содержит в 1 мл до 5 лимфоцитов. У больных с различными заболеваниями нервной системы число их может увеличиваться до десятков, сотен и даже тысяч. Повышение числа клеток в ликворе называется *плеоцитозом*. В этих случаях также могут обнаруживаться нейтрофилы, эозинофилы, моноциты, тучные клетки, плазматические клетки, макрофаги. Важное диагностическое значение имеет обнаружение в ликворе опухолевых клеток. Это может наблюдаться при саркоматозе и карциноматозе мозговых оболочек, медуллобластоме мозжечка и других новообразованиях мозга, расположенных близко к ликворным путям.

С помощью биохимических исследований ликвора определяют содержание белка (проба Панди, методика Роберта — Стольникова). В норме ликвор содержит 0,2—0,4 г/л белка. При помощи реакции Нонне — Апельта ориентировочно выявляют содержание глобулиновой фракции белка в ликворе. Степень выраженности реакции оценивают в крестах (до четырех). Определенное диагностическое значение может иметь постановка коллоидных реакций Ланге, Таката-Ара и др.

При ряде инфекционных заболеваний нервной системы оказывается необхо-

Изменение спинномозговой жидкости при некоторых заболеваниях

Заболевание	Давление, мм вод. ст.	Цвет	Концентрация белка, г/л	Количество клеток, $\cdot 10^9/\text{л}$	Концентрация глюкозы, ммоль/л
В норме	70—200	Бесцветная	0,15—0,45	0—5	2,8—4,2
Опухоль мозга	Повышено (до 600)	Бесцветная или ксантохромная	Повышена (от 0,6 до 10,0 и выше)	В норме	В норме
Менингит серозный	То же	Бесцветная	В норме	Плеоцитоз (лимфоциты)	»
гнойный	»	Мутная (беловатый, зеленоватый цвет)	Повышена (до 0,6—0,9) и выше	Плеоцитоз (нейтрофилы)	»
Субарахноидальное кровоизлияние	»	Кровянистая (цвет морса)	Повышена (до 1,0)	Свежие или выщелоченные эритроциты	Повышена

димым проведение *бактериологического* исследования спинномозговой жидкости (бактериоскопия и посев ее на питательные среды). Только таким путем оказывается возможным с полной достоверностью установить этиологию заболевания и назначить наиболее рациональное лечение. Это прежде всего относится к диагностике гнойных менингитов.

В некоторых случаях приходится проводить вирусологическое исследование ликвора.

При подозрении на сифилитическое заболевание нервной системы следует производить иммунологические реакции Вассермана и осадочные реакции. Надо учитывать, что реакция Вассермана в ликворе проводится по особой методике, ликвора требуется больше, чем сыворотки (до 1 мл). Сейчас используют более чувствительную реакцию иммобилизации бледных трепонем (РИБТ).

У некоторых больных отмечается изолированное увеличение количества белка (гиперпротеиноз) в ликворе, число клеток остается неизменным. Эту картину называют *белково-клеточной диссоциацией*. Она встречается при опухолях головного и спинного мозга, спинальном арахноидите с наличием блока субарахноидального пространства и венозного застоя (табл. 8).

Чаще в ликворе наблюдаются одновременное увеличение числа клеток (плеоцитоз) и увеличение количества бел-

ка (гиперпротеиноз). Такая картина ликвора бывает при менингоэнцефалитах разной этиологии.

Уже вид ликвора (помутнение) заставляет подумать о менингите. Подсчет клеточных элементов выявляет плеоцитоз. Глобулиновые реакции оказываются положительными, общее содержание белка увеличено. Исследование мазка из осадка ликвора может выявить преимущественно нейтрофильный плеоцитоз, наличие грамотрицательных диплококков. Внутриклеточная их локализация вызывает подозрение на менингококковый менингит. Если обнаруживаются грамположительные внеклеточные диплококки, следует предположить пневмококковый менингит. Для уточнения диагноза требуется проведение дополнительных исследований, в частности посевов ликвора, которые должны производиться по всем правилам бактериологической техники. Во избежание загрязнений их лучше всего делать так, чтобы пробирку с питательной средой прямо подставлять под капли жидкости из иглы во время прокола. При подозрении на гнойный менингит наиболее подходящими для посева оказываются питательные среды, содержащие кровь или кровяную сыворотку. Только при бактериоскопии ликвора с применением окраски по Цилю—Нильсену можно обнаружить редкую форму торулезного менингита, вызываемого особым видом дрожжевого гриба.

При туберкулезном менингите ликвор может оставаться прозрачным. Однако во многих случаях через 12—24 ч в ликворе при стоянии в пробирке появляется тонкая паутинообразная пленка. Из нее можно высеять микробактерии; белковые пробы оказываются положительными. Число форменных элементов увеличено, но в меньшей степени, чем при гнойных менингитах; обычно преобладают лимфоциты. В мазке из пленки при окраске по Цилю — Нильсену могут обнаружиться микобактерии туберкулеза. Посев ликвора на специальную питательную среду может дать рост только через несколько недель.

При некоторых заболеваниях плеоцитоз по своей выраженности преобладает над кратностью увеличения содержания белка (*клеточно-белковая диссоциация*). Это встречается при многих нейроинфекциях.

Обнаружение в ликворе эритроцитов или продуктов их распада указывает на проникновение крови за пределы стенки мозгового сосуда и имеет важное значение в дифференциальной диагностике характера церебрального инсульта. При значительной примеси крови в ликворе диагностируют субарахноидальное кровоизлияние. В обоих случаях возникает вопрос, является ли примесь крови случайной, зависящей от травмы сосуда пункционной иглой, или у большого про-

изошло кровоизлияние в полости черепа или позвоночном канале. Существует прием, с помощью которого можно установить случайное попадание крови в ликвор («путевая кровь»). Для этого собирают капаящую из пункционной иглы жидкость в несколько пробирок. Если в каждой последующей пробирке жидкость все больше очищается от крови, значит источник ее был близко. В таких случаях эритроциты в пробирках быстро оседают, надосадочная жидкость остается бесцветной. «Путевую» кровь можно отличить от крови, находившейся в субарахноидальном пространстве при нанесении капли вытекающего из пункционной иглы ликвора на белую фильтровальную бумагу. Если расплывающееся пятно имеет гомогенный розовый или красный цвет, это указывает на гемолиз вследствие длительного контакта крови с ликвором в субарахноидальном пространстве. При случайном попадании крови пятно имеет 2 зоны: красную (с агрегированными эритроцитами в центре) и бесцветную (вследствие диффузии нормально-го ликвора) — по краям.

Если примесь крови в ликворе связана с геморрагическим инсультом, жидкость над осадком имеет желтоватый цвет (ксантохромия). В мазке из осадка под микроскопом можно увидеть разрушенные эритроциты, иногда макрофаги, нагруженные гемоглобином.

Глава 16

ДОПОЛНИТЕЛЬНЫЕ МЕТОДЫ ОБСЛЕДОВАНИЯ НЕВРОЛОГИЧЕСКИХ БОЛЬНЫХ

Дополнительные методы исследования используются для уточнения, подтверждения топического, патогенетического и этиологического диагноза. Только после тщательного анализа клинической картины можно решить вопрос о необходимости проведения дополнительного обследования и его объеме.

Люмбальная пункция дает возможность провести различные исследования ликвора — реакцию связывания комплемента (РСК) и реакцию нейтрализации (РН) — при диагностике вирусных и ми-

кробных заболеваний нервной системы. Для подтверждения сифилитических поражений нервной системы, кроме реакции Вассермана, используют пробу иммобилизации бледной трепонемы (проба Нельсона — Майера).

Электрофизиологические методы. Классическая электродиагностика — метод исследования реакций скелетных мышц и периферических нервов на раздражение электрическим током. При поражении периферического двигательного нейрона эти реакции

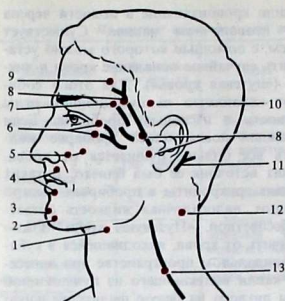


Рис. 201. Расположение двигательных точек на лице.

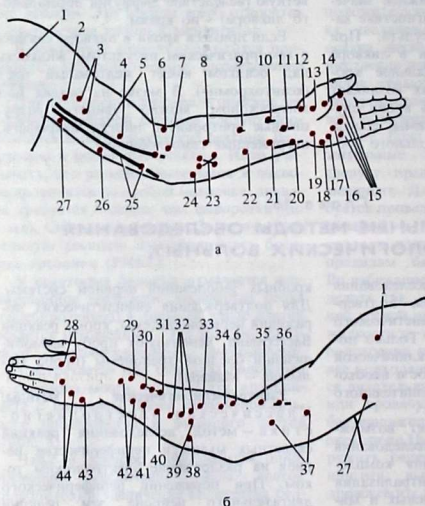
1 — n. hypoglossus; 2 — m. mentalis; 3 — m. transversus menti; 4 — m. orbicularis oris; 5 — m. zygomaticus; 6 — pars palpebralis m. orbicularis oculi; 7 — m. corrugator supercilii; 8 — n. facialis; 9 — venter frontalis m. epicranii; 10 — m. temporalis; 11 — n. auricularis posterior; 12 — m. splenius cervicis; 13 — n. accessorius.

имеют своеобразный характер. Существуют 3 варианта изменений электровозбудимости мышц: 1) полная реакция перерождения (денервация); 2) частичная реакция перерождения; 3) количественное понижение электровозбудимости. Эти данные электродиагностики позволяют в неясных случаях отличить поражение периферического нейрона от центрального и установить степень обратимости поражения периферического мотонейрона.

Для классической электродиагностики применяют переменный (фарадический) и постоянный (гальванический) ток. Для проведения исследования в настоящее время используют универсальный электроимпульсатор. Используют 2 электрода: один нейтральный (представляет собой пластинку из свинца размером 150—300 см², толщиной 0,4—0,6 мм, по-

Рис. 202. Расположение двигательных точек на верхних конечностях.

а — передняя (ладонная) поверхность; б — задняя (тыльная) поверхность: 1 — m. deltoideus; 2 — n. musculocutaneus; 3 — m. biceps brachii; 4 — m. brachialis internus; 5 — n. medianus; 6 — m. supinator; 7 — m. pronator teres; 8 — m. flexor carpi radialis; 9 — m. flexor digitorum superficialis; 10 — m. flexor pollicis longus; 11 — n. medianus; 12 — m. abductor pollicis brevis; 13 — m. opponens pollicis; 14 — m. abductor pollicis brevis; 15 — mm. lumbricales; 16 — m. opponens digiti minimi; 17 — m. flexor digiti minimi; 18 — m. abductor digiti minimi; 19 — m. palmaris brevis; 20 — n. ulnaris; 21, 22 — m. flexor digitorum superficialis; 23 — m. flexor digitorum communis profundus; 24 — m. flexor carpi ulnaris; 25 — n. ulnaris; 26 — m. triceps brachii (caput internum); 27 — m. triceps brachii (caput longum); 28 — mm. interossei dorsales (I, II); 29 — m. extensor pollicis brevis; 30 — m. abductor pollicis longus; 31 — m. extensor indicis; 32 — m. extensor digitorum communis; 33 — m. extensor carpi radialis brevis; 34 — m. extensor carpi radialis longus; 35 — n. brachialis; 36 — n. radialis; 37 — m. triceps brachii (caput externum); 38 — m. extensor carpi ulnaris; 39 — m. supinator brevis; 40 — m. extensor digiti minimi; 41 — m. extensor indicis; 42 — m. extensor pollicis longus; 43 — m. abductor digiti minimi; 44 — mm. interossei dorsales (III, IV).



крытую чехлом из фланели), он накладывается больному на область груди или поясничную область; другой активный электрод (пуговчатый, с прерывателем), он устанавливается на двигательную точку исследуемой мышцы (рис. 201–203). Перед исследованием все мягкие прокладки электродов смачивают теплой водой или физиологическим раствором. Мышцы больного должны быть расслаблены.

Вначале исследуют реакции на переменный ток (импульсный ток частотой 100 Гц, длительность импульса 1 мс). Подача импульсного тока осуществляется на активном электроде. Каждый раз при включении мышца сокращается, а после размыкания цепи приходит в состояние покоя. Если оставить электрическую цепь замкнутой, мышца будет находиться в состоянии сокращения в течение всего времени действия тока. Такой тип реакции мышцы на прерывистый ток в электродиагностике называется *тетанусом*. Постепенно снижая силу фарадического тока, определяют по миллиамперметру минимальную силу тока, при которой мышца остается в состоянии сокращения (так называемый порог возбудимости мышцы на фарадический ток). Сокращение мышцы при воздействии фарадического тока указывает на отсутствие грубого нарушения ее функции. Частичную реакцию денервации мышцы можно определить с помощью постоянного тока. Не смещая активный электрод с двигательной точки, настраивают электроимпульсатор на генерирование постоянного тока так, чтобы активный электрод был присоединен к катоду. В этих условиях сокращение мышцы, в отличие от сокращения при действии фарадического тока, возникает только в момент замыкания и размыкания электрической цепи. При нормальном состоянии периферического двигательного нейрона мышца отвечает энергичным сокращением. При поражении периферического мотонейрона (в пределах самого тела клетки и ее отростков) мышца реагирует вяло, сокращение ее становится медленным, червеобразным.

Если при проведении электродиагностики выявляются высокий порог возбу-

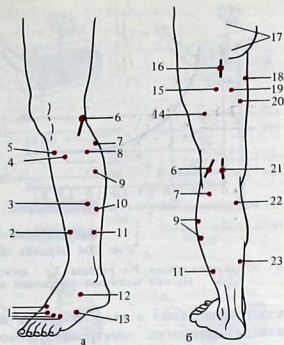


Рис. 203. Расположение двигательных точек на нижних конечностях.

а — передняя поверхность; б — задняя поверхность; 1 — *m. tibialis anterior*; 2 — *m. extensor digitorum communis longus*; 3 — *m. peroneus brevis*; 4 — *m. extensor hallucis longus*; 5 — *mm. interossei dorsales*; 6 — *n. peroneus*; 7 — *m. gastrocnemius (caput laterale)*; 8 — *m. peroneus longus*; 9, 10 — *n. soleus*; 11 — *m. flexor hallucis longus*; 12 — *m. extensor digitorum communis brevis*; 13 — *m. abductor digiti minimi*; 14 — *m. biceps femoris (caput breve)*; 15 — *m. biceps femoris (caput longum)*; 16 — *n. ischiadicus*; 17 — *m. gluteus maximus*; 18 — *m. adductor magnus*; 19 — *m. semitendinosus*; 20 — *m. semimembranosus*; 21 — *n. tibialis*; 22 — *m. gastrocnemius (caput mediale)*; 23 — *m. flexor digitorum communis longus*.

димости мышцы на фарадический ток и вялое ее сокращение при раздражении постоянным током, то следует сделать заключение о частичной реакции денервации. В норме при одной и той же силе тока сокращение мышцы легче вызывает ток от катода, чем от анода, т. е. катодозамыкательное сокращение больше анодозамыкательного ($KЗС > АЗС$). При реакции перерождения, как полной, так и частичной, обнаруживается извращение этой формулы. Для реакции перерождения считают характерной зависимость $KЗС < АЗС$. Вместе с тем признак извращения реакции при $KЗС$ и $АЗС$ является непостоянным и ненадежным. Основным критерием оценки реакции мышцы на раздражение постоянным током следует считать характер сокращения. В норме мышца сокращается быстро, активно, при реакции перерождения это осущест-

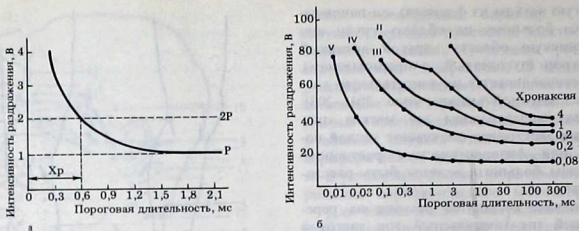


Рис. 204. Кривая «интенсивность — длительность».

а — нормальная кривая: Р — реобаза; Хр — хронаксия (при двойной реобаза); б — кривая со здоровой мышцы (I), при частичной денервации мышцы (II), при полной денервации (III—V).

вляется медленно и вяло. В случае выявления патологии электровозбудимости самой мышцы необходимо проверить электровозбудимость и иннервируемость ее нервом (непрямое исследование электровозбудимости). На схемах зон конечностей и головы (см. рис. 201—203) показаны точки, относящиеся и к нервам (участки наиболее поверхностного их расположения). Техника исследования в двигательных точках нервов такая же, как и при раздражении мышц. Естественно, что сокращаются все мышцы, получающие иннервацию от исследуемого нерва. В первую очередь наблюдают за мышцей, которая подверглась ранее прямому исследованию.

Для *полной реакции перерождения* (РП) характерны угасание прямой и непрямой возбудимости при раздражении фарадическим током, угасание непрямой возбудимости при раздражении постоянным током, вялые, червеобразные сокращения при прямом раздражении мышцы, иногда возникает извращение ответа мышц.

Иногда единственным патологическим симптомом при проведении электродиагностики оказывается повышение (или понижение) порога возбудимости нерва как на фарадический, так и на постоянный ток. Такую картину называют *количественным изменением возбудимости*. Противоположностью этого является полное отсутствие реакции мышцы на максимально переносимую силу тока, что указывает на полное повреждение нерва и мышцы.

Своеобразные реакции мышцы на раздражение электрическим током наблюдаются при заболеваниях с расстройством проводимости нервно-мышечного соединения. При миастении раздражение фарадическим током вначале вызывает нормальное сокращение мышцы. В дальнейшем сокращение становится все более слабым и совсем угасает (миастеническая реакция). При миотонии выключение переменного тока приводит не к быстрому, как в норме, а к медленному возвращению мышцы в состояние покоя (миотоническая реакция).

Основной мерой электровозбудимости при пользовании этим методом является пороговая сила постоянного тока или его пороговое напряжение. Значение времени действия электрического раздражителя мышцы во внимание не принималось.

Однако теоретические основы классической электродиагностики остаются правильными только в частном случае, а именно — при относительно большой длительности воздействия порогового раздражителя (превышающей 0,005 с). Рука не может произвести более быстрого движения для замыкания и размыкания электрической цепи, чем то, которым пользуются при этом исследовании. Все сказанное хорошо иллюстрируется так называемой кривой зависимости силы — длительности порогового раздражения мышцы (рис. 204). Закономерности изменения формы этой кривой были установлены и подтверждены J. Weiss (1945) и др. Z. Lapique (1943) на основании

этих данных создал учение о хронаксии (греч. *chronos* — время, *axis* — ценность, значимость). J. Bourguignon первым применил измерение хронаксии (хронаксиметрию) в клинике.

Для определения хронаксии нерва или мышцы вначале находят пороговую силу постоянного тока (так называемая *реобаза*). Затем удваивают силу тока и постепенно увеличивают продолжительность его действия до тех пор, пока не получат минимального сокращения мышцы. Это время и называется хронаксией.

В нормальных условиях хронаксия мышцы составляет 0,1–1 мс. Мышца и нерв имеют почти одинаковую хронаксию, что обозначается как изохронизм. Одинаковая хронаксия свойственна мышцам-синергистам. Хронаксия мышц-разгибателей, особенно рук, в 2–3 раза длительнее, чем сгибателей. Хронаксия в проксимальных отделах конечностей короче, чем в дистальных. При поражении периферического двигательного нейрона хронаксия мышц удлиняется в десятки и даже сотни раз. Этот показатель имеет важное практическое значение в клинике. При поражении центрального двигательного нейрона может изменяться соотношение хронаксии мышц-сгибателей и разгибателей конечностей.

Используемые в настоящее время электроимпульсаторы на полупроводниках позволяют определить пороговое напряжение тока для сокращения мышцы при задаваемом исследуемым укороченном времени импульса (интенсивность — длительность). Охватывается широкий диапазон времени (0,05–300 мс). По форме кривой выявляется реакция перерождения мышцы и ее степень (см. рис. 204).

Ценные сведения о состоянии мышц можно получить по электрическим потенциалам, возникающим в самих мышечных волокнах. Эта методика исследования получила название *электромиографии*. Для записей биотоков мышц используется осциллограф или электромиограф. Отведение биопотенциалов производится игольчатыми или поверхностными электродами. Игольчатые электроды позволяют определить электрическую активность отдельных мышечных волокон. Поверхностные (на-

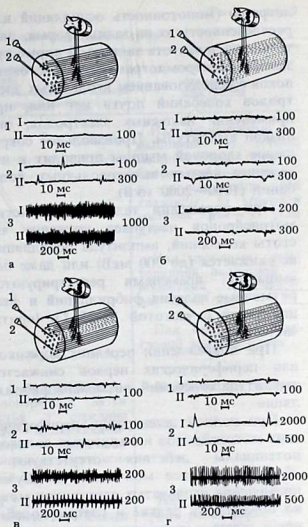


Рис. 205. Электромиограмма в норме и при поражении периферического мотонейрона (по Бухталю).

а — в норме; б — при параличе (полная денервация); в — при парезе с невральным поражением; г — при парезе с поражением клеток переднего рога спинного мозга; I и II — игольчатые электроды и записи от них: 1 — при расслаблении мышцы (тонус «покою»); 2 — при слабом напряжении мышцы; 3 — при максимальном произвольном сокращении мышцы.

кожные) электроды регистрируют суммарную биоэлектрическую активность многих мышечных волокон. Электроды располагаются в зоне двигательных точек. Запись биопотенциалов производится при различных состояниях мышцы: при полном произвольном расслаблении мышцы (состояние покоя) и при активном произвольном сокращении (напряжение) мышцы.

Электромиограммы (ЭМГ) анализируются как визуально, так и графически (рис. 205). Оцениваются амплитуда колебаний, частота и общая структура осцил-

логграмм (монотонность осцилляций или расчлененность их на залпы, форма, длительность и частота залпов). В норме при записи электромиограммы в состоянии покоя с использованием игольчатых электродов колебаний почти нет или, при применении накожных электродов, они низкой амплитуды. Произвольное сокращение здоровой мышцы приводит к появлению частых высоковольтных колебаний (1000—2000 мкВ).

При поражении тел периферических мотонейронов наступает урежение частоты колебаний, амплитуда осцилляций не снижается (до 300 мкВ) или даже повышается; временами регистрируются ритмичные явления фибрилляций и фасцикуляций с частотой 5—35 Гц («ритм частоты»).

При повреждении передних корешков или периферических нервов снижается амплитуда колебаний, возможны фибрилляции.

При полной дегенерации периферических мотонейронов и мышечных волокон потенциалы действия отсутствуют — «биоэлектрическое молчание». В случае применения игольчатых электродов можно обнаружить редкие и слабые колебания в покое — «потенциалы дегенерации» (неритмичные фибрилляции с амплитудой до 200 мкВ).

При миопатии отсутствуют потенциалы действий, при атрофии мышц снижается амплитуда осцилляций, укорачивается длительность одиночного потенциала и увеличивается количество полифазных потенциалов (в норме их до 15—20%).

При миастении в начале сокращения электромиограмма нормальная, затем наступает снижение амплитуды осцилляций.

При миотонии на ЭМГ выявляется «миотоническая задержка» расслабления.

Поражение центральных двигательных нейронов характеризуется асинхронными высокоамплитудными колебаниями.

Частые колебания в виде залпов, иногда в сочетании с медленными низковольтными разрядами, характерны для тремора и гиперкинеза.

Еще более ценные данные можно получить при электрической стимуляции не-

рва с регистрацией вызванных потенциалов — метод электронейромиографии (ЭНМГ). Этот метод включает: 1) регистрацию и анализ параметров вызванных потенциалов (ВП) мышцы и нерва (латентный период, форма, амплитуда и длительность ВП); 2) определение числа функционирующих двигательных единиц (ДЕ); 3) определение скорости проведения импульса (СПИ) по двигательным и чувствительным волокнам периферических нервов; 4) подсчет мотосенсорного и краниокаудального коэффициентов, коэффициентов асимметрии и отклонения от нормы.

Определение скорости проведения импульса по нерву возможно при стимуляции нерва в двух точках, находящихся на определенном расстоянии друг от друга (определяется время прохождения возбуждения между точками стимуляции). Метод определения СПИ применим для любого доступного исследованию периферического нерва (табл. 9). Если топография нерва затрудняет стимуляцию его в двух точках, то косвенное представление о СПИ получают при измерении латентного периода М-ответа при однократном раздражении с одной точки.

М-ответ — вызванный потенциал мышцы, являющийся суммарным синхронным разрядом двигательных единиц мышцы в ответ на электрическое раздражение нерва. М-ответ обычно регистрируется с помощью накожных отводящих электродов, которые более объективно, по сравнению с игольчатыми, отражают суммарную активность мышцы. Пластины электродов помещают поперечно расположению мышечных волокон. При анализе М-ответа обращают внимание на интенсивность порогового раздражения, форму вызванного потенциала, его амплитуду и длительность.

При электрическом раздражении нерва можно зарегистрировать моносинаптический рефлекторный ответ мышцы — *H-рефлекс* (по первой букве фамилии исследователя Hoffmann, который в 1918 г. описал этот потенциал). *H-рефлекс* является эквивалентом ахиллова рефлекса, определяется в норме только в мышцах голени. В отличие от М-ответа, обусловленного раздражением двигательных

Расположение электродов при электронейромиографии

Исследуемый нерв	Место расположения стимулирующих электродов (точка раздражения)		Место расположения отводящих электродов
	проксимальная	дистальная	
Лицевой	Кпереди от мочки уха над околушной слюнной железой	—	Над мимическими мышцами: а) лобной мышцей — над бровью; б) круговой мышцей глаза — у наружного края глазницы; в) круговой мышцей рта — у угла рта
Плечевое сплетение	В точке Эрба: над ключицей	—	Над мышцами: дельтовидной, надостной, подостной, трехглавой, двуглавой плеча
Мышечно-кожный нерв	В подмышечной впадине: кзади от передней складки	—	Над брюшком трехглавой мышцы плеча
Срединный	На 3—5 см выше локтевой ямки, кнутри от плечевой артерии	На 2 см проксимальнее поперечной связки запястья в середине между сухожилиями длинной ладонной мышцы и лучевого сгибателя кисти	Над центром тенара
Локтевой	На уровне медиального мыщелка (над углублением локтевой кости)	На 2 см проксимальнее поперечной связки запястья (медиальное сухожилие локтевого сгибателя кисти)	Над латеральным краем гипотенара
Бедренный нерв	По ходу бедренного нерва по передней поверхности верхней половины бедра	—	Над четырехглавой мышцей бедра (на 14—16 см дистальнее стимулирующего электрода)
Седялищный	В ягодичной области между большим вертелом бедра и седялищным бугром или прямо под этой точкой, на линии, идущей вниз к верхней части подколенной ямки	Кзади от медиальной лодыжки	Над мышцей, отводящей мизинец стопы
Большеберцовый	В центре подколенной ямки	Кзади от медиальной лодыжки	Над основанием I и V метатарзальной кости с подошвенной стороны стопы
Малоберцовый	Кнутри от латерального края подколенной ямки (медиальнее головки малоберцовой кости)	Кнаружи от сухожилия длинного разгибателя пальцев, несколько ниже уровня латеральной лодыжки (дистальнее и спереди от головки малоберцовой кости)	Над коротким разгибателем пальцев стопы (наиболее выступающая часть мышцы)

волокон нерва, Н-рефлекс вызывается раздражением чувствительных волокон. Импульс возбуждения направляется ортодромно к спинному мозгу, а затем по двигательным волокнам — к мышцам. Исследуются такие параметры Н-рефлекса: латентность, форма, амплитуда, длительность. При фоторегистрации Н-рефлекса необходимо фиксировать последовательно изменяющееся соотношение Н- и М-ответов.

Своеобразное соотношение в динамике изменения амплитуды рефлекторного (Н-рефлекс) и прямого (М-ответ) ответа мышцы выявляется при постепенном увеличении интенсивности раздражения нерва. Н-рефлекс появляется при подпороговой силе раздражения для М-ответа. По мере возрастания силы амплитуда Н-рефлекса достигает максимума и начинает уменьшаться, а амплитуда М-ответа увеличивается. При супрамаксимальной для М-ответа силе раздражения Н-рефлекс, как правило, уже не определяется.

Потенциал действия (ПД) нерва обусловлен электрической активностью волокон периферических нервов в ответ на электрическое раздражение нервного ствола. Он является суммарным потенциалом действия отдельных нервных волокон. ПД афферентных волокон регистрируется игольчатыми электродами при стимуляции ствола нерва или, наоборот, со ствола нерва при стимуляции концевых его ответвлений. ПД эфферентных волокон можно регистрировать при избирательной стимуляции двигательных волокон нерва (изолированно от чувствительных волокон). При изучении ПД нерва обращают внимание на интенсивность порогового раздражения, форму и амплитуду вызванного потенциала. Порог ПД нерва обычно ниже порога М-ответа. При постепенном нарастании силы раздражения амплитуда ПД нерва увеличивается, а затем может несколько уменьшаться при раздражении, надпороговом для получения М-ответа. Повышение порога раздражения наблюдается при денервационных процессах. Потенциал действия нерва обычно двухфазный: негативная фаза непрерывно переходит в позитивную.

Элементарной частицей нервно-мышечного аппарата является *двигательная единица (ДЕ)*: тело мотонейрона, аксон и им иннервируемая группа мышечных волокон (термин ввел С. Sherrington, 1926).

Количество ДЕ определяется по формуле: $n = A/a$, где A — максимальная амплитуда М-ответа; a — амплитуда отдельной ДЕ; n — число ДЕ.

Метод определения числа функционирующих ДЕ в мышцах (обычно тенара) основан на феномене дискретного ступенчатого нарастания амплитуды М-ответа при плавном увеличении силы раздражающего тока. Дискретность увеличения амплитуды объясняется включением в двигательный акт все новых ДЕ.

При поражении центрального и периферического двигательных нейронов наблюдается уменьшение числа функционирующих ДЕ. При миодистрофии уменьшение количества ДЕ менее значительно.

Повторная стимуляция нерва позволяет выявить нарушение нервно-мышечной синаптической передачи и патологической нервно-мышечной утомляемости. О ее наличии судят по снижению амплитуды М-ответа на повторные электростимуляции нерва. Диагностическим критерием миастенического синдрома является феномен декремента (прогрессирующее снижение амплитуды М-ответа) при частоте стимуляции 30—50 имп/с.

Определение СПИ по периферическому нерву (рис. 206) проводится по сопоставлению латентных периодов ВП при электрическом раздражении двух точек нерва, находящихся на точно измеренном расстоянии друг от друга и вычисляется по формуле: $V = S/T$, где V — скорость проведения импульса, м/с; S — расстояние между точками раздражения нерва, мм; T — разность латентных периодов времени (ПД нерва — для чувствительных, М-ответа — для двигательных волокон), мс.

Параметры СПИ зависят от многих условий — диаметра нервного волокна, степени его миелинизации, температуры, кислотно-основного состояния, электролитного обмена в окружающей нерв ткани, возраста обследуемого, времени суток, лекарственных воздействий и др. СПИ неодинакова в разных сегментах нерва и прямо пропорциональна диаметру

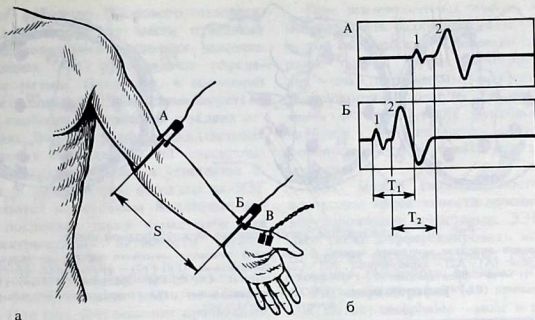


Рис. 206. Определение скорости проведения импульса по двигательным и чувствительным волокнам срединного нерва и схема вызванных ответов мышцы и нерва.

а — схема расположения электродов; б — запись вызванных потенциалов. Потенциал действия: 1 — нерва; 2 — мышцы; А — проксимальная точка раздражения; Б — дистальная точка раздражения; В — отвodящий электрод; T_1 — время потенциала действия чувствительных волокон; T_2 — время М-ответа.

волокна. Однако эта закономерность не является абсолютной из-за наличия в стволе нерва волокон различного диаметра и разной степени миелинизации.

Электронейромиография наиболее информативна в диагностике заболеваний с поражениями периферических нервов (моновевриты, полиневриты, радикулиты, невральная амиотрофия, полинейропатии при эндокринных, интоксикационных и диффузных болезнях соединительной ткани и других заболеваниях, при которых наблюдается снижение СПИ по двигательным и чувствительным волокнам периферических нервов, снижение амплитуды ВП мышцы и нерва).

Электроэнцефалография (от греч. — *en-сerhalos* — мозг; *grapho* — пишу) — метод функционального исследования головного мозга, основанный на графической регистрации его потенциалов. Во время нейрохирургических операций иногда регистрируют электрическую активность непосредственно с обнаженного мозга (*электрокортикография*).

Головной мозг обладает спонтанной ритмической электрической активностью, которая зависит от функциональной организации структуры и изменяется под

влиянием афферентных раздражений. Возникновение потенциалов нервных клеток связывают с синаптической активностью, изменением ионного состава среды, проницаемостью мембран.

При расположении электродов на поверхности головы требуется учитывать проекцию анатомических структур мозга. Для возможности сравнения повторных записей у одного человека или разных людей принята международная система расположения электродов (рис. 207).

На электроэнцефалограмме (ЭЭГ) у взрослого человека в бодрствующем состоянии можно выделить колебания различной частоты (рис. 208). Обычно преобладает, особенно в затылочных долях, ритм с частотой 8–13 Гц и амплитудой 40–70 мкВ — это α -ритм. Частота 14–30 Гц с амплитудой 10–30 мкВ называется β -ритмом, 31 Гц и выше — γ -ритмом. Эти частые колебания у здоровых регистрируются чаще над лобными долями. На ЭЭГ появляются и более медленные колебания: 4–7 Гц с амплитудой 100–250 мкВ (θ -ритм) и 1,5–3 Гц с амплитудой 50–150 мкВ (Δ -ритм), что наблюдается не только при патологических процессах, но и в опреде-

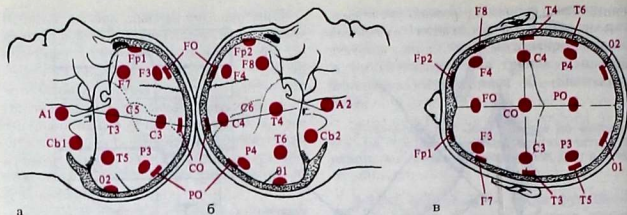


Рис. 207. Расположение электродов по международной схеме.

а — на правой половине мозгового черепа; б — на левой половине мозгового черепа; в — верхняя часть свода черепа: (А1 — А2) — аурикулярные; (С1 — С2) — сосцевидные; (Fp1-Fp2) — фронтальные фронто-паритальные; (F7-F8) — фронтальные; (F3-F4) — фронтальные; (С3-С4; С5-С6) — срединные; (Т3-Т4), (Т5-Т6) — темпоральные; (P3-P4) — паритальные; (О1-О2) — окципитальные; РО — парието-окципитальные; FO — фронто-окципитальные.

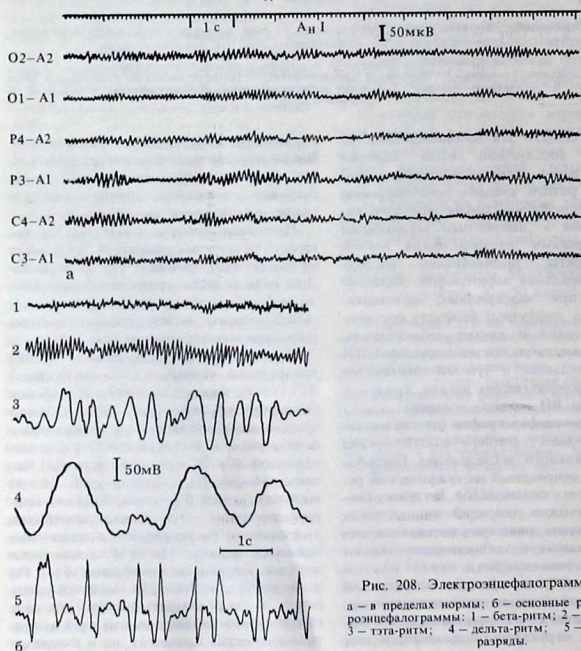


Рис. 208. Электроэнцефалограмма (ЭЭГ).

а — в пределах нормы; б — основные ритмы электроэнцефалограммы: 1 — бета-ритм; 2 — альфа-ритм; 3 — тета-ритм; 4 — дельта-ритм; 5 — судорожные разряды.

ленные фазы сна здорового человека.

В зависимости от места отведений и функционального состояния человека на кривых ЭЭГ преобладают определенные ритмы. Например, в состоянии полного покоя на ЭЭГ доминирует α -ритм, наиболее выраженный в задних отведениях. Внешние раздражения (световая и звуковая стимуляция) или фиксирование внимания приводят к угнетению α -ритма. В определенных фазы сна на ЭЭГ появляются в основном медленные волны, последние также характерны для биоэлектрической активности мозга в детском возрасте.

Нозологическая специфичность изменений биопотенциалов мозга не обнаружена. При всех заболеваниях признаками патологии на ЭЭГ покоя считаются: стойкое отсутствие доминирующих медленных ритмов (α - и θ -ритмов) и преобладание ритмов высокой частоты и низкой амплитуды (десинхронизация активности), доминирование регулярных α -, β - и θ -колебаний чрезмерно высокой амплитуды (гиперсинхронизация активности), нарушение регулярности колебаний биопотенциалов, появление особых форм колебаний потенциалов высокой амплитуды — Δ -волн, пиков и острых волн, волновых комплексов, пароксизмальных разрядов и др.

При разрушении ткани мозга (инфаркт, кровоизлияние, опухоль, абсцесс) нормальные биоэлектрические потенциалы не регистрируются. Отсутствие электрогенеза (биоэлектрическое молчание) наблюдается только при большой величине очага и при расположении его близко от поверхности мозга. При очаговом поражении коры и белого вещества мозга изменения на ЭЭГ выражены в одноименном полушарии. Если очаг расположен в мезодизэнцефальной области, межполушарная асимметрия выражена слабее, общие сдвиги на ЭЭГ становятся грубее. Ценность данных электроэнцефалографии в клинике увеличивается при наблюдении за динамикой биоэлектрических изменений и при применении функциональных проб — световых и звуковых раздражений, фармакологических проб, функциональных нагрузок в виде гипервентиляции и гипоксии.

При *эпилептогенных очагах* на ЭЭГ можно видеть различные типы патологической активности: высоковольтные разряды, острые волны, комплексы «волна — пик», пароксизмы медленных волн. Эпилептогенный очаг на ЭЭГ можно выявить во время таких функциональных нагрузок, как гипервентиляция (путем форсированного дыхания) или фотостимуляция.

ЭЭГ может являться достоверным контролем эффективности лечения противосудорожными средствами. ЭЭГ позволяет также дифференцировать эпилепсию от других пароксизмальных расстройств сознания (обморок, коллапс и т. п.).

Реоэнцефалография (от греч. rheos — ток, поток; encephalos — мозг и grapho — записываю) — метод изучения показателей гемодинамики в полости черепа путем регистрации изменений электрического сопротивления тканей черепа и мозга при пропускании через них переменного тока высокой (16–300 кГц) частоты (электроплетизмография или импедансплетизмография). Колебания электрического сопротивления живых тканей связаны главным образом с изменением кровотока.

Запись кривой реоэнцефалограммы (РЭГ) производится специальным прибором — *реографом* — или приставкой к электроэнцефалографу.

Реограмма по форме напоминает кривую пульсового давления или объемного пульса (рис. 209), имеет восходящую часть, вершину и нисходящую часть с дополнительным зубцом на ней.

Восходящая часть, определяемая от начала реографической волны до точки максимального ее подъема, соответствует анакротической фазе пульсовой волны, характеризуется быстрым подъемом. Нисходящая идентична катакротической фазе, имеет более пологий спуск. Дополнительный зубец соответствует дикротическому зубцу пульсовой волны и обычно расположен на середине нисходящей части реограммы.

Форма реоэнцефалографической волны определяется крутизной подъема, конфигурацией анакротической и катакротической фаз и особенно — очертаванием вершины волны, отражающим на-

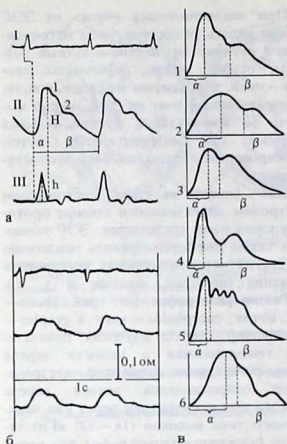


Рис. 209. Реоэнцефалограммы.

а — здорового взрослого; б — здорового новорожденного; в — изменения при различных патологических состояниях: 1 — норма (для сравнения); 2 — снижение эластичности сосудистой стенки; 3 — повышение сосудистого тонуса; 4 — снижение сосудистого тонуса; 5 — сосудистая дистония; 6 — венозный застой (появление венозной волны).

ибольшие изменения электропроводности исследуемой ткани. Если изменения импеданса наступают с большой скоростью, то вершина резко заостряется, что отражает низкий тонус сосудов. Более медленное изменение импеданса (спазм сосудов) приводит к округлению вершины. Выраженность и количество дополнительных зубцов также отражают изменения сосудистого тонуса. При повышенном сосудистом тонусе дикротический зубец значительно уменьшается и смещается в сторону вершины волны. При вазодилатации он увеличивается, становится более глубоким, смещается вниз к основанию волны. При неустойчивости сосудистого тонуса отмечается несколько зубцов. Многоговолность отрезка кривой перед началом следующего реографического цикла обычно связана с венозным застоем.

При анализе РЕГ в первую очередь измеряют амплитуду кривой, сопоставляют ее с калибровочным сигналом. Этот параметр отражает степень кровенаполнения измеряемого участка ткани. Далее определяют длительность восходящей части кривой — α -время (в норме 0,06–0,11 с) — показатель растяжения сосудов притекающей кровью, а также скорость кровотока. Наконец, измеряют углы вершины. Длительность нисходящей части кривой — β -время (в норме 0,5–0,8 с) — коррелирует с эластичностью сосудистой стенки.

Диагностическое значение реоэнцефалографии повышается при применении функциональных нагрузок (гипервентиляция, задержка дыхания, физические упражнения, пробы с никотиновой кислотой, нитроглицерином, прижатие общей сонной артерии и др.).

При атеросклерозе церебральных сосудов РЕГ сглаживается, ее вершина уплощается, исчезают дополнительные волны на нисходящей части кривой, снижается амплитуда реографической волны. Удлиняется время восходящей части кривой.

При гипертонической болезни, артериальной гипотензии и вегетативно-сосудистой дистонии также отмечается выраженная вариабельность формы и амплитуды кривой. Такого рода изменения наблюдаются и при функциональных и фармакологических нагрузках.

Ультразвуковое исследование (УЗИ) занимает одно из ведущих мест в современной клинической медицине. Этому способствуют достоверность получаемых результатов, неинвазивность, доступность и относительная простота процедуры. Исследования можно повторять неоднократно.

Мягкие ткани и кости черепа, ткань головного мозга имеют различное акустическое сопротивление и в разной степени отражают ультразвук. Возвращающиеся ультразвуковые сигналы регистрируют при помощи электронно-лучевой трубки эхоэнцефалографа (ЭХО-11, ЭХО-12 и др.).

Эхоэнцефалография — метод исследования головного мозга с помощью ультразвука.

Для лучшего акустического контакта

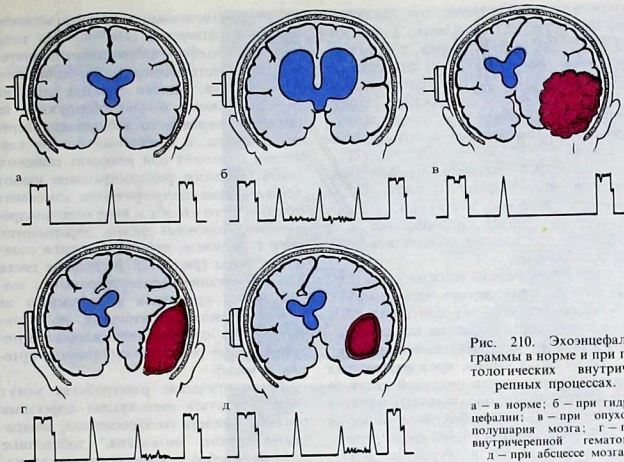


Рис. 210. Эхоэнцефалограммы в норме и при патологических внутричерепных процессах.

а — в норме; б — при гидроцефалии; в — при опухоли полушария мозга; г — при внутричерепной гематоме; д — при абсцессе мозга.

место наложения датчиков смазывают вазелиновым маслом или глицерином. Датчики (передающий и воспринимающий) накладывают и медленно перемещают (при локационном режиме работы энцефалографа) от лобной области к затылочной по линии головы, соединяющей надпереносье (glabella), и наружного затылочного выступа. Затем датчики устанавливаются в строго симметричных точках височных, задних отделов лобных и передних отделов затылочных областей. В этих точках регистрируется эхоэнцефалограмма (эхоЭГ). Если направление посылки импульса перпендикулярно височной кости, то он отражается не только от прилегающей кости, но и от внутренней поверхности одноименной кости противоположной стороны черепа. Эти отраженные импульсы регистрируются в виде двух четких пиков на кривой, отстоящих друг от друга на определенном расстоянии. Примерно на половине расстояния между ними в норме появляется срединный пик несколько меньшей интенсивности. Этот отраженный сигнал от III желудочка, прозрачной перегородки

и межполушарной щели обозначают как «срединное эхо» (М-эхо). При исследовании симметричных точек справа и слева М-эхо у здоровых людей возникает в одном и том же месте экрана. При патологическом очаге в одном полушарии мозга (опухоль, гематома, киста, отек и т. п.) срединное эхо обычно смещается более чем на 2 мм. Патологическими считают и такие изменения эхоЭГ, как различное число отраженных сигналов при исследовании правого и левого полушарий мозга, появление сигналов, не возникающих в норме, или увеличенных по интенсивности, переменных по форме и т. п. (рис. 210).

Разработана двухмерная эхоэнцефалография, которая осуществляется специальными сканирующими ультразвуковыми аппаратами, позволяющими получить изображение в поперечном сечении, выявить локализацию, форму, размеры и структуру обследуемого участка.

Эхографию применяют также для диагностики расширения и пульсации сонных и позвоночных артерий. Используя эффект Доплера, можно полу-

чать сведения о скорости движения элементов крови (движущиеся клетки отражают частоту ультразвука, которая изменяется пропорционально скорости их движения) и направлении кровотока, что имеет значение для диагностики синдромов «обрадывания» с ретроградным кровотоком по сонным и позвоночным артериям.

С помощью эхоэнцефалографии можно определить ширину III желудочка (в норме она до 5 мм), что важно для диагностики внутренней гидроцефалии и ее динамики при лечении дегидратационными препаратами.

Рентгенологические методы исследования. На рентгенограммах черепа можно обнаружить целый ряд рентгенологических признаков повышения внутричерепного давления: «пальцевидные вдавления» на костях свода черепа, преждевременная пневматизация пазухи основной кости (в норме она полностью пневматизируется к 35 годам жизни), избыточное развитие диплоидных каналов костей свода черепа, расширение входа в турецкое седло, остеопороз его спинки, расхождение швов черепа (у детей) и др. Нередко удается выявить характерные локальные изменения в костях черепа. Например, при опухоли гипофиза увеличиваются размеры турецкого седла, дно его становится трехконтурным, спинка отклоняется назад. При невриномах слухового нерва расширяется внутренний слуховой проход в пирамиде височной кости. При менингиомах в области свода черепа отмечаются участки утолщения костей черепа в виде экзостозов, эндостозов (рис. 211, а). Краниография является основным методом в диагностике метастазов злокачественных новообразований, миеломной болезни, эозинофильной гранулемы, болезни Педжета, переломов и трещин костей свода черепа (рис. 211, б). Трещины основания черепа часто не видны на рентгенограммах, и диагноз устанавливается на основании клинических признаков.

На спондилограмме при опухоли спинного мозга иногда удается увидеть следы компрессионной атрофии костной ткани, увеличение расстояния между внутренними краями корней дужек (симптом Элсберга — Дайка). При неври-

номе, расположенной в области межпозвоночного отверстия (или опухоли типа «песочных часов»), наблюдается расширение соответствующего межпозвоночного пространства. Однако гораздо чаще на спондилограмме можно обнаружить не следствие первичного заболевания нервной системы, а причинный фактор сдавления корешков или вещества спинного мозга. Большое распространение имеют дегенеративно-дистрофические изменения позвоночного столба в виде остеохондроза межпозвоночных дисков, деформирующего спондилита, деформирующего спондилоартроза (рис. 212). Выбухание диска или разрастание паравертебральных тканей может приводить к сдавлению не только нервных образований, но и питающих их сосудов (позвоночная артерия, крупные радикуломедуллярные артерии и вены).

Неврологические расстройства могут обуславливаться некоторыми дефектами развития скелета (конкресценция, незаращение дужек позвонков, добавочные шейные ребра, кифосколиоз, клиновидный позвонок Урбана и др.). Спондилография показана для диагностики травм (переломов или вывихов) позвонков, а также спондилитов, метастазов опухолей (при раке, саркоме, миеломной болезни и др.).

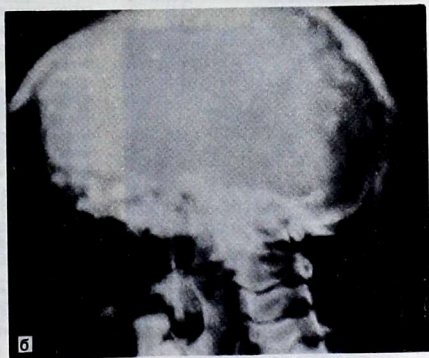
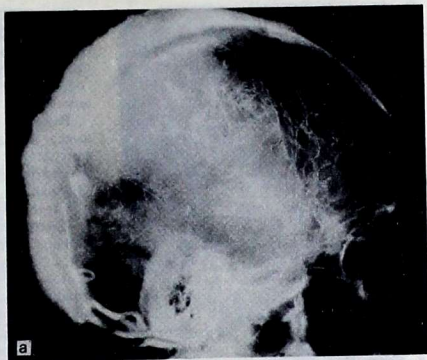
В настоящее время разработаны нейрорентгенологические методики с применением рентгеноконтрастных веществ, позволяющие выявить локализацию, а иногда и характер поражения головного и спинного мозга.

Миелография — контрастное рентгенографическое исследование субдурального пространства спинного мозга. Существуют 2 модификации миелографии: восходящая и нисходящая.

Восходящая миелография проводится через люмбальный прокол. Вначале выпускается часть ликвора (10–20 мл), затем в субарханоидальное пространство вводится кислород или воздух до ощущения сопротивления (до 120 мл газа). Эта модификация получила название «*пневмиелография*» (ПМГ). Если больной укладывается на бок с приподнятым головным концом, газ поднимается вверх и останавливается на уровне патологиче-

Рис. 211. Рентгенограммы черепа.

а — при гиперостозе теменной кости (менингеома); б — при болезни Педжета.



ского очага или иногда огибает его. На произведенных рентгенограммах (пневмомиелограммах) можно определить контур и конфигурацию воздушной ткани вокруг спинного мозга и его корешков (рис. 213, а).

Для нисходящей миелографии используют вещества с относительной плотностью выше, чем у ликвора: липоидол, майодил и др. Препарат в количестве 2–6 мл вводится в положении больного сидя в субокципитальное субарахноидальное пространство. По мере опуска-

ния вещества производятся спондилограммы (рис. 213, б, в). При блоке субарахноидального пространства контрастное вещество останавливается над верхним полюсом патологического очага (опухоль, арахноидальная киста, перелом позвонка). При той или другой степени проходимости подпаутинного пространства это вещество огибает патологический очаг, временно задерживается на его уровне. Эти же вещества можно вводить

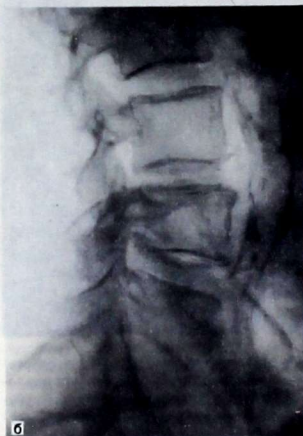
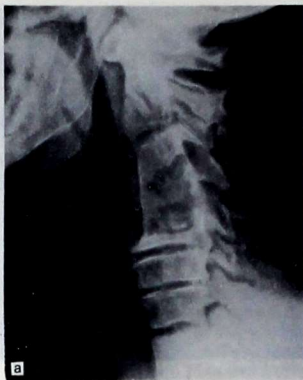

Рис. 12. Рентгенограммы позвоночника.

а — боковая проекция шейного отдела позвоночника. Видны патологическое сращение тел $C_{III}-IV$ (анкилоз), склероз замыкательных пластинок и снижение высоты межпозвоночного пространства $Th_{V}-VI$ и $Th_{VI}-VII$ (остеохондроз межпозвоночных дисков), обызвествление передней и задней продольных связок (деформирующий спондилез);

и при люмбальной пункции, в таком случае продвижение контрастного вещества по позвоночному каналу наблюдается при положении больного с опущенным головным и приподнятым тазовым концом тела.

Важное диагностическое значение имеет неврологическая динамика после контрастной миелографии: обострение корешковых болей, нарастание пареза, нарушений чувствительности, дисфункций тазовых органов.

Рентгенологическим признаком субдуральной экстрamedулярной опухоли может служить задержка контрастного вещества над опухолью в виде конуса, обращенного основанием вниз. При интрамедулярной опухоли контрастное вещество имеет вид двух неровных суженных полос вдоль соответствующих сегментов спинного мозга. Для хронического спинального арахноидита характерно разделение контрастного вещества на отдельные капли разной формы и величины. Змеевидные просветления свидетельствуют о варикозном расширении вен спинного мозга. При экстрадуральной опухоли или грыже диска на соответствующем уровне появляется деформация мешка твердой мозговой оболочки.

Пневмоцефалография (ПЭГ) — метод контрастной рентгенодиагностики, позволяющий получать изображение желудочковой системы и субарахноидального пространства головного мозга путем введения воздуха или кислорода посредством люмбальной или субокципитальной пункции. В положении больного сидя производится люмбальная пункция, выпускается ликвор (10—70 мл), вводится при помощи шприца воздух. Воздух поднимается вверх по позвоночному каналу и проникает из субарахноидального пространства через срединную и боковую апертуру IV желудочка, по водопроводу мозга — в III и через межжелудочковые отверстия — в боковые желудочки. На

б — боковая проекция пояснично-крестцового отдела позвоночника. Склероз замыкающих пластинок тел всех поясничных позвонков, деформирующий спондилез на уровне передней продольной связки $L_{III}-L_{IV}$, отчетливое обызвествление стенок брюшной аорты.

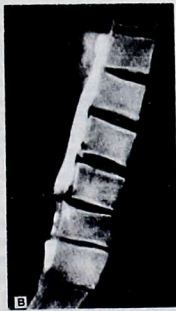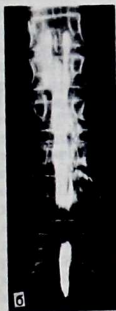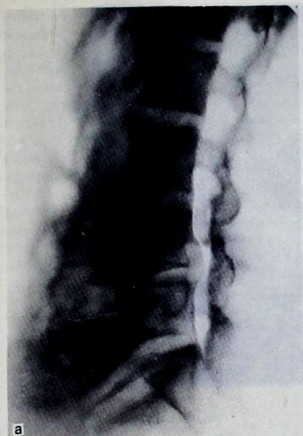


Рис. 213. Рентгеноконтрастное исследование позвоночного канала.

а — пневмомиеелограмма (видно сужение дурального мешка на уровне межпозвоночного диска L_{IV}-L_V — выбухание грыжи диска в позвоночный канал); б — майодиловая миелограмма в прямой проекции, в — в боковой проекции (виден дефект контрастного столба на уровне L_{IV}-L_V).

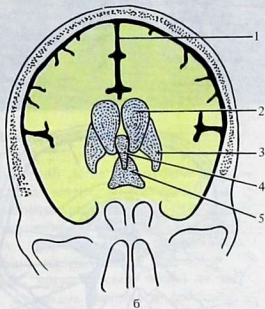
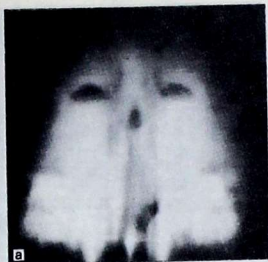


Рис. 214. Пневмоэнцефалограмма в норме.

а — рентгенограмма; б — схема конфигурации желудочковой системы в задней проекции: 1 — сагиттальный синус; 2 — передний рог бокового желудочка; 3 — нижний (височный) рог бокового желудочка; 4 — III желудочек; 5 — IV желудочек.

пневмоэнцефалограммах хорошо видны желудочки мозга, их конфигурация и размеры (рис. 214, 215). Можно увидеть также наружное субарахноидальное пространство и цистерны основания мозга.

При гидроцефалии обнаруживаются расширенные желудочки мозга. При опухоли полушария большого мозга наблюдаются асимметричное заполнение желудочков, смещение ликворосодержащих резервуаров в здоровую сторону. При

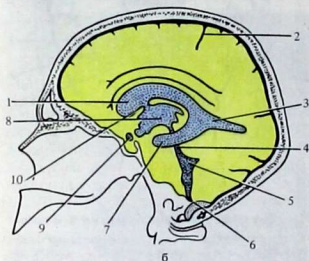
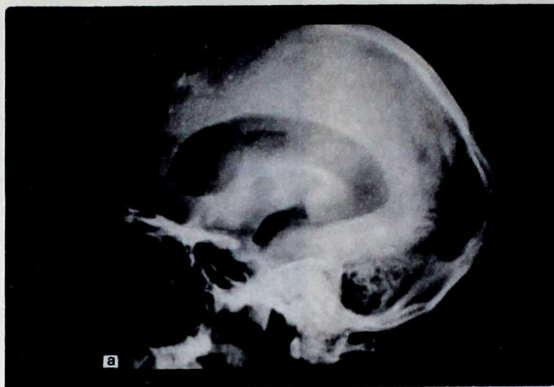

Рис. 215. Боковая пневмоэнцефалограмма в норме.

а — рентгенограмма; б — схема боковой конфигурации желудочковой системы мозга: 1 — передний рог бокового желудочка; 2 — постцентральная борозда; 3 — задний рог бокового желудочка; 4 — водопровод мозга; 5 — IV желудочек; 6 — большая мозжечково-мозговая цистерна; 7 — нижний (височный) рог бокового желудочка; 8 — III желудочек; 9 — цистерна зрительного перекреста; 10 — межжелудочковое отверстие.

атрофическом процессе в головном мозге (рубцовые изменения, ишемическая атрофия) отмечается расширение соответствующих участков желудочковой системы.

При опухолях в задней черепной ямке или в IV желудочке с выраженными явлениями застоя на глазном дне производится в условиях нейрохирургического стационара пункция боковых желудочков мозга (через фрезевое отверстие), и после эвакуации части ликвора вводится воздух или кислород непосредственно в желудочковую систему, затем выполняются рентгенограммы. Такой вариант ПЭГ называется *пневмовентрикулографией*.

В клинической практике используется еще один метод рентгенологического контрастного исследования. После введения воздуха в субарахноидальное пространство спинного мозга или в желудочковую систему головного мозга производят не только обычные обзорные рентгенограммы, но и томограммы позвоночника (*пневмотомомиеелография*) или черепа (*пневмотомоэнцефалография*). По таким рентгенограммам можно более точно оценить состояние отдельных участков желудочковой системы или субарахноидального пространства (рис. 216).

Во время введения воздуха при ПЭГ могут возникнуть или усилиться голов-

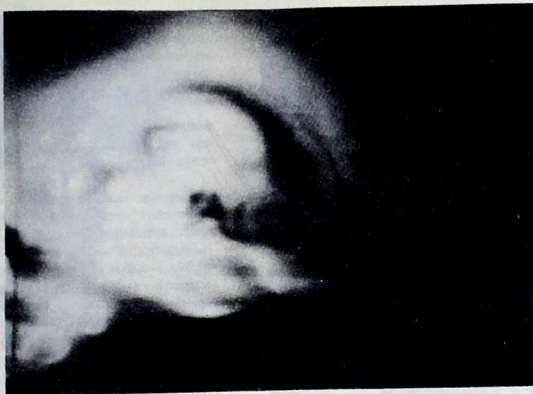

Рис. 216. Пневмотомоэнцефалограмма (в норме).

ная боль разной интенсивности, тошнота, рвота. Если у больного возникло огушенное состояние, появилась аритмия, нарушения дыхания, бледность кожных покровов, процедуры прекращают. При рвоте вводят кофеин, бензоат натрия (10% раствор 2 мл). Для профилактики побочных явлений перед пневмоэнцефалографией необходимо провести сеанс транскраниальной электроаналгезии. После процедуры больному назначается постельный режим с горизонтальным положением головы (без подушки) на 3–5 дней, вводятся анальгетики, антибиотики, дегидратационные препараты. При артериальной гипотензии вводят внутривенно капельно изотонический раствор натрия хлорида и 0,5% раствор глюкозы.

Показания к ПЭГ: опухоли, абсцессы, кисты, туберкулемы, гуммы, эхинококки, цистицерки; эпилепсия (травматическая, генуинная); последствия травм и воспалительных поражений головного мозга и его оболочек без выраженных симптомов окклюзии ликворных путей.

Противопоказания к ПЭГ: блокада ликворных путей, локализация патологических процессов в задней черепной ямке, окклюзионная форма гидроцефалии, опу-

холи височной доли, симптомы дислокации ствола мозга, выраженный застой дисков зрительных нервов, тяжелое общее состояние больного, гипертермия. В таких случаях показано проведение замедленной направленной пневмоэнцефалографии, когда ликвор почти не выводится, а воздух вводится небольшими порциями по 10–15 мл.

Церебральная ангиография. Ангиография дает возможность увидеть на рентгенограмме четкое изображение сосудистого русла мозга (рис. 217, 218). Рентгенограммы черепа производятся непосредственно после введения контрастного вещества. Чрескожные пункции общей сонной или позвоночной артерии, а также зондирование артерии или катетеризация аорты по Сельдингеру позволяют ввести контрастное вещество в сосуды мозга. Разработаны методы селективной ангиографии спинальных сосудов при катетеризации межреберных и поясничных артерий, через которые контрастный раствор попадает в артерии, снабжающие спинной мозг. Рентгенография вен позвоночника называется венотондилографией (контрастное вещество вводят в губчатую ткань остистого отростка позвонка).

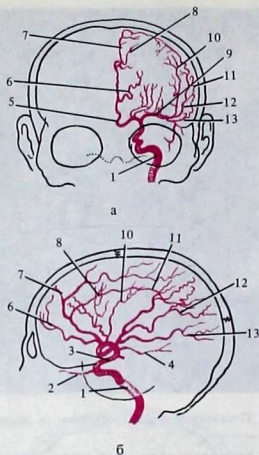


Рис. 217. Церебральная ангиограмма (схема).

Расположение сонной артерии на рентгенограмме: а — на боковой; б — на прямой; 1 — внутренняя сонная артерия; 2 — глазничная артерия; 3 — задняя соединительная артерия; 4 — хориоидальная артерия; 5 — передняя мозговая артерия; 6 — лобные ветви; 7 — каллозомаргинальная артерия; 8 — перикаллозная артерия; 9 — средняя мозговая артерия; 10 — лобно-теменные ветви; 11 — задняя теменная ветвь; 12 — артерия угловой извилины; 13 — задняя височная ветвь.

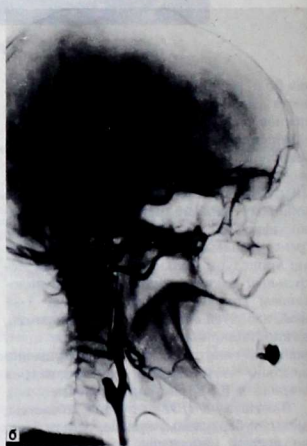
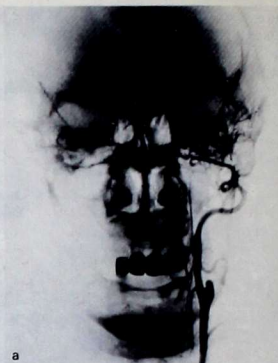

Рис. 218. Церебральная ангиограмма при тромбозе внутренней сонной артерии.

а — передняя проекция; б — боковая проекция.

Ценные сведения о состоянии артериальных и венозных сосудов головного мозга можно получить при серийной ангиографии. Выделены 3 фазы прохождения контрастного вещества: артериальная — длится 2—3 с; капиллярная — 1—2 с; венозная — 3—4 с. Ангио-

графия производится с целью уточнения места закупорки как экстракраниальных, так и интракраниальных артерий, что имеет значение для решения вопроса о возможности оперативного лечения (тромбэктомии и др.).

Ангиография позволяет выявлять раз-

личные сосудистые аномалии в полости черепа, в частности артериальные и артериовенозные аневризмы, косвенным образом (по смещению крупных артериальных ветвей), а также новообразования и гематомы.

К редким осложнениям церебральной ангиографии относятся преходящие парезы, парестезии, головная боль, кратковременные судороги.

Показания к ангиографии: аномалии развития и строения сосудов головного и спинного мозга (мальформации сосудов в виде артериальных и артериовенозных аневризм), эпидуральные и субдуральные гематомы, тромбоз прецеребральных сосудов, опухоли, абсцессы, кисты, туберкулемы мозга, поздний период черепно-мозговой травмы со смещением сосудов вследствие рубцово-спаечных процессов и образованием ликворных кист.

Противопоказаниями к ангиографии являются общее тяжелое состояние больного с гипертермией, опухоли желудочков мозга.

Радионуклидные исследования в неврологии. Радионуклидные исследования используют для выявления патологических очагов, прежде всего опухолей, в головном и спинном мозге. Они нужны также для изучения кровотока в бассейне сонных и позвоночных артерий и для оценки распределения и движения спинномозговой жидкости. В комплексе с другими методами исследования они способствуют распознаванию многих заболеваний нервной системы.

В клинической практике применяют следующие варианты радионуклидных исследований центральной нервной системы.

Гамма-топография головного мозга: внутривенно вводится радиофармацевтический препарат (РФП), который накапливается в опухоли в большем количестве, чем в неизменной мозговой ткани (рис. 219, а, б). Если этот препарат излучает γ -кванты, то опухоль обнаруживают с помощью наружной детекции. В качестве РФП применяют ^{99m}Tc -пертехнетат активностью 400–600 мегабеккерель (МБк), который вводят внутривенно. Исследование начинают че-

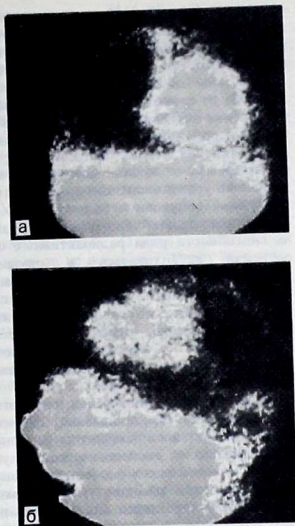


Рис. 219. Сцинтиграмма головы. Накопление ^{99m}Tc в опухоли лобной доли. а — передняя проекция; б — боковая проекция.

рез 1 ч. Для получения гамма-топограммы используют ряд проекций (переднюю и заднюю прямые, правую и левую боковые, теменную). Показаниями к гамма-топографии головного мозга являются подозрение на первичную или метастатическую опухоль, постоянные головные боли с очаговыми неврологическими нарушениями, повышение внутричерепного давления, подозрение на абсцесс мозга, ушибы головного мозга, изменение типа и частоты приступов эпилепсии и др.

Гамма-топография выполняется с помощью гамма-камеры.

Введенный внутривенно РФП накапливается не только в головном мозге, но и в других органах и тканях головы и шеи. Поэтому в норме на гамма-топограммах обнаруживается изображение

мягких тканей и костей лицевого и мозгового черепа, шеи, слизистых оболочек ротовой и носовой полостей. Очень четко вырисовываются слюнные железы, поскольку они обладают свойством «улавливать» из крови и выделять со слюной соединения технеция. Гематоэнцефалический барьер в норме не пропускает соединения технеция в ткань мозга, поэтому на скintiграмме головной мозг имеет наименьший уровень накопления препарата. Выявление опухоли головного мозга с помощью гамма-топограмм основано на способности ряда радиоактивных соединений накапливаться в опухоли в большем количестве, чем в окружающих их тканях мозга. Это происходит потому, что многие опухоли мозга богато васкуляризированы — здесь нарушается проницаемость гематоэнцефалического барьера, и клетки опухоли поглощают радиоактивные соединения.

Возможность обнаружения патологического очага, его положения, формы, очертаний и степени накопления радионуклида зависит от гистологической структуры и биологических особенностей опухоли. Наиболее высокий уровень накопления РФП характерен для арахноидэндотелиом, злокачественных глиом и метастазов злокачественных опухолей в мозг. Доброкачественные опухоли глиальной природы радионуклид накапливают хуже. Слабо поглощают РФП и плохо распознаются при радионуклидном исследовании опухоли гипофиза, краниофарингиомы и эпидермоиды. Опухоли малой величины (менее 1,5 см в диаметре) выявляются с большим трудом даже при интенсивном накоплении радионуклида.

Для арахноидэндотелиом типичными являются следующие признаки: быстрое появление очага повышенной радиоактивности, что связано с обильным кровоснабжением опухоли; правильная форма (преимущественно овальная) с ровными и четкими очертаниями — вследствие экспансивного характера роста опухоли; равномерность и большая величина накопления препарата в опухоли (в 1,5–2 раза выше, чем в мягких тканях головы); расположение очага в районе конвексимальной или базальной поверхности моз-

га и частая связь его с венозными коллекторами.

Менингиосаркомы также быстро и интенсивно накапливают РФП, однако имеют неправильную форму и нечеткие контуры. *Злокачественные внутримозговые опухоли* интенсивно накапливают РФП. Этот препарат в зоне опухоли распределяется неравномерно, границы очага на гамма-топограмме неровные и нечеткие (вследствие инфильтрирующего роста опухоли). Участок повышенной радиоактивности при этих опухолях нередко имеет клиновидную форму с основанием, обращенным к поверхности мозга, и вершиной, уходящей внутрь полушария. *Метастатические опухоли* чаще невелики, имеют округлую форму и четкие очертания, локализируются в поверхностных частях мозга.

Доброкачественные глиомы мало отличаются от нормальной мозговой ткани по характеру кровоснабжения и обмена веществ. На гамма-топограммах изображение такой опухоли почти неразличимо; иногда его удастся заметить лишь через 4–6 ч после введения препарата в кровь.

Внутрижелудочковые опухоли довольно интенсивно накапливают радиоактивное соединение и имеют четкие границы. Главная особенность скintiграфической картины при этом заключается в том, что подобные опухоли расположены соответственно какому-либо отделу желудочковой системы мозга и их форма может повторять конфигурацию пораженного отдела желудочка.

При *травме мозга* в зоне ушиба выявляется очаг повышенного накопления РФП с неравномерным распределением радионуклида и нерезкими границами.

Местоположение и протяженность опухоли можно уточнить во время нейрохирургической операции с помощью бета-радиометрии мозга. С этой целью вводят в кровь радионуклид ^{32}P в форме натрия фосфата активностью до 9,25 КБк за 1 ч до операции. После трепанации черепа и вскрытия твердой мозговой оболочки проводят радиометрию ткани мозга специальным мозговым зондом (бета-зонд), в который вмонтирован газоразрядный счетчик. Степень интенсивности излучения отражается на свето-

вом табло радиометра в цифровом виде или в звуковом (щелчки, издаваемые прибором).

Исследование начинают с измерения интенсивно β -излучения нормальной мозговой ткани. За контроль принимают радиоактивность интактного белого и серого мозгового вещества вдали от предполагаемой локализации опухоли. Затем приступают к поиску новообразования. Для этого подводят детектор к месту ожидаемого расположения опухоли и постепенно погружают его в глубину ткани мозга. В момент контакта счетчика с опухолевой тканью увеличиваются сила и высота звука, издаваемого звуковым индикатором радиометра. Затем, не сдвигая счетчика, регистрируют интенсивность излучения по цифрам на световом табло прибора. Если счетчик действительно вошел в соприкосновение с опухолью, то диагностический показатель должен быть выше 5 (диагностический показатель — величина отношения радиоактивности опухоли к радиоактивности белого вещества головного мозга). Границы опухоли уточняют при погружении зонда вглубь и в стороны от обнаруженного участка повышенной радиоактивности. После удаления опухоли снова проверяют детектором все стенки раны, чтобы убедиться, не оставлены ли элементы опухолевой ткани в стенках операционной раны. Для этого детектор снабжают щелевым коллиматором или же предварительно заполняют операционное ложе изотоническим раствором натрия хлорида, чтобы до счетчика не доходили β -частицы из смежных отделов мозга. Этот метод позволяет определить наличие опухоли не менее 0,3 см в диаметре.

Радионуклидная цистернография применяется для изучения циркуляции спинномозговой жидкости, а также размеров желудочков мозга и базальных цистерн, состояния субарахноидального пространства и определения места блокады ликворных пространств мозга. После люмбальной пункции и получения ликвора вводят равное по объему количество радиофармацевтического препарата ^{99m}Tc -ДТПА, ^{111}In -ДТПА активностью 40–60 МБк. Гамма-топографию производят через 2; 4; 8; 24 ч,

а иногда и через 48 и 72 ч. В течение 2 ч после люмбального введения препарат достигает базальных цистерн мозга. На скорость перемещения препарата не влияют ни быстрота его введения, ни изменения положения головы и туловища. У детей радионуклид проникает в базальные цистерны быстрее, чем у взрослых. Из базальных цистерн РФП через цистерны латеральной борозды и межполушарную щель постепенно (через 6–8 ч) поступает в субарахноидальное пространство конвекситальной поверхности мозга. Однако в желудочки в норме он не переходит. Через 24 ч весь препарат на гамма-топограммах определяется на конвекситальной поверхности мозга.

При облитерации ликворного пространства вследствие воспалительного процесса или опухоли РФП не может пройти препятствие, что выражается в асимметрии подвижного препарата. При атрофической форме водянки головного мозга ликворопроводящие пути могут быть нормальными, но размеры базальных цистерн увеличиваются. Кроме того, замедляется распространение препарата: через 24 ч наибольшая радиоактивность еще будет регистрироваться над базальными цистернами и в области цистерны латеральной ямки большого мозга (сильвиева цистерна).

Радионуклидная миелография — методика определения проходимости субарахноидального пространства спинного мозга. После люмбальной пункции и проведения ликвородинамических проб извлекают 2–3 мл ликвора для анализа и вводят в субарахноидальное пространство 2 см³ смеси воздуха с ^{133}Xe активностью 3,7–37 МБк. После инъекции больного следует сразу посадить на 20–30 с или приподнять головной конец кровати, чтобы пузырек радиоактивного газа, который легче спинномозговой жидкости, устремился вверх по субарахноидальному пространству. О положении пузырька судят по изображению на дисплее гамма-камеры с помощью сканера или коллимированного скинтиляционного датчика.

При свободной проходимости субарахноидального пространства по всему

длинику позвоночника определяется примерно одинаковая низкая интенсивность излучения, что обусловлено наличием в спинномозговой жидкости растворенного газа. Основной же пузырек газа находится в мозжечково-мозговой цистерне, поэтому над затылочной областью отмечается резкий подъем активности.

При *полной блокаде субарахноидального пространства* максимум интенсивности излучения определяется у нижней границы патологического очага, так как именно здесь останавливается пузырек газа; выше патологического очага показатели излучения снижаются до минимума.

При *неполной блокаде субарахноидального пространства* максимум радиоактивности также обычно отмечается у нижнего полюса патологического очага, но выше него регистрируется наличие радионуклида, поскольку часть его проникла выше места закупорки. Кроме того, улавливается повышение радиоактивности над большой цистерной. При выявлении блокады субарахноидального пространства на кожу спины больного соответственно очагу повышенной радиоактивности приклеивают лейкопластырем свинцовую метку и производят рентгенографию позвоночника. Тень от свинцовой метки проецируется на позвонок, располагающийся на уровне нижней границы блокирующего образования.

Радионуклидная миелография наиболее точно позволяет определить уровень расположения опухоли спинного мозга. Значительно труднее распознать с помощью этого метода спинальный арахноидит, который по клиническому течению напоминает экстремедуллярную опухоль, но не вызывает полной блокады субарахноидального пространства.

Радионуклидные исследования мозгового кровотока применяются для диагностики многих заболеваний центральной нервной системы. Разработаны радионуклидные методы изучения транспортной и метаболической фазы мозгового кровотока.

Транспортная фаза мозгового кровотока определяется по скорости перемещения РФП по кровеносным сосудам. Для

этого над изучаемой областью головного мозга устанавливают несколько датчиков. Затем внутривенно вводят препарат, не диффундирующий через сосудистую стенку (1000 МБк ^{99m}Tc -альбумина человеческой сыворотки), в объеме не более 1 мл («болус» РФП). Небольшой объем меченого соединения исключает значительное «размывание» препарата и обеспечивает его компактное передвижение по сосудам.

Все датчики, расположенные над головной, соединены с самописцем, который в виде кривой регистрирует сроки прохождения порции РФП по отдельным отрезкам сосудистой системы мозга. Получаемые кривые (γ -хронограммы) имеют крутой и высокий подъем и примерно такой же крутой спад, причем нисходящее колено не достигает осевой (базисной) линии вследствие рециркуляции индикатора. Вершина кривой в норме имеет острый угол. Расстояние между пиками кривых, зафиксировавших прохождение «волны радиоактивности» над исследуемым участком, позволяет судить о скорости прохождения крови. Сравнение γ -хронограмм можно проводить и по другим показателям: по крутизне подъема восходящей части кривой, высоте подъема кривой, среднему времени пребывания РФП над исследуемой областью. Следует, однако, помнить, что эти параметры не соответствуют физиологическим фазам кровообращения — артериальной, капиллярной и венозной, а количественно характеризуют только прохождение РФП в исследуемой области.

Клиническое значение имеет выявление у больного асимметрии в кровоснабжении полушарий головного мозга. Снижение амплитуды кривой, ее постепенное нарастание, пологий растянутый спуск, медленный переход от максимума к минимуму — все это указывает на снижение кровотока и наблюдается при односторонних *окклюзирующих поражениях сонных артерий* и местных нарушениях кровообращения в мозге. При *артериовенозной аневризме* гамма-хронограмма имеет характерный вид — на ней отмечается резкий, почти вертикальный подъем, сменяющийся столь же крутым спадом после

острой вершины. Подобная кривая возникает в связи с быстрым сбросом большой массы артериальной крови в венозную систему в обход капиллярной сети. Быстрое появление радионуклида в зоне слияния венозных синусов мозга влечет за поступлением в сонную артерию указывает на каротидно-кавернозное шунтирование крови.

Закрепить прохождение РФП по кровеносным сосудам головного мозга можно на гамма-топограммах или наблюдая непосредственно на экране гамма-камеры. После введения в виде болюса в локтевую вену РФП регистрируется в сонных артериях через 6—7,5 с на уровне шеи, а через 7,5—9 с видно изображение сонных артерий на всем их протяжении до слияния в области артериального круга большого мозга. В этот же период начинают контрастироваться бассейны передней и средней мозговых артерий. На 9—10,5-й секунде их заполнение нарастает, препарат диффузно распределяется в полушариях мозга. На 10—12-й секунде диффузное распределение препарата продолжается и начинает выявляться изображение сагиттального синуса. На 12—13,5-й секунде основная масса радиоактивного соединения покидает сосуды головного мозга. Через 15 с после инъекции на скинтиграммах определяется также изображение сосудов системы наружной сонной артерии, ветвящихся в твердой мозговой оболочке, костях, кожных покровах, и сосудов, снабжающих кровью лицевой отдел черепа, включая полость носа и рта.

Радионуклидная ангиография помогает обнаружить стеноз или полную окклюзию сосудов системы сонной артерии. Обработка серии гамма-топограмм на ЭВМ позволяет оценить более локально состояние кровообращения (бассейны отдельных мозговых артерий, пути венозного оттока и т. д.).

Метаболическая фаза мозгового кровотока исследуется при введении 2—3 мл изотонического раствора натрия хлорида с растворенным в нем ^{133}Xe активностью 7,5 МБк во внутреннюю сонную артерию. При этом газ быстро переходит из артериальной крови в ткань мозга, а из нее — в венозную кровь. Поэтому непосредственно после инъекции содержание

РФП в мозговой ткани и оттекающей от нее венозной крови будет одинаковым, а в артериальной крови радионуклида уже не будет. Артериальная кровь начинается «вымывать» препарат из мозговой ткани со скоростью, зависящей от количества крови, перфузирующей данный участок мозга. Попав в малый круг кровообращения, газ почти полностью выделяется легкими с выдыхаемым воздухом.

Регистрацию «вымывания» препарата из мозга производят на гамма-камере или используют от 4 до 32 и более детекторов, установленных над различными областями изучаемого полушария мозга. Коллимированные счетчики позволяют достоверно оценивать динамику кровотока в сравнительно небольших участках мозговой ткани (от 50 до 70 см³). Получаемые кривые имеют характерный вид. Они отличаются быстрым подъемом (момент перфузии головного мозга изотоническим раствором натрия хлорида с растворенным в нем ^{133}Xe) с последующим постепенным снижением, отражающим процесс «вымывания» ^{133}Xe из ткани мозга.

Если считать, что «вымывание» радиоактивного газа ^{133}Xe из мозговой ткани происходит по экспоненциальному закону, то кровоток в ткани мозга (МК) вычисляется по формуле

$$\text{МК} = \alpha \times \lambda \cdot 100 \left[\frac{m \text{ мл} \cdot 100 \text{ г ткани}}{n \text{ мин}} \right],$$

где α (e^{-1}) — показатель экспоненты; λ — константа равновесия, отражающая характер перехода газа из крови в ткань; m — количество крови в мл; n — время вымывания радионуклида из ткани мозга.

Регионарное снижение мозгового кровотока можно предположить лишь в том случае, если показатели мозгового кровотока в одной области превышают такие показатели на 15—20% в другой, так как колебания в пределах 10% являются физиологическими. Снижение кровотока отмечается после исчезновения острой стадии спазма или тромбоза сосудов мозга, а также в области доброкачественной глиальной опухоли мозга. Превышение регионарного кровотока на 35% и более свидетельствует о синдроме избыточной

перфузии мозга. Относительная гиперемия возникает в области опухолей мозга, богатых сосудами (арахноидэндотелиома, мультиформная глиома, метастазы рака), а также при черепно-мозговой травме и в острой стадии церебрального инсульта.

Значительные перспективы в изучении мозгового кровотока, в особенности регионарного, открывает радионуклидная томография. С помощью однофотонной эмиссионной томографии можно избежать проекционного наложения изображений и детально оценить кровоток в любом участке мозга. На позитронном томографе при быстром кратковременном вдыхании ^{15}O удается определить экстракцию кислорода из крови в мозговую ткань. Применяя в качестве РФП ^{18}F -флюородезоксиглюкозу, можно регистрировать утилизацию глюкозы в тканях мозга. Радионуклидная томография позволяет установить содержание воды в структурах мозга, а также подсчитать регионарный кровоток в миллилитрах крови на 1 см^3 ткани в минуту.

Компьютерная томография головы и позвоночника появилась с середины 70-х годов. Она стала основным методом инструментального неинвазивного исследования мозга, так как головной мозг оставался до последнего времени недоступным для визуального наблюдения в процессе диагностики. Живой мозг можно было увидеть лишь непосредственно на операции. Сейчас это позволяет сделать компьютерная томография (КТ). Этот метод соединил в себе последние достижения рентгеновской и вычислительной техники. Он впервые позволил получать не косвенные, а прямые данные о структурах мозга, а также об изменениях, развивающихся в них при различных заболеваниях.

Принцип компьютерной томографии основан на технике последовательного сканирующего просвечивания тонким рентгеновским лучом объекта исследования (головы, позвоночника), последующей регистрации непоглощенной части пучка, проходящего через объект под разными углами, и математическом восстановлении двумерного распределения коэффициентов поглощения рентгеновского излучения в структурах полученного слоя.

Восстановленное пространственное распределение коэффициентов поглощения с помощью ЭВМ преобразуется в изображение на экране полутонного дисплея, доступное визуальному и количественному анализу. Таким образом, в методике КТ используются 3 базисные идеи: сканирующее просвечивание узким пучком рентгеновских лучей, цифровое представление результатов измерения степени ослабления сканирующего луча и вычислительная, математическая реконструкция цифрового изображения объекта исследования по различным проекциям луча.

Компьютерная томография позволяет получить на одном срезе изображение костей черепа, структур головного мозга, желудочковой системы мозга, субарахноидального пространства и др. (рис. 220). Современные компьютерные томографы позволяют выделять слои толщиной от 2 до 10 мм при скорости сканирования одного слоя 2–5 с с моментальным воспроизведением изображения в черно-белом или цветном варианте.

С помощью КТ можно обнаружить незначительные изменения плотности головного и спинного мозга (опухоль, гематому, размягчение, кисту, абсцесс, отек, атрофию, бляшку рассеянного склероза и др.) размером от 1–2 мм и более (рис. 220, б).

Компьютерную томографию головы можно сочетать с контрольной ангиографией, исследуя состояние мозговых сосудов на срезах мозга.

Компьютерная томография стала родоначальницей других, более совершенных и информативных методов исследования, таких как томография с использованием эффекта **ядерного магнитного резонанса** (ЯМР-томография) и позитронная эмиссионная томография (ПЭТ). При ЯМР-томографии получение изображения основано на определении в мозговом веществе распределения плотности ядер водорода (протонов) и на регистрации некоторых их физических характеристик, в частности времени релаксации. К особенностям ЯМР-томографических изображений относится то, что они позволяют получить не только анатомические, но и физико-химические сведения. Это

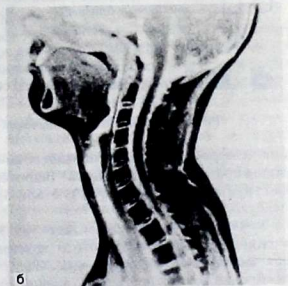
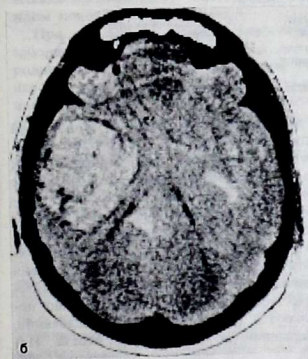
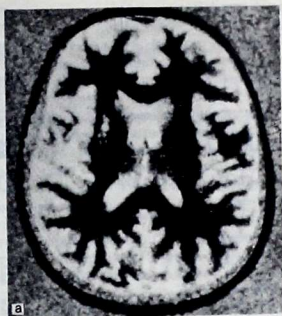
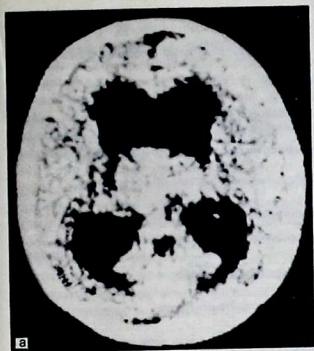

Рис. 220. Компьютерная томограмма головы и мозга.

а — расширение желудочков мозга; б — опухоль полушария мозга.

позволяет более четко отличать здоровые ткани от поврежденных. Преимущество ЯМР-томографии по сравнению с КТ в том, что в ней не используется ионизирующее излучение и возможно получение «срезов» мозга в различных плоскостях, а изображение имеет большую контрастность при той же степени пространствен-

Рис. 221. Томограмма при ядерном магнитном резонансе.

а — головного мозга; б — ствола мозга и шейного отдела спинного мозга.

ного разрешения и отсутствии артефактов на границах костей и вещества мозга (рис. 221). Не рекомендуется применять ЯМР-томографию при наличии металлических тел в полости черепа (осколки, операционные клипсы) из-за возможного их смещения и повреждения мозга. Воздерживаться от этого метода исследова-

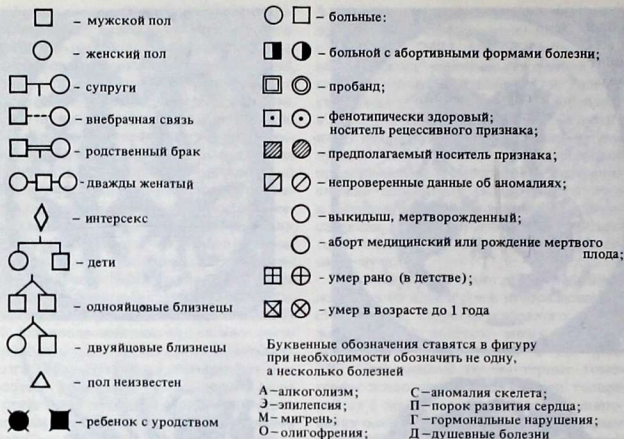


Рис. 222. Условные обозначения для составления генеалогических таблиц.

ния целесообразно и при повышенной судорожной готовности мозга (пароксизмальная активность на ЭЭГ), и при эпилепсии.

Удачно сочетает возможности КТ и радионуклидной диагностики **позитронная эмиссионная томография (ПЭТ)**. С ее помощью возможно осуществление прижизненного картирования на «срезах» мозга и регионарного метаболизма, и кровотока. При этом используются ультракороткоживущие позитронизлучающие изотопы, входящие в состав естественных метаболитов мозга. Примененные функциональные нагрузки для стимуляции отдельных анализаторов мозга позволяет получать уникальную информацию о взаимосвязи метаболизма и кровотока в функционально значимых зонах коры мозга.

Медико-генетические методы исследования. Среди заболеваний нервной системы значительный удельный вес занимают наследственные дегенеративно-дистрофические поражения различных систем мозга (системные дегенерации). Вместе с тем при хронических эндогенных

и экзогенных интоксикациях, хронической ишемии головного и спинного мозга, некоторых вирусных заболеваниях и др. также могут развиваться дегенеративные поражения отдельных систем мозга (пирамидной, мозжечковой, экстрапирамидной и др.). Для отграничения фенокопий от генокопий необходимо тщательное генетическое исследование (изучение родословных, цитогенетические и биохимические методы). Важную информацию получают и при клиническом обследовании, выявлении стигм дизэмбриогенеза. Информативны данные, полученные при электроэнцефалографии, например при одновременном обследовании больного и родственников можно выявить наследственный характер эпилептиформного синдрома.

Анализ родословных. Важным методом изучения больных с наследственными заболеваниями нервной системы является составление родословных таблиц. Для обозначения больных, их родственников, предков, потомства используют условные знаки (рис. 222). Объективность информации о наслед-

ственности достигается только при врачебном осмотре не только больного, но и всех или части родственников, так как многие больные с наследственной патологией склонны дезинформировать врача о наличии сходных болезненных признаков у их родственников. Также у многих родственников возможны стертые варианты наследственной патологии и сами они себя считают вполне здоровыми.

Анализ родословной позволяет установить тип наследования заболевания или патологического признака. Достоверное определение типа наследования нередко является решающим в диагностике некоторых заболеваний со сходными клиническими проявлениями, помогает определить прогноз и терапевтическую тактику.

При доминантном типе наследования выявляется повторение заболевания в каждом поколении.

При рецессивном типе наследования заболевание проявляется обычно у детей, родившихся от здоровых родителей, однако его можно выявить среди родственников по боковым линиям (двоюродные братья и сестры, дяди, тети, племянники). Некоторые заболевания передаются по рецессивному типу, сцепленному с X-хромосомой (с половой хромосомой).

При аутосомно-рецессивном типе наследования оба родителя больного ребенка имеют по одному мутантному из двух аллельных генов (гетерозиготное состояние). Родители при этом практически здоровы. Половина половых клеток каждого родителя несет мутантный ген и половина — немутантный (здоровый) ген. При слиянии половых клеток возможны 4 варианта: 1) оба гена мутантны — ребенок болен (гомозиготное состояние); 2) оба гена немутантны — ребенок здоров; 3) мутантный ген матери и немутантный ген отца — ребенок здоров, но является гетерозиготным носителем; 4) мутантный ген отца и немутантный ген матери — результат тот же, что и в предыдущем варианте. В итоге при аутосомно-рецессивном типе наследования 25% детей больны, 25% здоровы и 50% также не больны, но являются гетерозиготными носителями мутантного гена так же, как и их родители.

Псевдодоминантный тип наследования возможен при рецессивных генах, если один из родителей гетерозиготный носитель, а другой болен (имеет оба мутантных гена), поэтому в 50% вероятно рождение больного ребенка, а в 50% — клинически здорового гетерозиготного носителя. Повторение заболевания в поколении создает ложную видимость доминантности наследования.

Для выявления генетических дефектов используют и дерматоглифику — изучение отпечатков кожного рисунка ладоней и стоп. Например, для болезни Дауна характерна поперечная (четырепалая) борозда, представляющая линию, проходящую через всю ладонь в поперечном направлении, на V пальце вместо двух поперечных складок отмечается одна складка.

Кариологические методы исследования включают изучение хромосомного набора на материале культуры лимфоцитов периферической крови на стадии метафазы клеточного деления и изучения интерфазных ядер соматических клеток.

Аномалии кариотипа делят на 2 основные группы: нарушения числа хромосом (анэуплоидии) и нарушения структуры отдельных хромосом (перестройки). В норме кариотип человека состоит из 22 пар аутомосом и пары половых хромосом (XX — у женщин и XY — у мужчин). При хромосомных перестройках может изменяться количество генетического материала, что вызывает развитие различных хромосомных синдромов. Среди нарушений нормальной структуры хромосом различают делеции, дупликации, инверсии, транслокации, инверсии и т. д.

Делецией называется утрата участка хромосомы. Примером делеционного синдрома является «синдром кошачьего крика».

Инверсии и транслокации являются результатом двух хромосомных разрывов. Инверсия — изменение последовательности участков одной хромосомы. При наличии разрывов в двух хромосомах возможны взаимные перемещения участков этих хромосом — транслокация. При этом часто появляются несбалансированные хромосомы с дупликациями (участками удвоения хромосомы).

В интерфазных ядрах соматических клеток (эпителий слизистой оболочки щеки) изучают *половой хроматин*. Х-половой хроматин представляет собой инактивированную Х-хромосому. Независимо от числа Х-хромосом в клетке активно функционирует лишь одна из них, а остальные конденсируются в тельца Барра — плотно окрашивающиеся маленькие глыбки, расположенные около ядерной мембраны. В норме у мужчин эти тельца практически не обнаруживаются, а у женщин выявляется одно тельце Барра.

Этим методом можно выявить патологические состояния половых хромосом (XXV, XXXV, XO, XXX).

Наиболее распространенной формой хромосомных болезней является трисомия-Х-хромосомы — синдром трипло-Х: женский фенотип со слабым развитием вторичных половых признаков, с грубыми чертами лица, фигурой несколько похожей на мужскую — широкую в плечах. Наблюдается первичная аменоррея, недоразвитие яичников. Отмечаются черты умственной отсталости. Наличие лишней Х-хромосомы при мужском фенотипе (XXY) проявляется синдромом Клайнфельтера: высокий рост, некоторые миопатические черты, слабо развитые вторичные половые признаки, дисгенезия и недоразвитие гонад, стерильность, умственная отсталость. Среди олигофренов изредка встречаются несколько добавочных Х-хромосом (XXXXY). Наличие добавочной Y-хромосомы (XYY) проявляется высоким ростом, физической силой, необузданным темпераментом с тенденцией этих индивидуумов к асоциальным поступкам. При уменьшении числа хромосом — XO — развивается синдром Шерешевского — Тернера: девочки небольшого роста с характерной кожной складкой на шее, нередко первичная аменоррея, недоразвитие вторичных половых признаков, отставание в нервно-психическом развитии, возможна психопатизация с утрированными желанием (мечтают стать балериной, кинозвездой, артисткой, что не соответствует их возможностям). Отсутствие Х-хромо-

сомы при мужском кариотипе среди живорожденных не описано, беременность таким плодом завершается спонтанным абортom. Трисомия 21-й хромосомы вызывает синдром (болезнь) Дауна: микроцефалия, эпикант, небольшой рост, крупный язык, толстые губы, узкие глаза с косым разрезом, вдавленная переносица, выраженное снижение интеллекта при относительно сохранных эмоциях. Характерна широкая кисть с короткими пальцами и изогнутым V пальцем. Гипотония мышц с чрезмерной подвижностью в суставах. Трисомия аутосом D приводит к синдрому Патау: микроцефалия, деформация лицевого и мозгового черепа, расщепление верхней губы и/или неба, часто отмечается микро- или анофтальмия и диффузные капиллярные гемангиомы, рудиментарные пальцы на ногах, дефект желудочковой перегородки, гидронефроз, почечные цисты, необычная дольчатость легких, двурогая матка, добавочная селезенка; дерматоглифика: поперечная складка на ладони, истинные узоры на тенаре и гипотенаре, высокий дистальный трирадиус; умственная отсталость. Трисомия 18-й аутохромосомы вызывает синдром Эдвардса: мышечная гипертония (конечности согнуты и приведены к туловищу), флексорная деформация пальцев (рук), выступающий затылок, микроцефальная форма черепа, птичий профиль, гипертелоризм, низко расположенные деформированные ушные раковины, укороченная грудина, паховые и пупочные грыжи; гипоплазия мозжечка, отсутствие мозолистого тела, микрогирия, внутренняя гидроцефалия.

Клиницисту-неврологу систематически приходится проводить дифференциальный диагноз поражений нервной системы. Для наследственно-дегенеративного поражения нервной и мышечной системы характерна системность, диффузность, симметричность нарушений функции нейронов, постепенно прогрессирующее развитие болезни, нередкое выявление случаев аналогичной болезни среди родственников (с определением типа наследования болезненных признаков).

Для успешной диагностики неврологических заболеваний и правильного оформления истории болезни как важного медицинского и юридического документа необходимо выбрать наиболее рациональный план обследования больного, проводить соответствующие записи.

1. Анамнестические данные

1. Паспортная часть.

Фамилия, имя и отчество больного. Год рождения. Национальность. Место жительства. Место работы и занимаемая должность. Дата поступления в стационар.

2. Жалобы и их характеристика.

Жалобы, предъявляемые больным. Характер расстройств, их локализация, интенсивность, длительность, периодичность. Факторы, усиливающие или уменьшающие расстройство. Как отражается заболевание на практических возможностях больного (трудовая деятельность, самообслуживание, передвижение).

3. Анамнез болезни.

Начало заболевания—острое, подострое, постепенное. Точная или приблизительная дата появления расстройств (отмечать по календарю).

Начальные симптомы: условия, при которых они возникли, обстоятельства, предшествующие или сопутствующие появлению болезни.

Течение заболевания—прогрессирующее, ремиттирующее (временное уменьшение или исчезновение симптомов с последующим их усилением или возникновением новых проявлений болезни), приступообразное (периодическое острое возникновение тех или иных расстройств), рецидивирующее (повторные обострения одного и того же заболевания), регистрирующееся после острой фазы стабильное состояние (в течение какого периода времени). Последовательность возникновения и развития симптомов. Изменения работоспособности по этапам заболевания.

Условия и воздействия, ухудшающие или улучшающие состояние. Предшествующее лечение и его результаты. Сведения о диагностических исследованиях в других лечебных учреждениях и точное состояние неврологического статуса на тот период.

4. Анамнез жизни

Особенности развития по возрастным этапам. С какого возраста в детстве начал ходить, говорить, посещать школу. Условия жизни и воспитания в семье. Успеваемость в школе. Образование.

Заболевания, перенесенные в детском возрасте (обратить внимание при расспросе на наличие или отсутствие припадков, снохождения, заикания, ночного недержания мочи) и во взрослом состоянии.

Половая жизнь, с какого возраста. У женщин—начало менструаций, беременности, аборт, медицинские и самопроизвольные.

Семейное положение, состав семьи. Заболевания у ближайших родственников (составить родословную).

Инттоксикации (алкоголь, табак, пищевые и др.). Физические травмы, перенесенные операции. Травмы черепа и позвоночника, расстройства в остром периоде и последствия. Психические перенапряжения, пережитые лишения, неудачи, конфликтные ситуации и реакция на них.

Трудовая деятельность: профессия, квалификация и стаж работы, условия труда. Профессиональные вредности.

Жилищные условия и материальная обеспеченность.

Характерологические особенности больного (по анамнестическим данным). Работоспособность до болезни и в связи с настоящим заболеванием. Инициатива и настойчивость, выдержка и выносливость, умение сосредоточиться, впечатлительность, самообладание. Сон, его длительность и глубина, скорость засыпания.

II. Данные клинико-неврологического исследования

1. Общее состояние.

Тяжесть состояния: удовлетворительное, среднее, тяжелое. Положение больного (активное, пассивное, вынужденное, может ходить, стоять, сидеть—самостоятельно, с опорой).

2. Физическое развитие и состояние внутренних органов.

Телосложение, рост, масса тела. Изменения скелета и суставов. Подкожный жировой слой (состояние питания, отеки). Кожные покровы и видимые слизистые оболочки (цвет, тургор, наличие ран, сыпи, пигментаций).

Лимфатические узлы и миндалины. Щитовидная железа. Форма грудной клетки. Тип, частота и ритм дыхания. Данные перкуссии и аускультации легких.

Границы сердечной тупости. Тоны сердца. Температура тела. Частота сердечных сокращений, характеристика пульса на лучевых, сонных, артериях тыла стоп и др. Артериальное давление. Состояние подкожных вен.

Язык и зубы. Живот и его конфигурация, участие в акте дыхания. Пальпация органов брюшной полости (их размеры, консистенция, болезненность). Перкуссия живота (границы печени, селезенки). Функция органов пищеварения.

Мочеполовая система. Функция тазовых органов (мочиспускание, дефекация, половые функции).

3. Состояние психики.

Контакт с больным. Состояние сознания (при нарушении отметить степень и характер расстройств сознания: оглушение, сонор, кома, делирий, амения, онейрод, сумеречное расстройство сознания, бред и галлюцинации, психомоторное возбуждение и др.).

Умственное развитие (соответствие его возрасту и образованию). Внимание и память (на ближайшие и отдаленные события). Амнезии ретро- и антеградные. Сообразительность. Эмоциональный фон: повышенная раздражительность, апатия, депрессия, эйфория, слабодушие. Мнительность, навязчивые страхи, мысли, действия.

Отношение к своему заболеванию. Оценка тяжести состояния и жизненных перспектив, связанных с заболеванием (критическая, необоснованно преувеличенные опасения).

Поведение при исследовании: мимика, жестикация, манера изложения (последовательное, беспорядочное, тенденциозное, с театральной аффектацией). Эмоциональные реакции на беседу с врачом.

4. Речь, гнозис, праксис.

Речь больного (отметить дизартрию, скандирование, монотонность, брадилалию, заикание, косноязычие). Спонтанная речь и понимание речи (при наличии афазии проводится исследование по специальной схеме). Сохранность целенаправленных действий (праксис), понимание значения зрительных, слуховых раздражителей, ориентировка в пространстве и топография частей своего тела (гнозис). При наличии апраксии или агнозии исследование проводится по специальной схеме (см. гл. 8).

5. Функции черепных нервов.

I пара. Обоняние (аносмия).

II пара. Острота зрения без коррекции и с коррекцией. Цветоощущение. Поля зрения. Исследование глазного дна.

III—IV—VI пары. Зрачки — их форма, величина, равномерность, анизокория. Реакции зрачков на свет (прямая и содружественная), на конвергенцию и аккомодацию. Ширина и равномерность открытия глазных щелей. Движения глазных яблок вверх, вниз и внутри. Дивергенция. Диплопия. Движения глазных яблок книзу и кнаружи, в стороны. Сходящееся косоглазие. Нистагм, его темп, ритм и направление.

V пара. Болевая, температурная и тактильная чувствительность кожи лица и головы, слизистой оболочки полости рта и языка. Болезненность при давлении на точки выхода ветвей тройничного нерва. Корнеальный рефлекс. Функция жевательных мышц. Нижнечелюстной рефлекс.

VII. Функция мимических мышц. Надбровный рефлекс. Феномен Хвостека. Симптомы орального автоматизма (хоботковый, ладонно-подбородочный и др.).

VIII пара. Острота слуха на разговорную и шепотную речь. Шумы в ушах, их характер. Воздушная и костная проводимость звука. Головокружение (характер, постоянное, приступы). Переносимость вестибулярных нагрузок (при поездке в автобусе, метро, трамвае, самолете, на корабле и др.).

IX—X пары. Фонация. Глотание. Подвижность мягкого неба. Небный и глоточный рефлексы. Исследование вкусовой чувствительности.

XI пара. Контуры и функции трапециевидных и грудиноключично-сосцевидных мышц.

XII пара. Внешний вид языка (атрофии, фасцикулярные подергивания), подвижность его, отклонение при высовывании изо рта.

6. Двигательные функции.

Осмотр мускулатуры, выявление атрофий, гипертрофий, фасцикулярных подергиваний.

Активные и пассивные движения (ограничения показать в градусах для каждого сустава). Определение мышечного тонуса (во время пассивных движений и при ощупывании мышц), выявление гипотонии, спастичности, ригидности, контрактур.

Сила мышц шеи, конечностей и туловища. Динамометрия.

Двигательная активность, наличие физиологических синергий и патологических синкинезий. Отметить бедность, замедленность движений. При наличии гиперкинезов указать их локализацию и характер (амплитуда, темп, ритм, стереотипность или разнообразие, постоянство, в покое или в движении). Судорожные припадки, их подробное описание (если они наблюдались во время осмотра). Глубокие и кожные рефлексы (отметить живость, высоту, рефлексогенные зоны, неравномерность). Клонусы и патологические рефлексы (на руках — рефлекс Россоломо—Вендеровича, на ногах — рефлексы Бабинского, Бехтерева, Россоломо, Оппенгейма и др.). Защитные рефлексы. Механическая возбудимость мышц и нервных стволов.

7. Чувствительность.

Боль и парестезии, их подробная характеристика. Условия, при которых они возникают, усиливаются или стихают. Боли при натяжении нервных стволов и корешков (симптом Ласега, Вассермана, Нери, Бехтерева и др.). Анталгические позы и контрактуры. Пальпация нервов и корешков (паравертбрально), болевые точки. Болезненность при перкуссии черепа и позвоночника.

Проверка болевой, температурной, тактильной и суставно-мышечной чувствительности. Определение степени и характера расстройств (анестезия, гиперестезия, гиперпатия,

дистестезия), а также границ нарушений чувствительности (в невралжных, сегментарных или проводниковых зонах).

8. Координация движений.

Проверка точности и плавности движений, выявление тремора (пальцевосовая, указательная, пяточно-коленная пробы). Тесты на промахивание, гиперметрию, диадохокинез. Проверка почерка. Проба Ромберга. Ходьба.

9. Менингеальные симптомы.

Ригидность затылочных мышц, симптомы Кернига, Брудзинского (верхний, средний, нижний) и др.

10. Вегетативные функции.

Местные изменения температуры и окраски кожи. Дермографизм местный и рефлексоторный. Пиломоторные рефлексы. Потоотделение. Салоотделение. Слоноотделение.

Трофические изменения кожи и ее придатков. Пролезии. Трофические изменения в костях и суставах.

Болезненность при пальпации вегетативных узлов и сплетений (периартериальных, шейных симпатических, солнечного и др.). Ортоклино-статическая проба, глазо-сердечный рефлекс.

Пароксизмальные вегетативные расстройства (обмороки, головокружения, акроцианоз, отек Квинке, крапивница, вазомоторный ринит, бронхиальная астма, гипоталамические кризы, приступы сонливости, вегетативно-висцеральные ауры и др.).

II. Лабораторные и специальные исследования

Клинические анализы крови и мочи, кала на яйца глистов, рентгеноскопия или флюорография органов грудной клетки, реакция Вассермана производится у всех больных. Остальные клинические, биохимические, иммунологические и микробиологические анализы, инструментальные исследования и консультации с представителями других специальностей проводят по показаниям.

III. Анализ данных анамнеза и объективного исследования

1. Выделение клинических симптомокомплексов (синдромов).
2. Установление топического диагноза.
3. Дифференциальный патогенетический диагноз.
4. Клинический диагноз (основное и сопутствующие заболевания). Лечение, прогноз и экспертиза.
 1. План лечения.
 2. Наблюдение за результатами лечения (в дневнике).
 3. Прогноз в отношении жизни, выздоровления, трудоспособности.
 4. Трудовая (и военная) экспертиза.
 5. Эпикриз.

При массовых профилактических осмотрах неврологический статус исследуется в такой же последовательности, а запись проводится в специально подготовленные бланки (карты), адаптированные для машинной (компьютерной) обработки данных.

СПИСОК ЛИТЕРАТУРЫ

- Акимов Г. А., Ерохина Л. Г., Стыкан О. А. Неврология синкопальных состояний. — М.: Медицина, 1987.
- Анохин П. К. Очерки по физиологии функциональных систем. — М.: Медицина, 1975.
- Антонов И. П., Лульян Я. А. Справочник по диагностике и прогнозированию нервных болезней в таблицах и перечнях. — Минск: Беларусь, 1986.
- Бадалян Л. О. Детская неврология. — М.: Медицина, 1984.
- Бадалян Л. О., Скворцов И. А. Клиническая электронейромиография. — М.: Медицина, 1986.
- Барон М. А., Майорова Н. А. Функциональная стереоморфология мозговых оболочек. — М.: Медицина, 1982.
- Бехтерева Н. П., Камбарова Д. К., Поздеев В. К. Устойчивое патологическое состояние при болезнях мозга. — Л.: Медицина, 1978.
- Благовещенская Н. С. Клиническая отоневрология при поражениях головного мозга. — М.: Медицина, 1976.
- Блюменгау Л. В. Мозг человека. — Л., 1925.
- Боголепов Н. К. Клинические лекции по невропатологии. — М.: Медицина, 1971.
- Боголепов Н. К., Иргер И. М., Гречко В. Е. и др. Клиническая экзоэнцефалография. — М.: Медицина, 1973.
- Богородицкий Д. К., Скоромец А. А., Шварев А. И. Руководство к практическим занятиям по нервным болезням. — М.: Медицина, 1977.
- Болезни нервной системы / Под ред. П. В. Мельничука. — М.: Медицина, 1982. — Т. 1, 2.
- Бочков Н. П., Захаров А. Ф., Иванов В. И. Медицинская генетика. — М.: Медицина, 1984.
- Брагина Н. Н., Доброхотова Т. А. Функциональные асимметрии человека. — М.: Медицина, 1988.
- Бредбери М. (Bradbury M.) Концепция гематоэнцефалического барьера. — М.: Медицина, 1983.
- Вартенберг Р. Диагностические тесты в неврологии. — М.: Медгиз, 1961.
- Вейн А. М., Соловьева А. Д., Колосова О. А. Вегетосудистая дистония. — М.: Медицина, 1981.
- Вельховер Е. С., Шульпина Н. В., Алиева З. А., Ромашов Ф. Н. Основы иридиоангиологии. — Баку, 1982.
- Вельховер Е. С., Никифоров В. Г. Основы клинической рефлексологии. — М.: Медицина, 1984.
- Верещагин Н. В., Брагина Л. К., Вавилов С. Б., Левина Г. Я. Компьютерная томография мозга. — М.: Медицина, 1986.
- Виллизер Э. Головной и спинной мозг. — М.-Л., 1931.
- Виноградова О. С. Гиппокамп и память. — М.: Наука, 1975.
- Войткевич А. А., Дедов И. И. Ультроструктурные основы гипоталамической нейросекреции. — М.: Медицина, 1972.
- Гусев Е. И., Гречко В. Е., Бурд Г. С. Нервные болезни. — М.: Медицина, 1988.
- Гранит Р. (Granit R.) Основы регуляции движений. — М.: Мир, 1973.
- Григорович К. А. Хирургическое лечение повреждений нервов. — Л.: Медицина, 1981.
- Доброхотова Т. А., Брагина Н. Н. Функциональная асимметрия и психопатология очаговых поражений мозга. — М.: Медицина, 1977.
- Донат Т. (Donat T.) Толковый анатомический словарь. — Будапешт, 1964.
- Иречка М. В., Пухова О. А., Брандман Л. Л. и др. Малоизвестные формы компрессионных невритов верхних конечностей // Сб. научн. тр. — Больница им. Я. М. Свердлова. — Л., 1970. — Вып. 11. — С. 142—157.
- Качан А. Т., Богданов Н. Н., Варнаков П. X. и др. Анатомо-топографическое расположение корпоральных точек акупунктуры и показания к их применению. — Воронеж, 1986.
- Карлов В. А., Стулин И. Д., Богин Ю. Н. Ультразвуковая и тепловизионная диагностика сосудистых поражений нервной системы. — М.: Медицина, 1986.
- Кейдель В. Д. (Keidel W. D.) Физиология органов чувств. — М.: Медицина, 1985.
- Клиническая нейрофизиология: Руководство по физиологии / Под ред. Н. П. Бехтеревой. — Л.: Наука, 1972.
- Клиническая ультразвуковая диагностика / Под ред. Н. М. Мухарлямова. — М.: Медицина, 1987. — Т. 1—2.
- Коллинз Р. Д. (Collins R. D.) Диагностика нервных болезней. — М.: Медицина, 1986.
- Костюк П. Г. Структура и функция нисходящих систем спинного мозга. — Л.: Наука, 1973.
- Корниченко В. Н., Васин Н. Я., Кузьменко В. А. Компьютерная томография в диагностике черепно-мозговой травмы. — М.: Медицина, 1987.
- Кроль М. Б., Федорова Е. А. Основные невропатологические синдромы. — М.: Медицина, 1966.

- Крыжановский Г. Н. Детерминантные структуры в патологии нервной системы. — М.: Медицина, 1980.
- Куффлер С., Николс Дж. (Kuffler S. W., Nicholls J. G.) От нейрона к мозгу. — М.: Мир, 1980.
- Лайбер Б., Ольбрих Г. (Leiber B., Olbrich G.) Клинические синдромы. — М.: Медицина, 1974.
- Лебедев Б. В., Барашнев Ю. И., Якунин Ю. А. Невропатология раннего детского возраста. — М.: Медицина, 1981.
- Ленц В. (Lencs W.) Медицинская генетика. — М.: Медицина, 1984.
- Луванс Г. Традиционные и современные аспекты восточной рефлексотерапии. — М.: Наука, 1986.
- Лурия А. Р. Основные проблемы нейролингвистики. — М.: Медицина, 1975.
- Мартынов Ю. С. Нервные болезни. — М.: Медицина, 1988.
- Мартынов Ю. С., Маикова Е. В., Борисова Н. Ф. Пропедевтика нервных болезней. — М.: Медицина, 1983.
- Мачерет Е. Л., Лысенюк В. П., Самосюк И. З. Атлас акупунктурных зон. — Киев: Вища школа, 1986.
- Мерфи Э., Чейз Г. (Murphy E., Chase G.) Основы медико-генетического консультирования. — М.: Медицина, 1979.
- Мэгзун Г. (Magoun H.) Бодрствующий мозг. — М.: Мир, 1965.
- Нейроофтальмология / Под ред. С. Лесселла, Дж. Ван Далена (Lessell S., Van Dalen J.) — М.: Медицина, 1983.
- Окс С. (Ochs S.) Основы нейрофизиологии. — М.: Мир, 1969.
- Олисов В. С. Лабиринтопатии. — Л.: Медицина, 1973.
- Павлов И. П. Полн. собр. трудов. — М.-Л., 1940—1949. — Т. 1—4.
- Пенфилд В., Робертс Л. (Penfield W., Roberts L.) Речь и мозговые механизмы. — Л.: Медицина, 1964.
- Плам Ф., Познер Дж. (Plum F., Posner J.) Диагностика ступора и комы. — М.: Медицина, 1986.
- Полонский С. П. Диагностика поражений спинномозговых нервов. — Л.: Медгиз, 1957.
- Прибрам К. (Pribram K.) Языки мозга. — М.: Прогресс, 1975.
- Пулатов А. М., Никифоров А. С. Справочник по семиотике нервных болезней. — Ташкент, Медицина (УзССР), 1983.
- Сеченов И. М. Рефлексы головного мозга. — М.: Изд-во АН СССР, 1961.
- Святоц А. М. Неврозы. — М.: Медицина, 1982.
- Смирнов В. М. Стереотаксическая неврология. — Л.: Медицина, 1976.
- Сомьен Дж. (Somjen G.) Кодирование сенсорной информации. — М.: Мир, 1975.
- Стёрки П. (Sturkie P. D.) Основы физиологии. — М.: Мир, 1984.
- Судаков К. В. Общая теория функциональных систем. — М.: Медицина, 1984.
- Табеева Д. М. Руководство по иглорефлексотерапии. — М.: Медицина, 1980.
- Тамар Г. (Tamar H.) Основы сенсорной физиологии. — М.: Мир, 1976.
- Трумфов А. В. Топическая диагностика заболеваний нервной системы. — Л.: Медицина, 1974.
- Трон Е. Ж. Заболевания зрительного пути. — Л.: Медицина, 1968.
- Уолкер А. Э. (Walger A.) Смерть мозга. — М.: Медицина, 1988.
- Фридман А. П. Основы ликворологии. — Л.: Медицина, 1971.
- Цветкова Л. С. Нейропсихологическая реабилитация больных. — М.: МГУ, 1985.
- Циммерман Г. С. Ухо и мозг. — М.: Медицина, 1974.
- Цукер М. Б. Клиническая невропатология детского возраста. — М.: Медицина, 1986.
- Хоффман И. (Hoffmann J.) Активная память. Экспериментальные исследования и теории человеческой памяти. — М.: Прогресс, 1986.
- Хьюбел Л., Стивен Ч., Кейдел В. (Hubel D., Stiwens Ch., Keidel W.) и др. Мозг. — М.: Мир, 1984.
- Шаде Дж., Форд Д. (Shade J., Ford D.) Основы неврологии. — М.: Мир, 1976.
- Bannister R. Brain's Clinical Neurology. — London: Oxford University Press. — New York, Delhi, 1975.
- Bing R. Compendium of the Brain and Spinal Cord Diagnosis. — Schwabe: Basel, 1945.
- Bogorodinski D. K., Skoromets A. A., Shvarev A. I. Manual de ejercicios practicos para les enfermedades del sistema nervioso. — Moscú: Mir., 1979.
- Chusid J. G. Correlative Neuroanatomy and Functional Neurology. — Los Altos, California, 1976.
- Lewit K., Manuelle Medizin — im Rahmen der medizinischen Rehabilitation. 5. Aufl. — Leipzig: Barth, 1986.
- Merritt H. H. A textbook of Neurology. Lea & Febiger. — Philadelphia, 1974.
- Mumenthaler M. Neurologic Differential Diagnosis. Thieme-Stratton Inc. — New York, 1985.
- Sidman M., Sidman R. L. Neuroanatomie programmiert. — Berlin: Springer-Verlag, 1971.
- Walton J. N. Brain's Diseases of the Nervous System. — Oxford, Oxford University Press; New York, Toronto, 1977.

ПРЕДМЕТНЫЙ УКАЗАТЕЛЬ

Автоматизмы

- височные 172
 - лобные 169
- Агевзия 117
Агнозия 131, 172
Аграфия 129, 169
Адверсивные припадки 169
Адиадохокinez 83
Айала индекс 277
Акайрия 73
Акалькулия 173
Аксон 7, 11
Алалия 130
Алексия 129, 173
Аллохейрия 40
Амавроз 90
Амблиопия 90
Амелия 45
Амнезия 135
Анакузия 115
Анализатор 17, 27
Анагезия 39
Ангиография церебральная 299
Анестезия 39
Анизокория 101
Анозогнозия 46, 133, 171
Аносмия 88
Апраксия 133, 169, 170
Арефлексия 55
Асинергия 82
Астазия — абазия 169
Астиватурова рефлекс 168
Астериксис 76
Астереогноз 40, 45, 132, 170
Атаксия 80
 - динамическая 82
 - лабиринтная 85
 - лобная 167
 - мозжечковая 81
 - статико-локомоторная 81Атетоз 74
Атония мышечная 55
Атрофия мышечная 55
Аутонопагнозия 46, 132
Аура 174
Аурикулотерапия 165
Афазия 128, 169, 172
Афония 117
Ахейрокинез 72
- Бабинского симптом 57
Барре проба 59
Беза клетки 48
Блефароспазм 76
Боль 36
 - протопатическая 36
 - энкритическая 36Брадикинезия 83
Брадиалалия 84
Брадиписхия 73
Брока центр речи 128
- Валле точки 38
Вебера прием 115

- Вегетативная нервная система 141
 - — — парасимпатический отдел 146
 - — — симпатический отдел 145Вендеровича ульнарный дефект 59
Вернике центр речи 128
Вернике — Манна поза 55, 62
Височная доля 171
Взора паралич 100
Вкус, исследование 116
Внутренняя капсула 49, 178
Вюрпа губной рефлекс 121
- Галлюцинации вкусовые 117
 - обонятельные 88Гематозинцефалический барьер 16
Геманестезия 45
 - альтернирующая 46Гемипарез 91
Гемипарез 84
Гемипарез 76
Гемиплегия 60, 61
 - альтернирующая 68Гемиспазм лицевой 111
Гемихроматопсия 173
Гидроцефалия 278
Гиперакузия 110
Гипер(гипо)гевзия 117
Гиперестезия 40
Гиперкинез 67, 74
Гиперкинез-эпилепсия 76
Гиперметрия 83
Гиперпатия 39
Гипертония мышечная 73
Гипестезия 39
Гипокинезия 67, 73
Гипосмия 88
Гипоталамус 179
Глия 16
Глоссоплегия 120
Головокружение 113, 172
Голубоватое место 70
Графоспазм 76
- Дальтонизм 94
Даньини — Ашнера глазосердечный рефлекс 144
Дебильность 137
Дежерин-Клюмпке паралич 238
Дендриты 7, 11, 16
Деменция 137
Дермографизм 156
Дефекация 155
Диабет несахарный 181
Дизартрия 120, 121
Дизестезия 40
Динамическая поляризация нейрона 11
Диплегия 60
Диплопия 97
Дисметрия 83
Диспросодия 174
Дистония торзионная 75
Дисфагия 117
Дисфония 117
Дофаминергическая нейрональная система 68
Дрожание 74

- Задний мозг 8
- Затылочная доля
- Захарьина – Геда зоны 38
- Иридодиагностика 152
- Истерия 65
- Ишурия парадоксальная 155
- Каузалгия 38, 166
- Квекенштедта проба 276
- Кирилан-эффект 161
- Клиппела – Вейля феномен 61
- Клоуны 56, 60
- Кома 138
- Компьютерная томография 306
- Конечный мозг 7
- Контрактура мышечная 196
- Конфабуляция 136
- Копролалия 76
- Косоглазие 97, 99
- Кривошея спастическая 75
- Криз гипоталамический 144, 145
- Лагофтальм 110
- Латеропульсия 72
- Лизосомы 14
- Лобная доля 167
- Макр (микр) опсия 93, 132
- Маринеску – Радовичи рефлекс 121
- Мегалография 84
- Медико-генетическое исследование 308
- Мезодерма 7
- Метаморфопсия 93, 132
- Мидриаз 98
- Миелинизация 9
- Миелография 294
- Миелиновая оболочка 14
- Микрография 72
- Мингащени проба 59
- Минора метод 158
- Миоклония 74
- Митохондрии 14
- Мозжечок 188
- Мозолистое тело 174
- Монопарез 60
- Мория 169
- Мотонейроны 19
- Мочиспускание 153
- Мышечное веретено 20
- Мышление 137
- Мутизм 130
- Назолалия 120
- Нарколепсия 187
- Нейрон 7, 11
- Нейрона ядро 12
- Нери феномен 61
- Нерв бедра кожный латеральный 246
 - бедренно-половой 245
 - бедренный 250
 - блоковый 98
 - блуждающий 117
 - большеберцовый 261
 - большой каменистый 109
 - возвратный 117
 - глазодвигательный 95
 - грудной длинный 206
 - грушевидный 255
 - диафрагмальный 200
 - добавочный 118
 - запирательный внутренний 247, 255
 - затылочный большой 197
 - зрительный 89
 - квадратной мышцы бедра 255
 - копчиковый 271
 - лицевой 106
 - локтевой 228
 - лучевой 219
 - малоберцовый 267
 - медиальный кожный плеча 209
 - медиальный кожный предплечья 209
 - мышечно-кожный 207
 - надлопаточный 204
 - обонятельный 85
 - отводящий 98
 - подвздошно-паховый 243
 - подвздошно-подчрепный 242
 - подключичный 202
 - подлопаточный 205
 - подкожный 253
 - подкрыльцовый 206
 - половой 271
 - подъязычный 119
 - предверно-улитковый 111
 - седлищный 257
 - срединный 209
 - тройничный 102
 - ягодичный 255, 256
 - языколоточный 115
- Нигральная система 70
- Нистагм 84
- Олигокинезия см. Гипокинезия 72
- Оппенгейма рефлекс 57
- Ортнера рефлекс 144
- Офтальмоплегия 102
- Паллидарная система 70
- Память 135
- Паралич бульбарный 120
 - атонический 55
 - миотома 60
 - периферический 55
 - псевдобульбарный 130
 - спастический 56
 - центральный 56
- Параанестезия 43
- Парапарез 60
- Параплегия 60
- Параспазм лицевой 76
- Парестезия 42
- Паркинсонизм 72
- Пейпена круг 175
- Передний мозг 8
- Периферическая нервная система 195
- Писчий спазм 76
- Пневмоэнцефалография 296
- Подкорковые отделы мозга 175
- Поле зрения 90
- Полиэстезия 40
- Половое созревание 181
- Потоотделение 158
- Почерк 72
- Проба(ы) Бабинского 82
 - Итона 239
 - Квекенштедта 276
 - координаторные 83

- Леньель-Лавастина 157
- Мак-Клюра – Олдрича 161
- на диадохкинез 83
- на соразмерность движений 83
- пальце-носовая 83
- Пуссена 276
- пяточно-коленная 83
- Ромберга 81
- Стуея 276
- Таночи 239
- указательная 83
- Шильдера 83
- Эдсона 239
- Эдсона – Коффи 239
- Продолговатый мозг 9, 185
- Промежуточный мозг 8
- Пропульсия 72
- Псевдоподимелия 45, 171
- Псевдореминесценция 136, 174
- Психикалобная 174
- Птоз 98
- Пункция люмбальная 275
 - субокципитальная 277
- Пуркинье клетки 77
- Путь височно-мосто-мозжечковый 162
 - Говера передний спинно-мозжечковый 79
 - затылочно-височно-мосто-мозжечковый 79
 - корково-мышечный 48
 - лобно-мосто-мозжечковый 79
 - Флексига задний спинно-мозжечковый 78
- Пучок Бурдаха клинический 33
 - Голля тонкий 33
 - Грасиоле зрительная лучистость 89
 - продольный медиальный 100
- Радионуклидные исследования 301
- Реоэнцефалография 291
- Ретропульсия 72
- Рефлексы 18
 - анальный 26
 - Аствацатурова 121
 - ахиллов 24
 - Бабинского 57
 - Бехтерева – Мари-Фуа 58
 - Бехтерева – Менделя 57
 - бицепса 22
 - брюшной 25
 - глубокие 21
 - Гордона 21
 - Гоффмана 58
 - Гроссмана 57
 - Давиденкова 59
 - Даниелопулу 144
 - Даныни – Ашнера 144
 - дистантно-оральный 121
 - Жуковского 58
 - Жуковского – Корнилова 58
 - запястно-защитные 58
 - Карчикяна 121, 168
 - коленный 24
 - кремастерный 26
 - лучевой 22
 - Маринеску-Радовичи 121
 - миотатический 19
 - нижнечелюстной 105
 - Опенгейма 57
 - орального автоматизма 121
 - Ортиера 144
- поверхностные 21
- пилomotorный 157
- подошвенный 26
- Превеля 144
- проприоцептивный 19
- Ремака защитный бедренный 58
- роговично-подбородочный 121
- роговичный 105
- Россолимо 57
- Россолимо – Вендеровича 58
- соляриный 144
- трицепса 22
- хоботковый 121
- Чеддока 57
- Шеффера 57
- Якобсона-Ласка 58
- Янишевского 168
- Янишевского – Бехтерева 168
- Решето 28
- Речь 126
- Ригидность затылочных мышц 273
- Ромберга проба 81
- Рота – Бергарда болезнь 247
- Сезонное аффективное расстройство 144
- Симптоматология 166
- Симптом Бабинского 57
 - Брудзинского 274
 - Вассермана 38
 - зубчатого колеса 73
 - «катания пилюль» 73
 - Кернига 273
 - Кохановского 168
 - Ласега 38
 - Лесажа 274
 - Мацкевича 38
 - Мингашини 59
 - мокрой тряпки 38
 - натяжения корешков 38
 - Нери 38
 - Ожеховского 82
 - отсутствия «обратного толчка» 82
 - противолержания 168
 - раздражения коры 64
 - Раймиста 61
 - ресниц 110
 - Ринне 115
- Синдром Авеллиса 186
 - акинетико-ригидный 72
 - Алиса в стране чудес 95
 - альтернирующие бульбарные 185
 - – педукулярные 183
 - – pontинные 184
 - аментивный 139
 - амиостатический 72
 - Антона – Бабинского 133
 - апатико-абудический 169
 - Аргайла – Робертсона 132
 - Бабинского – Нажотта 186
 - Бабинского – Фрелиха 181
 - Бенедикта 184
 - Бернара – Горнера 151
 - бокового амиотрофического склероза 194
 - бокового канатика 191
 - Бриссо – Сикара 185
 - Броун-Секара 192
 - Броун-Секара инвертированный 194
 - Брунса 278

- Бурденко – Крамера 278
- Валенберга – Захарченко 186
- Вебера 184
- вегетативно-сосудистый 180
- вклинивания 277
- Волештейна 186
- Гасперини 184
- Герстмана 171
- Гертвига – Мажанди 100
- Гиёна 274
- Гиёна – Сеза – де Блондена – Вальтера 270
- гипертонно-гидроцефальный 278
- гипертонический-гипокинетический 74
- Глика 186
- Градениго – Ланца 188
- Грене 185
- грушевидной мышцы 260
- Дежерин-Клюмпке 238
- Дежерина – Русси таламический 177
- де ля Туретта 76
- Джексона 186
- дислокационный 278
- Дюшенна – Эрба 237
- замыкания в себе 140
- заднего рога 191
- заднего канатика 191
- запястного канала 215
- запястно-локтевой 236
- Иценко – Кушинга 180
- Кеннеди 170
- Клейне – Левина 187
- Клода 184
- красного ядра 184
- круглого пронатора 215
- кубитальный локтевого нерва 225
- Лоренса – Муна – Бидля 181
- лобно-калезный 174
- Лянца 188
- Мийяра – Гюблера – Жюбле 111, 184
- медиальный тарзальный 270
- наднадмышцелкового локтевого желоба 215
- Наффцингера 239
- Нонне 279
- паллидо-нигро-ретикулярный 178
- Парино 183
- Педжета – Шреттера 240
- переднего рога 191
- периодической спячки 187
- Персонейдж – Тернера 237
- Преображенского 192
- полосатого тела 178
- псевдобульбарный 174
- Пурфюр дю Пти 101, 151
- радиальный туннельный 225
- Раймона – Сестана 185
- Райта – Мендловича 240
- Станидовского – Танона 194
- Стейн – Брокера 240
- супинатора 225
- Тапия 186
- тарзальный передний 270
- тарзального канала 266
- тегментальный 184
- Уилдямсона 194
- Фовилля 111, 184
- Фруана 279
- четверохолмный 278
- черного вещества 184
- Шмидта 186
- Синкинезия Бабинского 61
 - глобальные 61
 - имитационные 61
 - координаторные 61
 - патологические 60
 - Раймиста 61
 - тиббиальная Штрюмпеля 61
- Симпаталгия 166
- Скотомы отрицательная 91
 - положительная 91
- Сознание 138
- Сопор 138
- Спинальный мозг 189
- Спинальная жидкость 272
- Сплетение плечевое 201
 - крестцовое 254
 - поясничное 241
 - шейное 198
- Спондилография 294
- Средний мозг 8
- Судорога зрения тоническая 76
- Таламус 175
- Таламическая рука 177
- Теменная доля 170
- Температура кожи 159
- Термография 160
- Тест Вестфала столпный 72
 - манжетный 39
 - маятникового качания 71
 - наклона головы 71
 - Нойка – Ганева 71
 - падения верхних конечностей 71
 - разгибания кисти 38
 - разгибания в лучезяпном суставе 72
 - сгибания кисти 39
 - Тинеля 39
 - фиксации позы 72
 - Формана 72
- Тики 76, 109
- Тогда паралич 169
- Торсионная дистония 75
- Транс 139
- Трансмиттеры 69
- Тремор 83
- Тризм 106
- Фасцикуляции 119
- Хореический атетоз 74, 177
- Хронаксия 285
- Черное вещество 70**
- Чувствительность 27
 - болевая 30
 - глубокая 33
 - патология 36, 41
 - тактильная 33
 - температурная 30
- Эйфория 169
- Экзофтальм 100
- Экстрапирамидная система 67
- Экцентрическое расположение длинных проводников закон 31
- Эктодерма 7
- Электродиагностика 281
- Электрокортикография 289
- Электромиография 285

